

幼少期の屍体硬膜を用いた頭部手術後に若年性脳アミロイドアンギオパチーを発症した症例

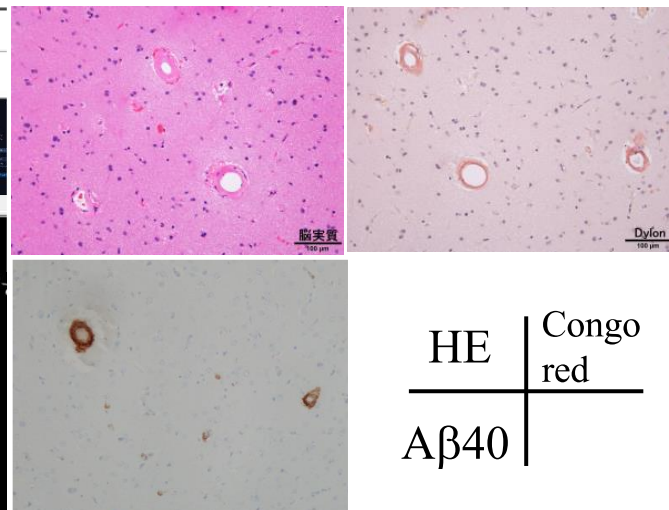
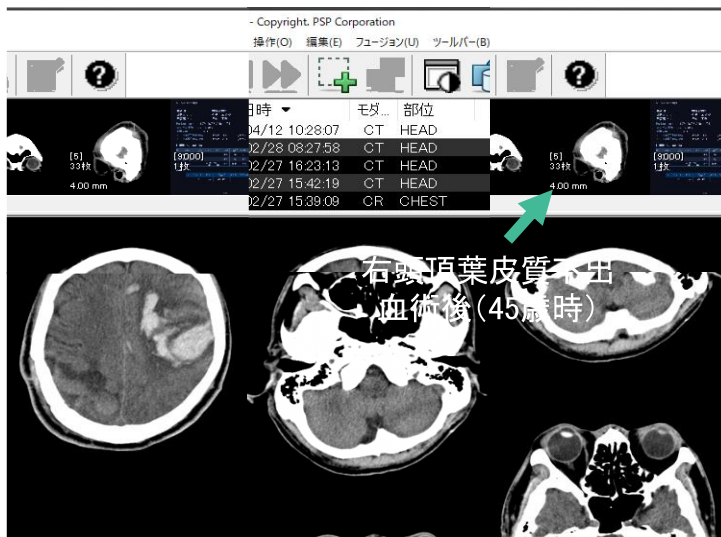
研究分担者：金沢医科大学脳神経内科学 濱口毅

【症例】48歳 男性

【既往歴】左頭頂骨骨腫瘍術後(7歳時), 硬膜移植
右頭頂葉皮質下出血術後(45歳時)

頭部CT

病理結果



解説

1. 幼少時に硬膜移植を受けた症例が38年後(45歳)、41年後(48歳)にAβ-CAA関連脳出血を発症
2. 硬膜移植によって脳Aβ病理が伝播した可能性を疑った
3. これまでも硬膜移植後の若年発症Aβ-CAA関連脳出血の報告が増加しており、今後も疫学調査による実態解明が必要である。