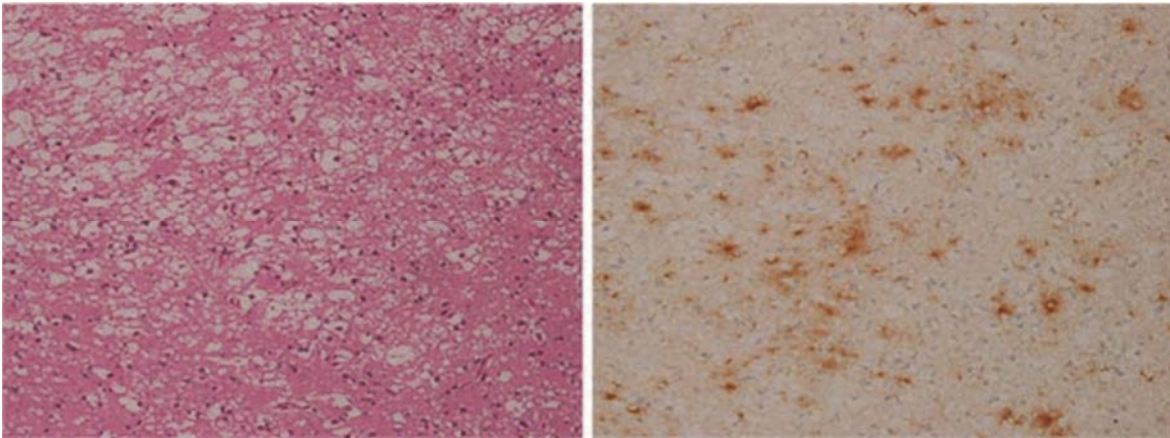
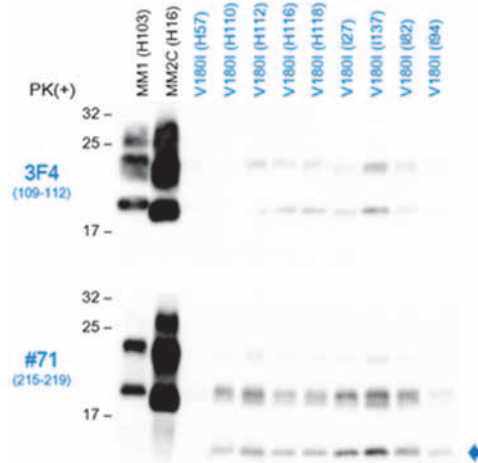


V180I遺伝性CJD患者脳免疫化学的・神経病理学的検討

東京医科歯科大学大学院脳神経病態学(神経内科) 三條伸夫



解説

1. ウェスタン・ブロッティングでは、diglycosylated PrP^{Sc}を欠いており、多数の症例でタイプ2 PrP^{Sc}よりわずかに分子量の大きいと思われる特徴的なバンドパターンが得られた(上図)。
2. カルボキシル断端片(fPrP¹¹⁻¹²)と全長型の検出率が、84%と、MM1(7%)やMM2C(0%)、あるいは他の遺伝性プリオン病と比較して多かった。
3. 一部の症例では、組織像にてMM2Cに類似した融合傾向のある大きな空胞形成(下図左)やperivacuolar型のPrP沈着(下図右)を認めた。