人工呼吸：14巻2号

1-C-3 手術不能の気管狭窄患者へのステント療法の試み

九州大学救急部、集中治療部*

財津昭憲、岩下邦夫、鮫島隆晃、鮎川勝彦*

【背景】手術適応のない下部気管狭窄による急性呼吸不全の救急患者が増えてきた。気管切開や気管内挿管では発語が障害され、人間らしい質の高い生活（QOL）は不能となる。余命幾ばくもない患者での延命処置はQOLを可能な限り高くする必要がある。気管のステント療法は健康保険で認められていない。しかし、短期間でも患者のQOLを上げるために、患者家族と相談し、家族の実費負担でステント挿入を積極的に行ったので報告する。

【症例１】先天性心奇形（ASD, PDA, PH）持つDown症候群の女児が、生後４ヶ月パラ百日咳に罹患し呼吸管理を開始。治癒後も喘息様発作が遷延し、気管分岐部に気管軟化症が発見された。気管分岐部が呼気時に圧迫されていたので、生後９ヶ月目にASDパッチ閉鎖術と肺動脈吊り上げし改善した。しかし、生後11ヶ月目に気管分岐部上1.5～2.0cmの中部気管が再び呼気時に閉塞。気管内チューブの深部挿入を２ヶ月行ったが、全く改善傾向無し。生後13ヶ月に胆管用のGZS8-30（直径8mm, 長さ30mm)ステントを挿入で、抜管、自発呼吸可能で経過良好。ステント挿入19日目退院予定日に軽い喘息発作あり。翌20日目ステント挿入直上部の気管軟化閉塞で突然窒息死した。中部気管部に追加補強をおくべきだった。家族は短期間ではあったが、正常な親子関係が持てたのに満足していた。

【症例２】骨肉腫の縦隔リンパ節転移による気管狭窄で窒息した15才女児。内径6.5mmの気管内チューブの気管分岐部までの挿管で救命に成功。余命のQOLを上げるために、気管気管支用ステント(GTZS-15-5.0)と補強に胆道用ステント(GZS-12-45)を挿入した。器材の準備に３日を要したが、挿入直後から会話可能となり、晴れ晴れとした顔つきになった。１昼夜の経過観察で元気に退室した。再度、縦隔への放射線療法を試みたが、白血球減少と食道炎で経口摂取不能となる。腰痛が出現し、脳転移と腰椎転移が発見された。希望していた退院と高校進学も試験外泊で体力的に不可能なことが判明し、整形外科で疼痛管理された。麻薬による便秘は新たな問題となった。結局62日間の延命ではあったが、コミニュケーションが自由にとれ、痛みもなく、家族に看取られて永眠できたのは幸せであった。

【考察】気管内挿管されている患者なら、透視下にステント挿入は結構安全に出来る。現在、健康保険適応になっていないのが問題であるが、患者のQOLは確実に上昇する。今後はもっと積極的にステント療法を取り入れ、健康保険でも正式な治療法として認定すべきだ。

症例１(Tracheomalacia)　症例２(骨肉腫縦隔転移症)

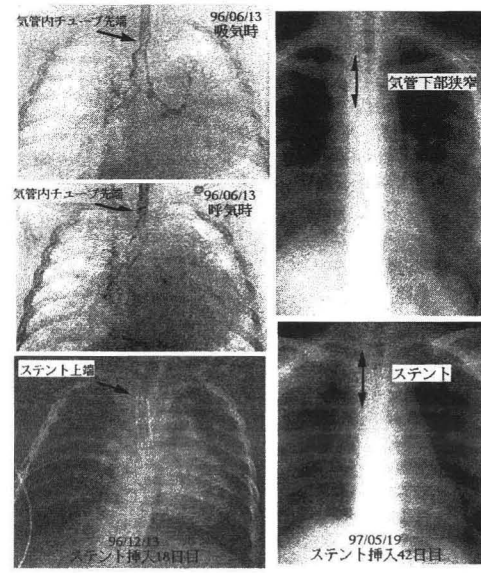

	症例１	症例２
年齢/性別	１歳１カ月/女児	15歳/女性
基礎的病態	21 trisomy、先天性心奇形（ASD, PDA, PH）、パラ百日咳	左大腿骨骨肉腫、右肺上葉転移、縦隔リンパ節転移、脳転移
症状	喘息様呼出障害、肺過膨張	窒息、換気不全、チアノーゼ、意識消失、呼吸停止
病名	気管・気管支軟化症	骨肉腫縦隔転移症
狭窄部位	中部と下部気管の２カ所狭窄	中部から下部気管まで連続狭窄
ステント挿入の動機	チューブトラブル頻発し、深部挿管治療に限界。治癒の見込み立たず。家族は延命処置を拒否。	進行性の悪性腫瘍で不治 家族は延命処置を拒否
ステント	胆管用GZS-8-30(フック無し)	気管用GTZS-15-5.0(フックあり) 胆管用GZS-12-45（フック無し）
イントロデューサー	側孔無し気管内チューブ	気管用GTSI-14-70(外径6.0mmϕ) 胆道用GZSI-1000CF
病悩期間	１年	２年
緩解期間	19日間	62日間
死因	窒息死	腫瘍死
反省点	中部気管の補強不足	無効な放射線療法後の副作用（食道炎、白血球減少症） 経口摂取不能でIVH管理 疼痛管理による便秘
良かった点	短期間であったが、挿管もされず、家族が望んだ正常な母子関係が営めた。	麻薬で疼痛を完全にコントロール。コミニュケーションが最後まで取れ、家族に看取られた。