2-C-4 コンパニオン335の高齢重度慢性閉塞性肺疾患患者の術後呼吸管理への使用経験

国立病院東京災害医療センター救命救急センター
高知医科大学麻酔・蘇生学教室*
渡海 裕文、土屋 正彦、臼井 宏、原口 義座、
真鍋 雅信*

近年、新しい非侵襲的人工呼吸器であるコンパニオン335(ベネット社)(以下335)が市販され、呼吸不全の呼吸管理に期待されている。今回、我々は、83歳の重度の慢性閉塞性肺疾患(以下COPD)患者の腎摘出術後に335を使用し、良好な呼吸管理を行えた症例を経験したので報告する。

（症例）83歳男性、身長163cm、体重41.5Kg。Hugh-Jones分類IV度のCOPDの既往がある。近医にて左腎癌と診断され、当院泌尿器科へ入院した。

入院時検査所見：血液生化学・尿検査、心電図、心エコーは、特に異常はなかった。胸部X線写真では、著明な肺気腫像を認めた。術前肺機能検査は、%肺活量58%, 1秒率47%,%最大換気量41%であった。動脈血ガス分析(大気中)は、PH7.43,PCO_2 41 mmHg,PO_2 62mmHg,BE3mmol/Lであった。

経過(図1)：手術室入室後、[術前値]として、FIO_2=0.21でface maskを使用して自発呼吸時、335によるPEEP 3cmH_2O,PS 2cmH_2Oの場合、同じくPEEP 5cmH_2O,PS 5cmH_2Oの場合に、各条件下で安定させた後、動脈血ガス分析とCP-100(バイコア社)による、呼吸パラメーターを測定した。その後、全身麻酔に硬膜外麻酔を併用し、左腎臓摘出術が施行された。手術終了後、挿管のままICUに入室した。入室後、覚醒した状態でweaningの基準値を満し、動脈血ガス分析も良好なため、抜管し酸素 マスクとした。抜管後に、FIO_2=0.4にて術前同様に[術後値]を測定した。自発呼吸下での患者呼吸仕事量(以下WOBp)は術前より著しく増加し、oxygenation index(以下OI)は、術前にくらべ軽度減少していた。また、335により術前レベルまでのWOBpとOIの改善がみられた。酸素マスクでは呼吸困難感が強く、努力様呼吸であったため、335にてface mask換気を開始した。装着後は呼吸困難感は消失し、呼吸も安定した。その後12時間使用し、FIO_2=0.4にて[術後12時間後値]を測定した。WOBpの改善が遅れていたが、OIは自発呼吸下で術前レベルまで改善し呼吸状態も安定していたので、酸素マスクとした。呼吸困難感はなく、順調に経過して術後2日目には酸素マスクを外し、術後30日目に退院した。

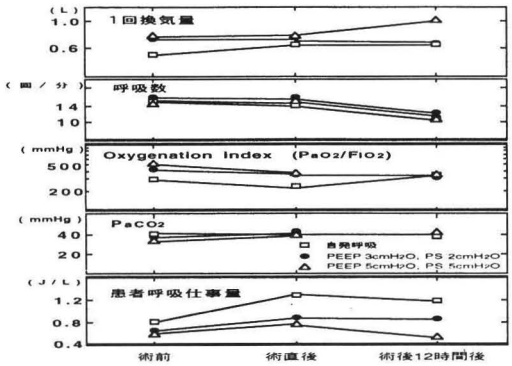

図1 術前、術直後、術後12時間後における呼吸パラメータの推移

（考察）COPD患者は侵襲後に容易に呼吸不全に陥りやすい。本症例では、術後、努力様呼吸であり、WOBpは術前に比べ増加し軽度の呼吸不全状態にあった。このような場合、挿管による呼吸管理が考慮されるが、挿管は様々な合併症の危険性がある。そこで、本症例では、挿管の必要なく呼吸管理ができる335を使用し良好な呼吸管理を行えた。このように術後の一時的な呼吸機能低下の呼吸補助には335は良い適応と考えられる。これは、第1には、従来の人工呼吸管理同様、PEEPとPSによる作用である。第2には、挿管の必要がなく、挿管による合併症の回避ができ、コミニュケーションの維持や自己排痰が可能なためと考えられる。術後12時間後に335を外した。呼吸困難感はなかったが、WOBpはまだ術前より増加したままであり、335の適応期間については今後更なる検討が必要と考えられる。

（結語）83歳の重度COPD患者の術後、335を使用し、良好な呼吸管理を行えた症例を経験した。335は、術後の一時的な呼吸機能低下の呼吸補助に有用と考えられる。