1-B-17 Leukopeniaに汎発性腹膜炎、壊死性筋膜炎を合併し緩徐に経過したARDSの一症例

九州大学医学部附属病院救急部集中治療部

鮫島隆晃、岩下邦夫、鮎川勝彦、財津昭憲

悪性リンパ腫に対する化学療法施行中に汎発性腹膜炎、壊死性筋膜炎を合併したにもかかわらず、多臓器不全の進行が緩徐に経過した症例を経験したので報告する。

【症例】症例は65才男性。以前より肝硬変を指摘されていた。平成7年7月に口腔内腫瘍を指摘され、生検にてmalignant lymphomaと診断、平成8年1月8日当院放射線科入院となる。1月10日から24日まで放射線治療をtotal15Gy施行後、1月29日からCHOP化学療法(cyclophosphamide1300mg, adriamycin90mg, vincristin 2mg）を開始した。2月28日より2クール目を施行中の3月6日早朝より腹痛出現、腹単にてfree airを認め、緊急開腹手術となる。この時WBC1000/μl、Plt6000/μlであった。3月9日よりグラム陰性菌による敗血症性ショック、低酸素血症となり人工呼吸開始するも改善せず、3月10日ICU入室となる（Fig.1参照）。この時WBC500/μl、Plt3000/μl、M index（以下Mi）3.18、V index（Vi）2.85。SIRSのcriteriaをみたしていた。この頃より徐々に左前腕部の発赤が目立ち始め、3月11日壊死性筋膜炎の診断にて壊死部部分切除術を施行した。また、BUN、Cr、T-bilの上昇を認め、多臓器不全の徴候が見え始めた。3月13日よりWBC 2770/μlと白血球の上昇傾向を認めた為、ONO-5046を開始した。この時Mi4.02、Vi2.3。G-CSFを併用していた。しかし、腹部正中創に感染を認め、腹壁ヘルニアとなり3月18日腹壁再縫合術、腹部皮下ドレナージ術を施行した。この時、WBC 4970/μl、Plt26000/μl、Mi2.27、Vi1.9。その後感染は持続していたが、多臓器不全は徐々に改善、Mi2.11、Vi1.49となったところで人工呼吸より離脱し、4月1日ICU退室となった。経過を通じて血小板低下が続いており、FOY、ATⅢの投与、血小板輸血を行った。

【考察】本症例は化学療法後の免疫不全状態に十二指腸潰瘍穿孔による汎発性腹膜炎、壊死性筋膜炎と重症感染症を併発したにも関わらず、多臓器不全の進行が緩徐であった。SIRSのcriteriaを10日以上満たし、ARDS発症のリスクが高かったにも関わらず、lung injury scoreが2.5となったが短期間で回復した。白血球減少により好中球エラスターゼを含むサイトカインウエーブが緩徐に作用したと考えられる。

【結語】1、Leukopeniaに重症感染症を合併した症例を経験した。2、多臓器不全の進行が緩徐であり、サイトカインウエーブが緩やかに作用した。

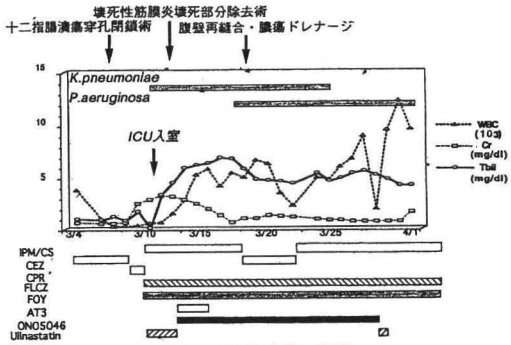

Fig.1 ICU入室後の経過



Fig.2 M-index,V-indexの経過