〔一般演題〕

左右別肺換気を行った2症例

高橋　光太郎*　後藤　幸生*　八木　裕一郎*
中嶋　一雄*　高田　宗明**

はじめに

片側性肺疾患に伴う急性呼吸不全患者2例に対し，左右別肺換気（differential lung ventilation, DLV）を施行し，患側により高いPEEPをかけ，それぞれの肺における酸素摂取量（$\dot{V}O_2$）および炭酸ガス排出量（$\dot{V}CO_2$）を測定したので報告する。

症例

症例1：65歳　男性

昭和61年1月28日，左前交通動脈の動脈瘤破裂によるくも膜下出血をきたした。以後意識障害が徐々に進行し，発作後10日目に呼吸困難著明となり，ICUに入室した。気管内吸引により大量の淡渇色泡沫痰が吸引され，胸部X線写真により両側の胸水および左上葉に肺水腫の像がみとめられた（図1）。気管支ファイバースコープにより，左上葉気管支よりの泡沫痰の湧出が確認された。動脈血酸素分圧はF_{IO_2} 0.5にて，63 mmHgと著明に低下しており，8 cmH$_2$O，10 cmH$_2$OのPEEPによってもそれぞれ80 mmHg, 97 mmHg, 静脈混合24.6%，19.2%と肺の酸素化機能はあまり改善されなかった。

そこで，フレンチサイズ37，左用ブロンコキャスを挿管しDLVを行った。右にCV 2000，左にCV 3000を装着し，一回換気量，呼吸数は左右同じとし，換気の同調は特に行わなかった。迎臥位

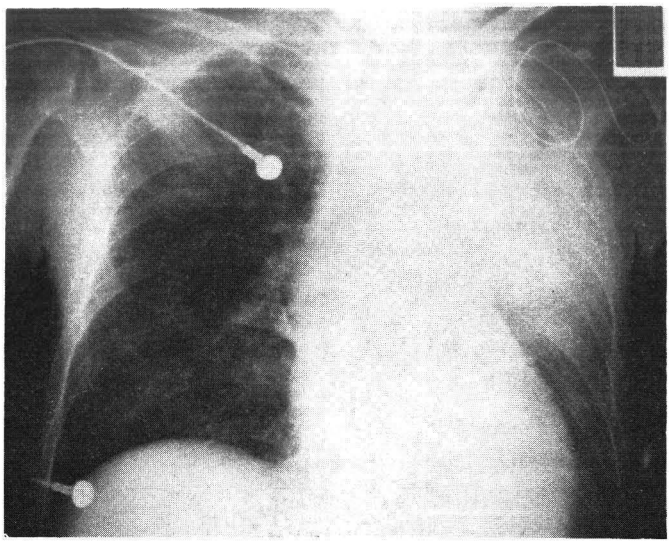

図1　分離肺換気前の胸部単純X線写真
左上葉に限局した肺水腫がみられる。

* 福井医科大学麻酔科
** 金沢大学医学部麻酔科

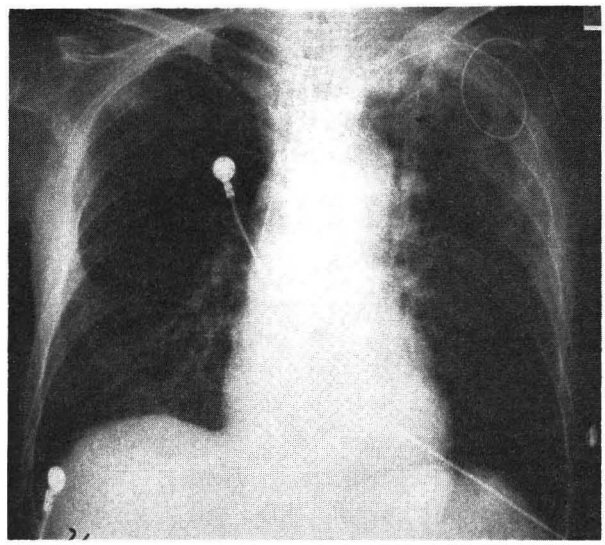

図 2　分離肺換気48時間後の胸部X線写真
肺水腫の像は完全に消失した。

表 1　Blood gas analysis during DLV (Case 1.)

PEEP	8	5	2/10	2/10	2/10	5/10
FiO_2	0.5	1.0	0.5/0.5	1.0/0.21	0.21/1.0	0.4/0.4
RESP. RATE	12	12	18	16	16	16
T.V.	600	600	300/300	300/300	300/300	320/360
PaO_2	79.8	305	145.5	264.0	67.8	128.5
$PaCO_2$	32.8	34.0	34.4	30.0	29.5	37.1

にて患側により高い PEEP をかけた。

右 2 cmH_2O, 左 10 cmH_2O の PEEP により胸部X線写真は著明に改善され，左肺よりの分泌物もほとんど吸引されなくなった(**図2**)。

各種条件下における血液ガス所見を**表1**に示す。Whole lung に 8 cmH_2O の PEEP をかけたのに対し，患側 10 cmH_2O, 健側 2 cmH_2O の selective PEEP は動脈血酸素分圧を著明に上昇させた。健側を空気で，患側を純酸素で換気した場合，逆の条件下に比して著明な Pa_{O_2} の低下がみられた。本症例は2日間の DLV を行い，以後通常の経鼻挿管で管理し，DLV を契機として肺の酸素化機能は徐々に改善し，3週間で抜管，1ヵ月後には病陳に帰室できた。

本症例に対し，ミナト医科学製レスピロモニター RM 300 を用いて，DLV 中のそれぞれの肺の $\dot{V}o_2$, $\dot{V}c_{O_2}$ およびその他の呼吸パラメータを測定した。

左右とも 2 cmH_2O の PEEP をかけた場合，左肺の $\dot{V}o_2$, $\dot{V}co_2$ はともに健側に比し著明に低下していた。終末呼気炭酸ガス濃度，平均呼気炭酸ガス濃度も健側で高く，患側で低かった。肺胸郭コンプライアンスにはほとんど左右差はみとめられなかった。患側にのみ 10 cmH_2O の PEEP をかけた場合，Pa_{O_2} は上昇したが，患側肺の $\dot{V}o_2$, $\dot{V}co_2$ はほとんど変化しなかった(**表2**)。

症例 2：73歳　男性

膵頭十二指腸切除術1週間後に肺炎による急性

表 2 Effects of selective peep in case 1.

	LEFT	RIGHT	LEFT	RIGHT
AIRWAY PRESSURE	2-15	2-13	10-30	2-?
M.V. (L)	5.7	5.5	5.3	
VO_2 (ml)	64	165	69	
VCO_2 (ml)	70	121	69	
$ETCO_2$ (%)	2.45	4.22	2.63	
$FECO_2$ (%)	1.53	2.91	1.61	
VCO_2/MV (ml/L)	12.2	22.0	13.0	
COMPL. (ml/cmH_2O)	23.0	25.7	15.5	
PaO_2 (torr.)	73.5		145.5	
$PaCO_2$ (torr.)	36.3		34.4	

表 3 Blood gas analyses during DLV (Case 2.)

PEEP, R/L	10	10/2	10/2	10/2	10/5	8/5
FiO_2	0.4	0.5	0.5	1.0	0.5	0.5
RESP. RATE	16	15	15	15	20	20
T.V.	650	300/300	350/350	300/300	350/350	350/350
PaO_2	100	87	78	359	132	126
$PaCO_2$	34.3	49.0	38.0	49.0	44.0	39.0

呼吸不全で入室。肝機能障害，消化管出血を併発しており，吸入酸素濃度60%においても，Pa_{O_2} 53.3 mmHg，静脈混合53%と重篤な呼吸不全を呈した。胸部X線写真により，左中下葉に広範囲な雲状陰影がみられ，気管支ファイバースコープにより，右中葉，下葉気管支に黄色粘稠痰が大量に附着しているのがみとめられた。経鼻挿管の後7 cmH_2O から10 cmH_2O の CPAP，$F_{I_{O_2}}$ 0.5で維持できたが，条件をこれ以下に下げることはできなかった。2週間経過し，気管切開に移行する前に，効果確認のため DLV を施行した。

症例1と同様に，37フレンチサイズ，左ブロンコキャスを挿管した。左肺は CV 2000，右肺は CV 3000にて換気し，一回換気量，呼吸数，吸入酸素濃度は左右同一とした。

DLV により，右中下葉の雲状陰影はややうすくなったが，消褪するまでには至らなかった。各種条件下での血液ガス分析所見をみても，症例1にみられたような著明な改善は得られず，患側10 cmH_2O，健側 5 cmH_2O の PEEP，$F_{I_{O_2}}$ 0.5 で Pa_{O_2} はやっと 130 mmHg まで上昇した（表3）。

本症例においても，それぞれの肺の $\dot{V}_{O_2}$，$\dot{V}_{CO_2}$ を測定した。左右とも 5 cmH_2O の同一 PEEP 下において，患側の $\dot{V}_{O_2}$，$\dot{V}_{CO_2}$ は健側の 125 ml，86 ml に比し 88 ml，73 ml と減少していた。患側にのみ，8 cmH_2O，10 cmH_2O と段階的に PEEP を

表 4　Respiratory function of each lung during selective PEEP (Case 2)

	LEFT	RIGHT	LEFT	RIGHT	LEFT	RIGHT
AIRWAY PRESSURE	5-22	5-35	5-22	8-48	5-23	10-52
M.V. (L)	5.6	6.2	5.5	5.8	6.6	6.6
VO_2 (ml)	125	88	137	71	150	66
VCO_2 (ml)	86	73	93	56	118	58
$ETCO_2$ (%)	4.90	3.50	5.17	3.46	5.43	3.03
$FECO_2$ (%)	2.61	1.80	2.80	1.55	3.24	1.45
VCO_2/MV (ml/L)	15.4	11.8	16.9	9.7	17.9	8.8
COMPL. (ml/cmH_2O)	21.6	13.0	21.0	10.0	22.9	10.9
PaO_2 (torr.)	74.4		78.9		88.6	
$PaCO_2$ (torr.)	42.2		43.4		46.9	

かけていくと，患側の $\dot{V}o_2$, $\dot{V}co_2$ は徐々に減少し，逆に健側のそれは増加する傾向にあった。患側の終末呼気炭酸ガス濃度，平均呼気炭酸ガス濃度，肺胸郭コンプライアンスはいずれも終末呼気圧の上昇とともに低下する傾向を示した。Pa_{O_2} は selective PEEP によってもほとんど変化しなかった（**表 4**）。

本症例はブロンコキャス抜管後，気管切開を施行，その後約1ヵ月 CPAP を主にした呼吸管理を行い，肺機能も徐々に改善，軽快退室した。

考　案

片側性肺疾患患者に DLV を行い，患側にのみ PEEP をかけることにより，Pa_{O_2} の上昇，肺内シャントの減少をみたとの報告は多い[1)~5)]。その機序としては，患側 PEEP は健側に血流をシフトし，患側におけるシャントを減少させることにより両肺の換気血流比を均一化するためとされている[6)]。

今回の症例においても，ことに症例1では DLV により，胸部X線写真，血液ガス所見とも著明に改善された。しかし，症例2は，DLV によっても Pa_{O_2} はほとんど上昇せず，胸部X線写真の雲状陰影も完全には消失しなかった。症例1のような肺水腫は PEEP に比較的よく反応し，水腫の消失がみられるのに対し，肺胞あるいは細気管支に器質的病変が予測されるような症例2の場合は，PEEP によっても無気肺部分の再開が得られなかったと考えられる。症例2の場合，肺胸郭コンプライアンスが非常に低い stiff lung であり，ために selective PEEP による血流のシフトが少なかったことも，酸素化機能の改善を阻害した一因であろう。

DLV 中のそれぞれの肺の機能を知るパラメータとして，換気分布[1)2)4)5)]，コンプライアンス[1)2)]，気道抵抗[1)]を測定した報告はみられるが，DLV 中のそれぞれの肺の $\dot{V}o_2$, $\dot{V}co_2$ は報告されていない。一般に $\dot{V}o_2$, $\dot{V}co_2$ は生体の代謝状態を知るためのパラメーターであるが，左右肺の $\dot{V}o_2$, $\dot{V}co_2$ はそれぞれの肺が酸素のとり込みあるいは炭酸ガスの排泄にどの程度の割合で関与しているかを知る有用な指標となりうる。

症例1に両側 2 cmH_2O の PEEP をかけた場合，健側の $\dot{V}o_2$ は 165 ml であったのに対し患側のそれは 64 ml で，患側肺は酸素のとり込みに対して全体の 28% しか機能していないことがわかる。$\dot{V}co_2$ も同様に患側で小，健側で大であった。左右肺を同一換気量で人工呼吸しているにもかかわらず，患側の $\dot{V}o_2$, $\dot{V}co_2$ がこのように低下していることは，もし DLV でなく通常の PEEP を

かけた場合には，より以上の低下が予測される。Whole lung PEEP では，換気分布が健側により大となり，健側における肺血管抵抗の上昇は血流を換気の少ない患側にシフトするために患側でのガス交換機能はより障害されることになるであろう。

患側にのみ 10 cmH_2O の PEEP をかけても，患側の $\dot{V}o_2$ は 69 ml とわずかに増加したのみであった。これは，患側 PEEP により肺水腫が消褪したために患側での酸素化が促進したのではなく，健側への血流シフトにより患者のシャントが減少したために Pa_{O_2} が上昇したと考えるべきであろう。

症例2においても，両側 5 cmH_2O の PEEP 時の $\dot{V}o_2$, $\dot{V}c_{O_2}$ は患側で小，健側で大であった。健側の PEEP を 5 cmH_2O のままとし，患者の PEEP を 8 cmH_2O, 10 cmH_2O と段階的に上げた時，患側の $\dot{V}o_2$, $\dot{V}co_2$ ともに徐々に減少する傾向を示し，逆に健側で増加していった。患側の PEEP は患側無気肺部分の再開にほとんど効果なく，健側への血流シフトにより，患側のガス交換の関与を徐々に低下させたと考えられる。Pa_{O_2} がわずかに上昇したのは，やはり患側におけるシャントの低下によるものであろう。症例1の場合，selective PEEP により患側 $\dot{V}o_2$ が多少なりとも増加したが，症例2では逆に低下した。これは selective PEEP により患側の肺胞が再開されたか否かの差であろう。

以上，片側性肺疾患患者2例に DLV を行い，それぞれの肺の $\dot{V}o_2$, $\dot{V}co_2$ を測定，これらの動向から，selective PEEP による Pa_{O_2} の上昇は，患側肺での酸素のとり込みが促進したためではなく，血流のシフトによる患側肺でのシャントの減少によるためであることを裏付けた。

文　献

1) Carlon GC, Ray C, Klein R, et al : Criteria for selective positive end-expiratory pressure and independent synchronized ventilation of each lung. Chest 74 : (5) 501-507, 1978
2) Carlon GC, Kahn R, Howland WS, et al : Acute life-threatening ventilation-perfusion inequality ; an indication for independent lung ventilation. Critical Care Med 6 : 380-383, 1978
3) Gallagher TJ, Banner MJ, Smith RA : A simplified method of independent lung ventilation, Critical Care Med 8 : 396-399, 1980
4) Hillman KM, Barber JD : Asynchronous independent lung ventilation (AILV), Critical Care Med 8 : 390-395, 1980
5) Parish JM, Gracey DR, Southhorn PA, et al : Differential mechanical ventilation in respiratory failure due to severe unilateral lung disease. Mayo Clin Proc 59 : 822-828, 1984
6) Kvetan V, Carlon GC, Howland WS : Acute pulmonary failure in asymmeteric lung disease ; approach to management. Critical Case Med 10 : 114-118, 1982