

日本口蓋裂学会

口腔外科分野

認定師 重点症例研修記録用紙

2023年度審査用

申請者氏名：

所 属：

重点症例 一覽

口腔外科分野

番号	区分	年齢	診断名	術式・治療法
1	a.	2か月	左完全唇顎口蓋裂	初回口唇外鼻形成術
2				
3				

会員番号： 1111

申請者氏名： 山田 太郎

所属名： 日本口蓋裂大学

・ 経験施設名：日本口蓋裂大学 口腔外科

・ カルテ番号：1234567

・ 診断名：左完全唇顎口蓋裂

・ 手術前の経過・状態（検査・記録）

胎児期より超音波検査で唇顎口蓋裂を指摘され、経過観察されていた。2016年11月28日帝王切開（在胎39週5日）にて、3567g、Apgar score 8/9 点で出生した。妊娠、出生時経過に問題はなく、家族歴に特記すべき事項はなかった。左唇顎口蓋裂を認め、2016年12月5日当院を紹介され受診した。初診時、当院にて哺乳床を作成。同哺乳床を装着しながら口蓋裂児用乳首（ピジョンP乳首®）を使用して哺乳を開始した。その後哺乳状態は良く、体重の増加も良好だった。その他の合併異常はなかった。2016年12月25日（生後1ヶ月）体重4210gの時期に全身麻酔下に手術を施行した。

・ 他領域との連携体制：

産婦人科による出生前診断

言語聴覚士により哺乳指導および将来の言語評価と訓練

小児科による心臓超音波検査を含めた合併異常の精査

ソーシャルワーカーによる自立支援医療制度他の医療扶助

説明

矯正歯科により将来歯科矯正治療

・ 特記事項：

特記すべきことは無い。

・ 症例番号： 1

・ 区分：手術・唇裂

・ 部位：口唇、外鼻

・ 手術時年齢：1か月

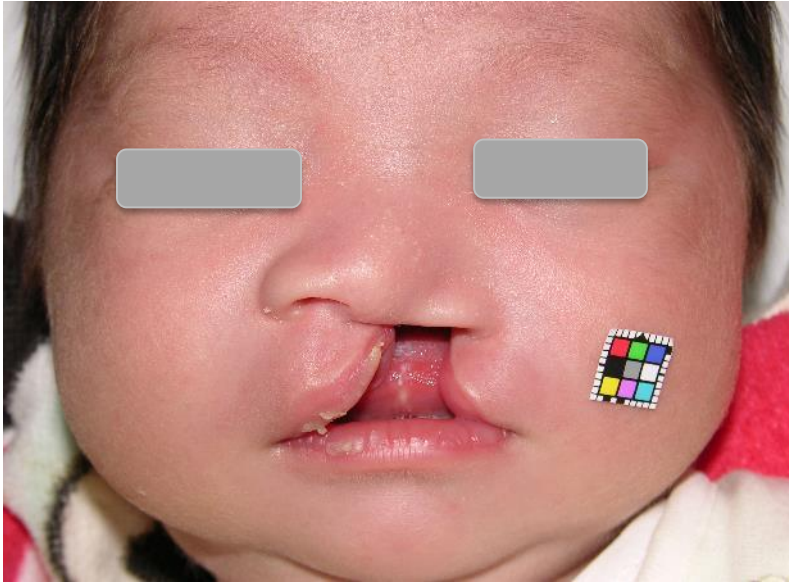
・ 手術名：口唇口蓋裂初回口唇外鼻形成術

・ 手術後の経過・状態（検査・記録）

術後創部の状態は良好であった。術後5日間は上口唇の安静を保つために経鼻胃管栄養とした。術後5日目、トリクロホスナトリウム（トリクロロールシロップ®）を経管投与し、鎮静下に白唇の表皮縫合部分の抜糸を行った。白唇部抜糸当日より、経口哺乳を再開し、哺乳状態が良好なことを確認後、術後6日目に退院した。術後約3ヵ月間は口唇のシリコンテープ固定を行った。

2017年8月16日（術後234日）の時点で、口唇の瘢痕は目立たず、口唇外鼻形態はほぼ左右対称である。

写真1：

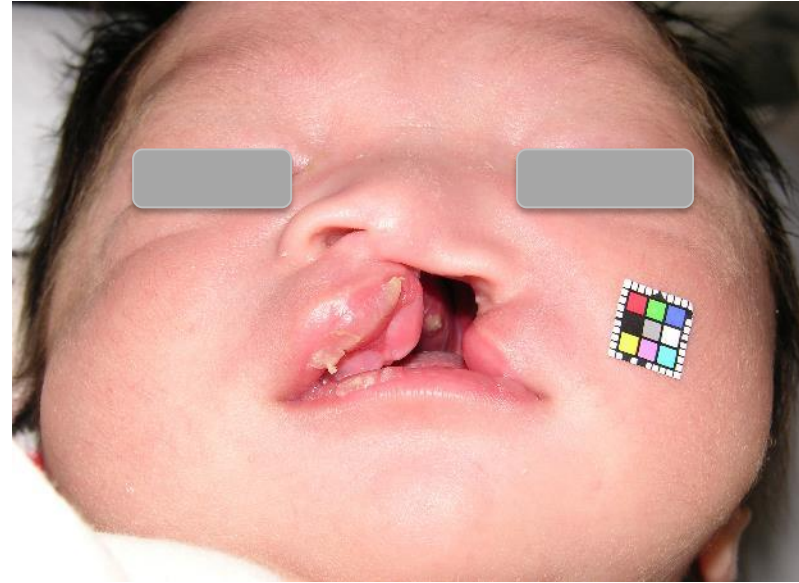


撮影日：2016年12月23日

(写真1の説明)

左完全唇顎口蓋裂を認める。

・写真2：



撮影日：2016年12月23日

(写真2の説明)

鼻柱基部が非披裂側に偏位して、鼻柱が著しく傾斜している。

重点症例研修記録用紙 1-b (手術記録)

- ・手術日： 2016年 12月 25日
- ・執刀者： 山田 太郎
- ・助手： 1： 田中 良美 2： 佐藤 貴太郎 3：
- ・麻酔： 全身麻酔 手術時間： 2時間 15分 出血量： 少量cc
- ・術中の特別な処置： 特になし
- ・手術記録

・指導者： 鈴木 一郎

下顎歯槽部に4-0絹糸縫合および下口唇正中粘着テープ貼付にて気管内挿管チューブを固定。全身麻酔下、局所に2倍希釈1%キシロカインEを浸潤させて手術を行った。

赤唇縁直上小三角弁と赤唇三角弁および鼻柱基部でのW形成、いわゆる縮小型Millard+小三角弁法で作図した。

披裂側の皮膚を全層で切開、粘膜側も同様に切開した。次に、非披裂側の白唇を粘膜側まで口唇全層で切開し、口唇粘膜側はMillardのrotation-advancement法に準じて、口唇を縦方向に延長し外反する方向に引き出しながら、上唇小帯を超えて切開を進めた。披裂側の口輪筋上で鼻前庭まで剥離を進め、披裂縁弁を挙上した。この皮弁の口腔側の切開を延長し、下鼻甲介、鼻限へと続く鼻軟骨を整位するための鼻腔内切開に連続させた。披裂側の上顎骨骨膜上を剥離し、異常付着した鼻筋・鼻中隔下制筋・口輪筋を骨膜から外した。さらに披裂側大鼻翼軟骨上を剪刀にて剥離した。非披裂側の上顎骨骨膜上も披裂側と同範囲で剪刀にて剥離した。

鼻中隔軟骨の非披裂側への偏位を矯正するため、前鼻棘を露出させて鼻中隔下端を鼻腔底から剥離し、披裂側へ移動させ、正中化した。披裂側の鼻腔内切開線を延長し、鼻限に沿って鼻尖に向かって切り上げ、鼻限の最上点で頭側へ披裂側外側鼻軟骨を鼻腔ライニングとともに切開した。鼻腔内の切開から披裂側大鼻翼軟骨膜上を剥離した。

偏位した大鼻翼軟骨外側脚を含む粘膜軟骨弁と、外側鼻軟骨を含む粘膜軟骨弁との間でZ形成を行った。この操作により、披裂側大鼻翼軟骨外側脚が内上方に移動できた。大鼻翼軟骨外側脚移動後に生じた鼻腔外側壁の欠損と鼻腔底を被覆するために、披裂側披裂縁弁を鼻翼基部を中心として回転転位移動させた。この披裂縁弁の鼻腔側に鼻柱基部の皮弁を鼻中隔尾側端もかけて縫合した。この縫合により鼻柱基部が正中化できた。鼻腔内の縫合はすべて5-0Vicrylにて行った。

披裂側鼻孔辺縁切開、非披裂側鼻孔軟骨下切開から両側鼻尖部の大鼻翼軟骨膜上を剪刀にて剥離した。両側大鼻翼軟骨中間脚同士を6-0PDSIIにて2か所縫合固定(ドーム間縫合)を行い、高い鼻尖窩を形成し、鼻尖を細く高く左右対称にした。

白唇の小三角弁部頭側に境に口輪筋の筋束をpars peripheralisとpars marginalisに分け、それぞれ披裂側と非披裂側断端の筋層を4-0PDSIIにて、合計3か所縫合した。小三角弁に付けた披裂側の口輪筋弁を非披裂側筋を分けた谷間に挿入し6-0PDSIIで縫合、上唇結節のボリュームを形成した。

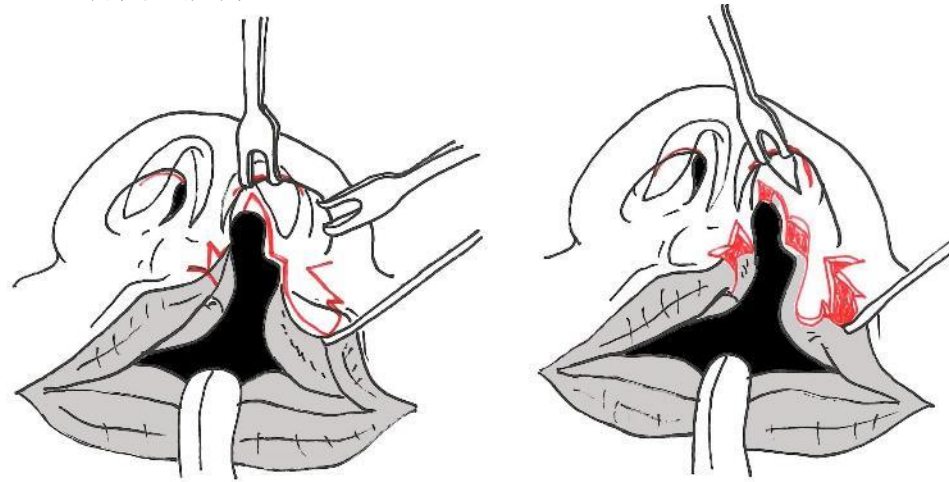
口唇粘膜を5-0Vicrylにて結節縫合、赤唇は6-0PDSIIにて結節縫合とした。白唇部真皮縫合は6-0PDSIIにて行い、表皮縫合は8-0Proleneにて行った。

口唇縫合創にリンデロンVG軟膏を塗布し、ハイドロコロイド創被覆材(デュオアクティブET)貼付。さらのその上からステリストリップを両頬部を渡す形で貼付。

胃管アトム5Frを右鼻孔から挿入留置。

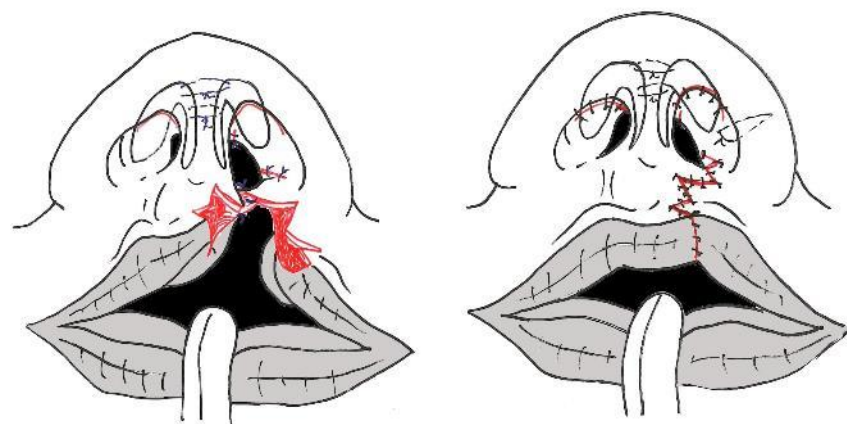
・症例番号： 1

・付図・説明など



手術デザイン (縮小型Millard+小三角弁法)

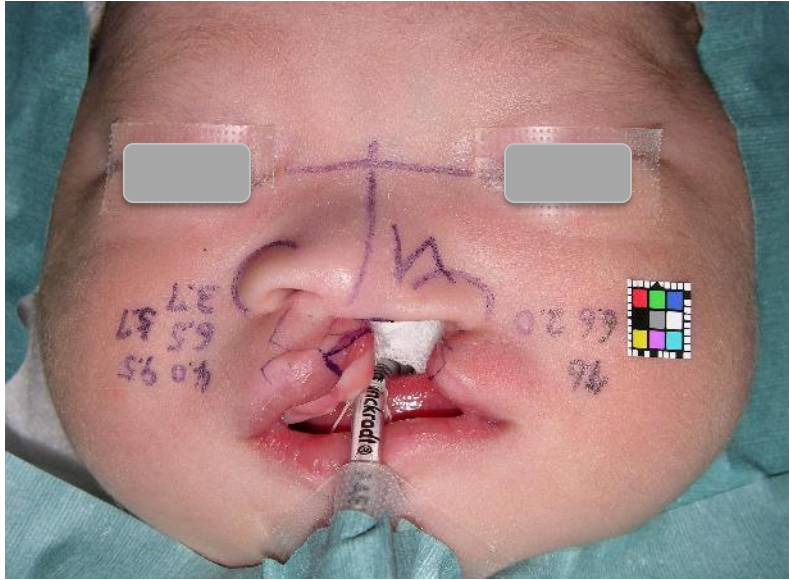
大鼻翼軟骨の鼻尖方向への移動



ドーム間縫合と披裂縁弁による鼻腔低形成

縫合終了時の絵図

写真1：

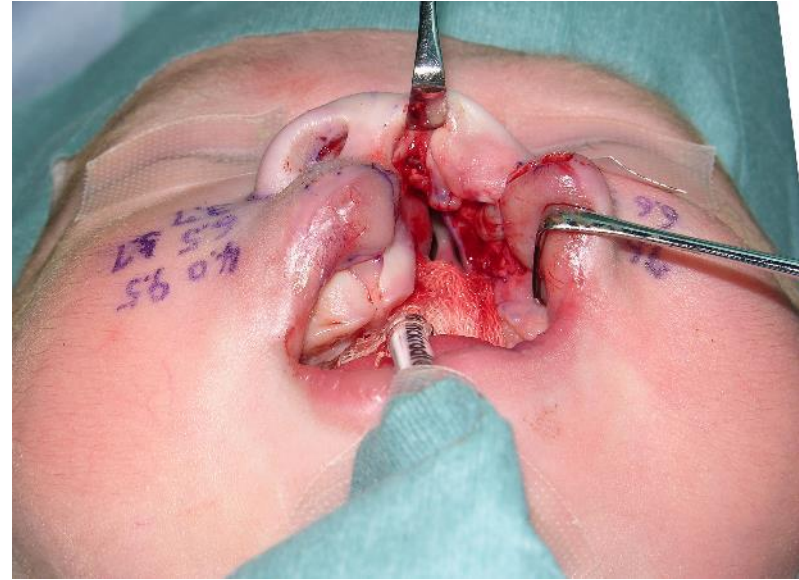


撮影日：2016年12月25日

(写真1の説明)

手術デザイン正面像。

・写真2：

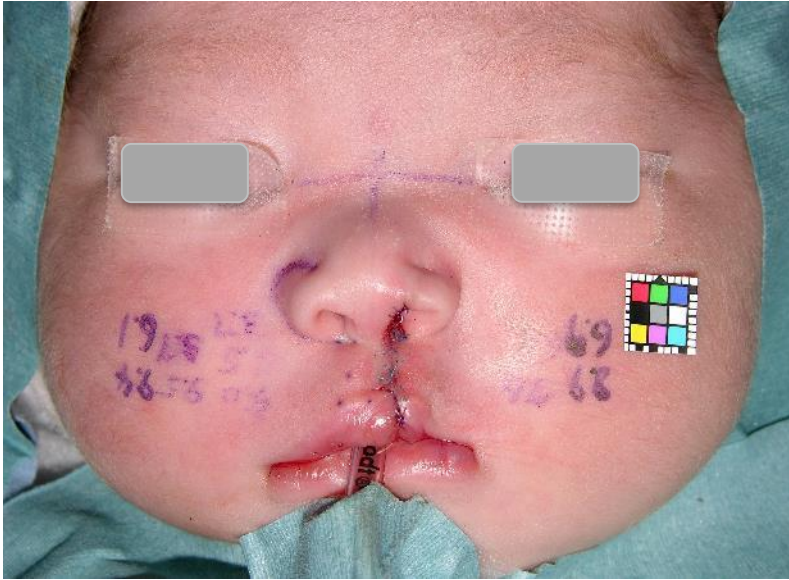


撮影日：2016年12月25日

(写真2の説明)

口唇外鼻の切開と剥離が終了した時点で、披裂側鼻腔ドームをけん引すると容易に非披裂側と同等の高さまで挙上できる。

写真3：

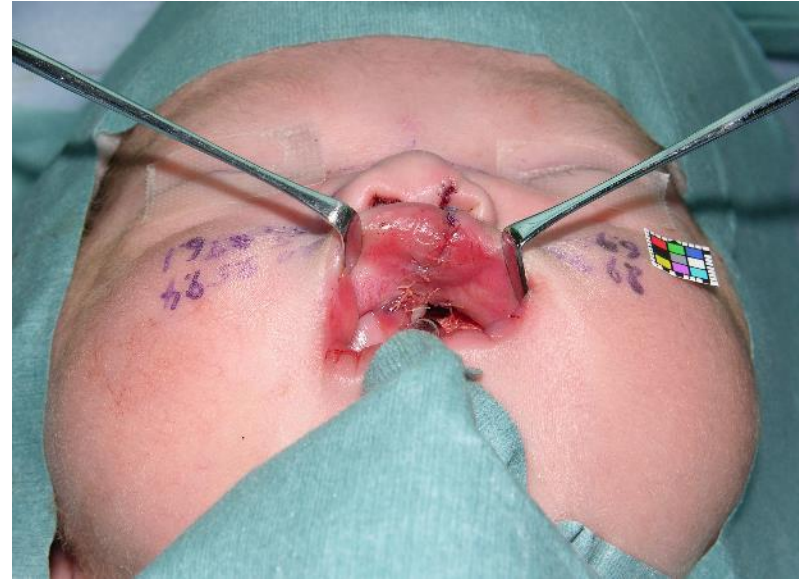


撮影日： 2016年12月25日

(写真3の説明)

縫合終了時の正面像。

・写真4：

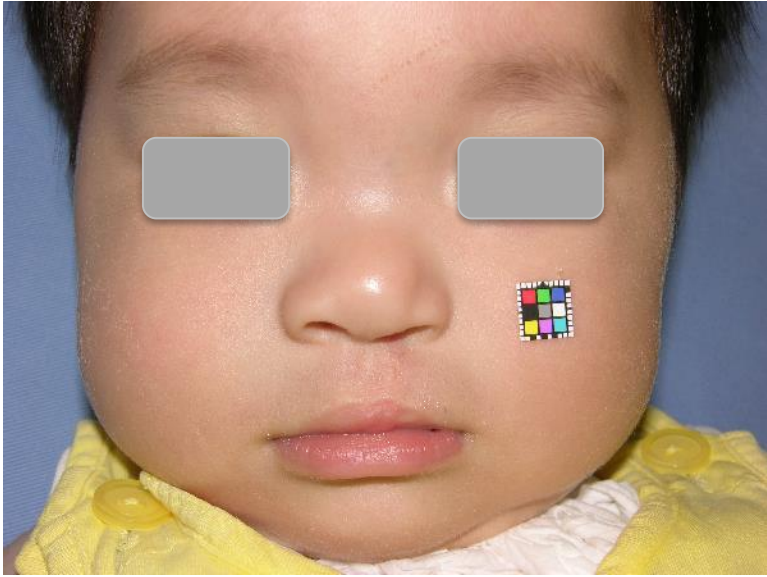


撮影日： 2016年12月25日

(写真4の説明)

縫合終了時の口腔粘膜側の状態。

写真1：

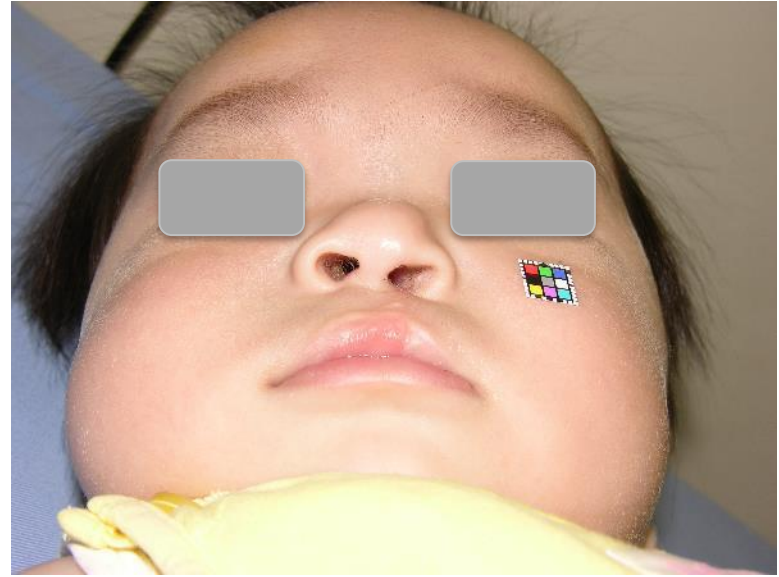


撮影日：2017年8月16日

(写真1の説明)

術後約8か月経過時の正面像。口唇外鼻はほぼ左右対称で、口唇の癒痕は成熟し目立たない。

・写真2：



撮影日：2017年8月16日

(写真2の説明)

術後約8か月のあおり像。鼻孔はおおよそ左右対称であるが、披裂側の鼻孔底がわずかに低く、同側の鼻翼基部が微かに沈んでいる。

・ 経験施設名 :

・ カルテ番号 :

・ 診断名 :

・ 手術前の経過・状態 (検査・記録)

・ 他領域との連携体制 :

・ 特記事項 :

・ 症例番号 : 2

・ 区分 :

・ 部位 :

・ 手術時年齢 :

・ 手術名 :

・ 手術後の経過・状態 (検査・記録)

・手術日： 年 月 日

・執刀者： ・指導者：

・助手：1： 2： 3：

・麻酔： 手術時間： 時間 分 出血量： cc

・術中の特別な処置：

・手術記録

・付図・説明など

・症例番号： 2

写真1：

・写真2：

撮影日： 年 月 日

撮影日： 年 月 日

(写真1の説明)

(写真2の説明)

・症例番号： 2

写真3：

・写真4：

撮影日： 年 月 日

撮影日： 年 月 日

(写真3の説明)

(写真4の説明)

・経験施設名：

・カルテ番号：

・診断名：

・手術前の経過・状態（検査・記録）

・他領域との連携体制：

・特記事項：

・症例番号： 3

・区分：

・部位：

・手術時年齢：

・手術名：

・手術後の経過・状態（検査・記録）

重点症例研修記録用紙 3-b (手術記録)

・症例番号： 3

・手術日： 年 月 日

・執刀者： ・指導者：

・助手：1： 2： 3：

・付図・説明など

・麻酔： 手術時間： 時間 分 出血量： cc

・術中の特別な処置：

・手術記録

・症例番号： 3

写真1：

・写真2：

撮影日： 年 月 日

撮影日： 年 月 日

(写真1の説明)

(写真2の説明)

・症例番号： 3

写真3：

・写真4：

撮影日： 年 月 日

撮影日： 年 月 日

(写真3の説明)

(写真4の説明)