報告症例　記録用紙

書式5

耳鼻咽喉科分野

報告症例

症例	区分	執刀・指導・助手の別
1	a	執刀
2		
3		
4		
5		

区分

a. 滲出性中耳炎
b. 癒着性中耳炎
c. 真珠腫性中耳炎
d. 咽頭形成術（咽頭弁形成術など）
e. 鼻咽腔閉鎖機能不全診断・治療（ファイバー検査など）
f. 言語聴覚士と連携した診断・治療例

会員番号　＊＊＊＊

申請者氏名　山　田　太　郎

症例番号	病院名	○○大学病院	年齢/性別	1歳3か月/男
1	診断名	左側口唇口蓋裂・滲出性中耳炎		
区　分	手術術式	両鼓膜換気チューブ留置術		
a	手術日	20○○年○月○日	術者区分	執刀

手 術 記 録

左側口唇口蓋裂で出生する。新生児聴覚スクリーニングは両側リファーであった。出生1か月後に耳鼻咽喉科を受診する。両耳貯留液を認める。ＯＡＥ反応不良。ティンパノグラムは外耳道が狭く検出不可能であった。外来で経過をみていたが、鼓膜所見の改善なく、形成外科の口蓋形成術と同時に鼓膜換気チューブ留置術施行した。鼓室内に貯留液を認め、高研Ｂ型のチューブを留置した。以後3年経過し、4歳で両側チューブを抜去した。現在滲出性中耳炎の再発はないが、外来で経過観察中である。聴力は右30ｄＢ，左28ｄＢ、ティンパノグラムは両側Ｃ1である。

図

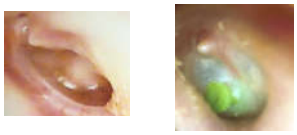

術前・術後の左鼓膜所見

症例番号	病院名		年齢/性別	歳/男・女
2	診断名			
区　分	手術術式			
	手術日	年　月　日	術者区分	

手 術 記 録

図

症例番号	病院名		年齢/性別	歳/男・女
3	診断名			
区　分	手術術式			
	手術日	年　月　日	術者区分	

手 術 記 録

図

症例番号	病院名		年齢/性別	歳/男・女
4	診断名			
区　分	手術術式			
	手術日	年　月　日	術者区分	

手 術 記 録

図

症例番号	病院名		年齢/性別	歳/男・女
5	診断名			
区　分	手術術式			
	手術日	年　月　日	術者区分	

手 術 記 録

図