第172回日本胸部外科学会
関東甲信越地方会要旨集

日時： 2016年11月5日（土）
会場： ステーションコンファレンス東京
〒100-0005　東京都千代田区丸の内1-7-12

総合受付	ホワイエ	（5階）
PC受付	ホワイエ	（5階）
第Ⅰ会場	501AS	（5階）
第Ⅱ会場	501B	（5階）
第Ⅲ会場	503CD	（5階）
幹事会	605ABC	（6階）
世話人会	604	（6階）

会長： **中島　淳**
東京大学大学院医学系研究科 呼吸器外科学
〒113-8655　東京都文京区本郷7-3-1
TEL：03-5800-8856　FAX：03-5800-8856

参加費： 1,000円
（当日受付でお支払い下さい）

ご注意：
（1）PC発表のみになりますので、ご注意下さい。
（2）PC受付は60分前（ただし、受付開始は8：00です）。
（3）一般演題は口演5分、討論3分です（時間厳守でお願いいたします）。
（4）追加発言、質疑応答は地方会記事には掲載いたしません。
（5）演者は当会会員に限られております。発表前に当会への入会手続きをお願いいたします。

【会場案内図】

ステーションコンファレンス東京

〒100-0005　東京都千代田区丸の内一丁目７番12号
サピアタワー４階～６階
TEL：03-6888-8080

会場周辺図

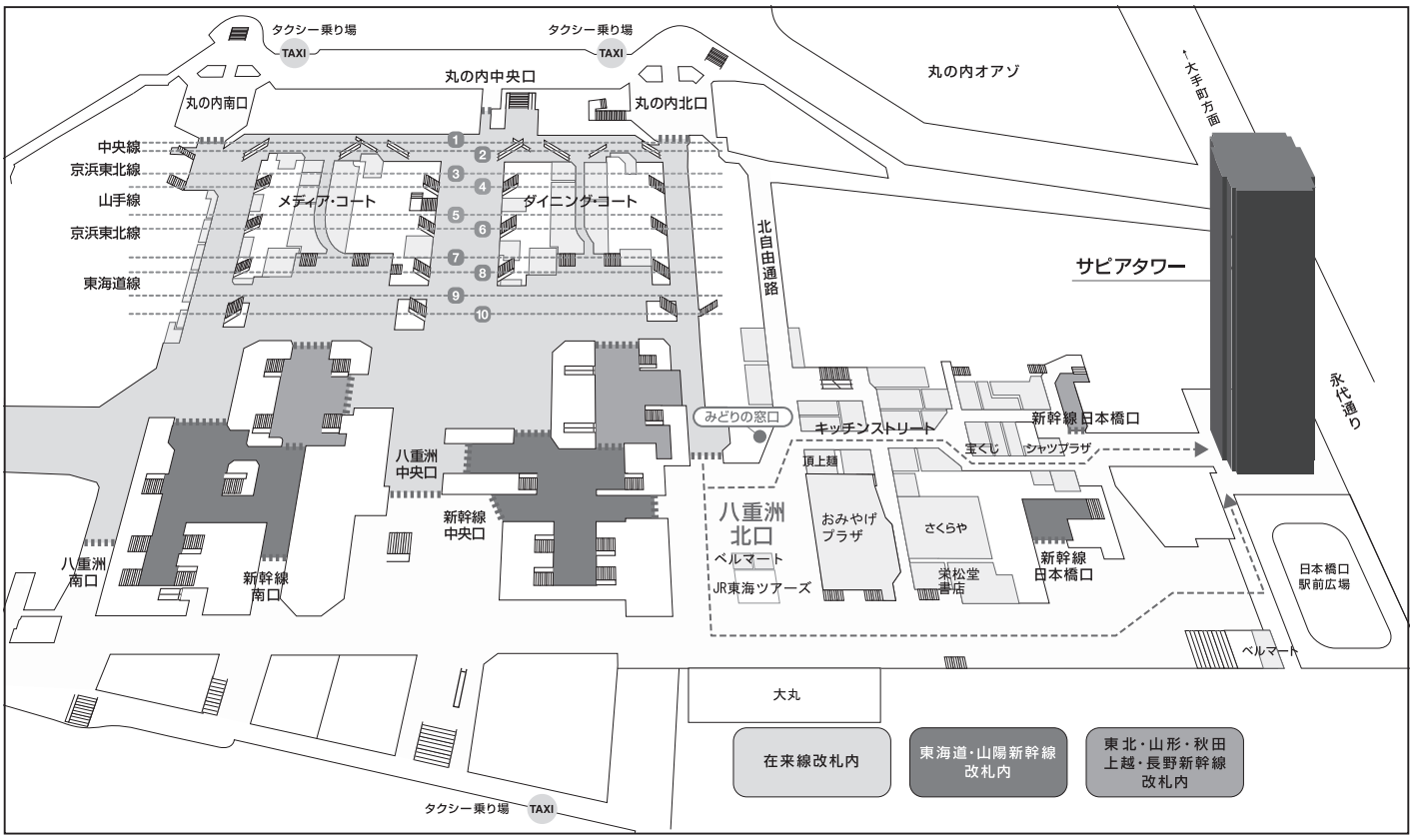

路 線 図

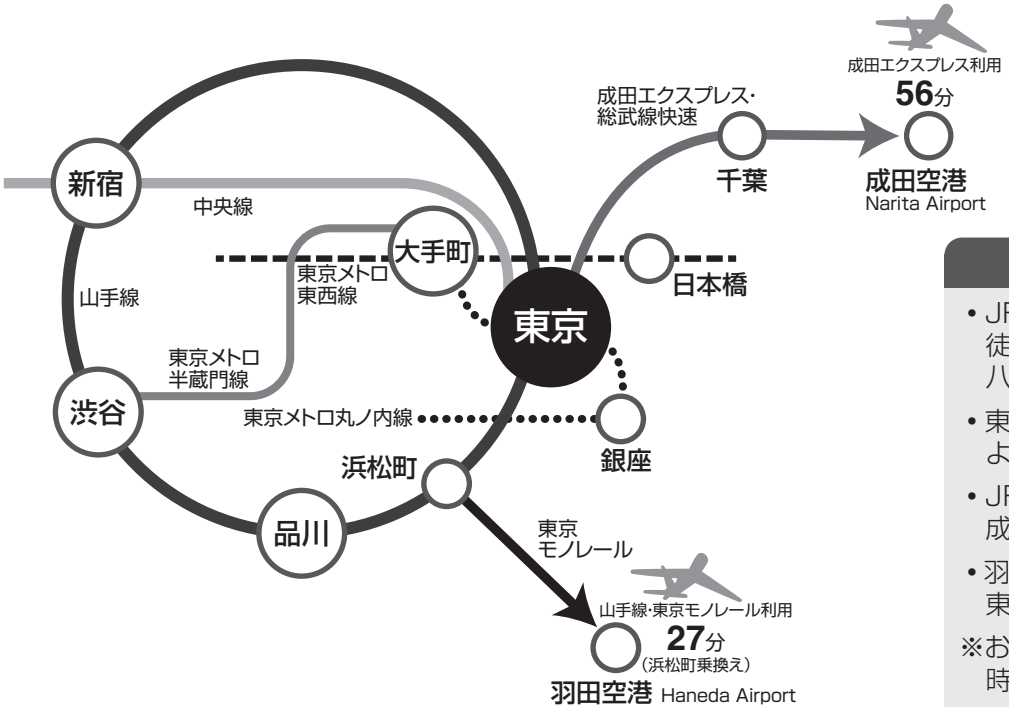

交通機関と所要時間

- JR東京駅新幹線日本橋口改札より徒歩1分、
  八重洲北口改札口より徒歩2分
- 東京メトロ東西線大手町駅B7出口より徒歩1分
- JR成田空港駅より
  成田エクスプレスで約60分
- 羽田空港第2ビル駅より
  東京モノレールで約30分

※お車でお越しのお客様はビル内の時間貸し駐車場をご利用ください。

【場内案内図】

ステーションコンファレンス東京

■5F

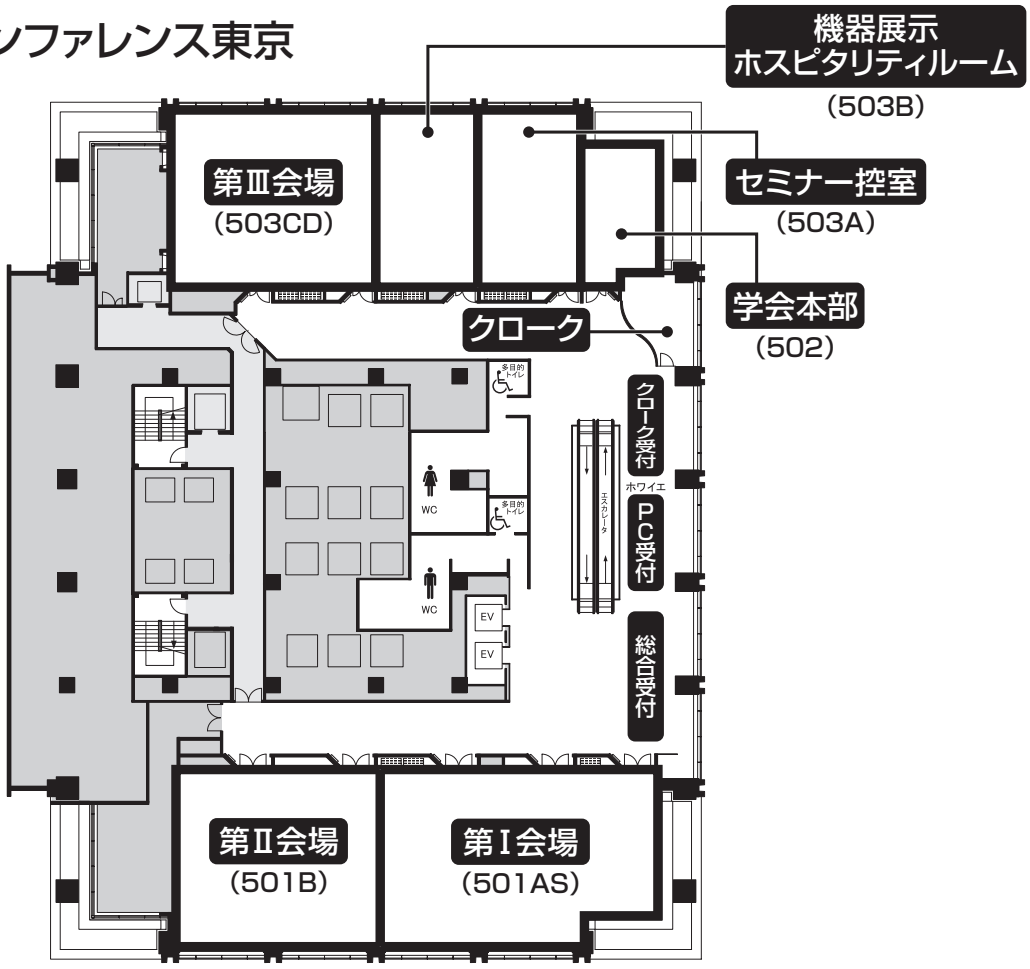

■6F

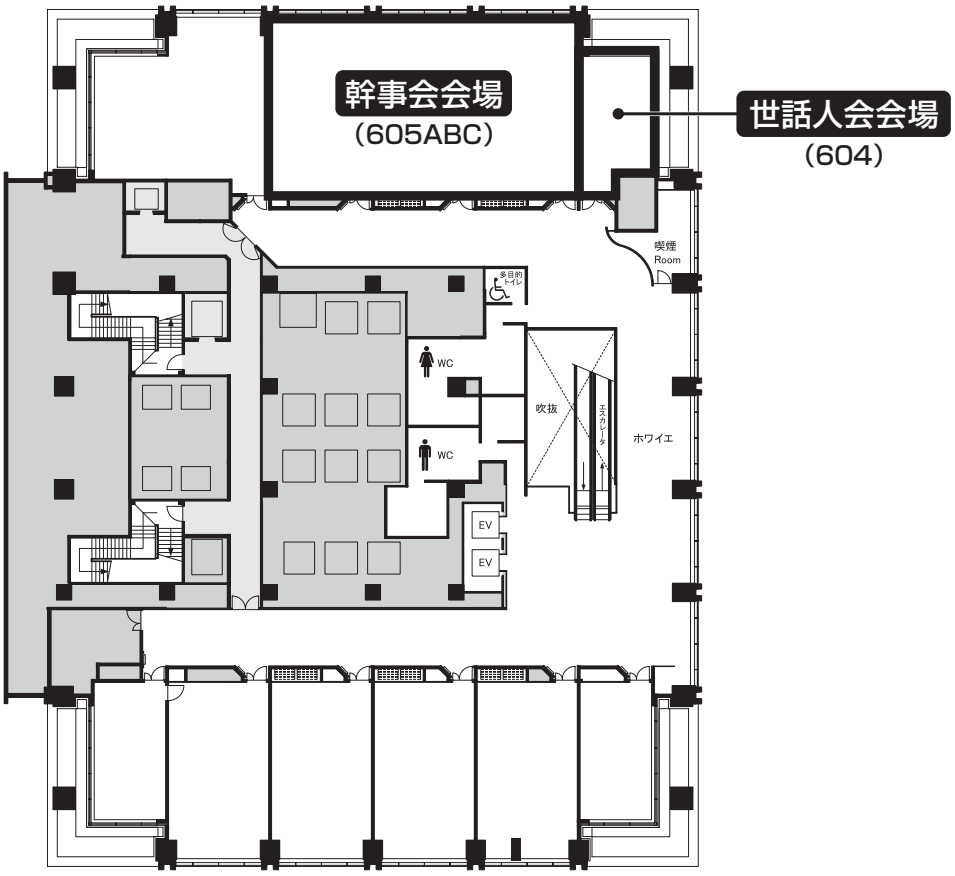

第Ⅰ会場（501AS）

8：25〜8：30　開会式

8：30〜9：02
冠状動脈瘤
1〜4　**山﨑　真敬**
慶應義塾大学病院　心臓血管外科

9：02〜9：50
MI合併症
5〜10　**大野　貴之**
三井記念病院　心臓血管外科

9：50〜10：30
弁膜症 1
11〜15　**山本　哲史**
総合病院　国保旭中央病院　心臓外科

10：30〜11：10
弁膜症 2
16〜20　**宝来　哲也**
北里大学病院　心臓血管外科

11：10〜11：58
胸部大動脈
21〜26　**末松　義弘**
筑波記念病院　心臓血管外科

ランチョンセミナー【心臓血管外科】

12：00〜12：15
①GTCSからの報告
『みんなでとろうインパクトファクター！』
演者　**志水　秀行**
（慶應義塾大学病院　外科/心臓血管外科）

12：15〜13：05
②『ステントレス生体弁SoloSmartの使用経験』
座長　**小野　稔**
東京大学医学部附属病院 心臓外科
演者　**手取屋岳夫**
医療法人社団 愛友会　上尾中央総合病院 心臓血管センター
協賛：日本ライフライン株式会社

第Ⅱ会場（501B）

8：50〜9：22
稀な疾患
1〜4　**深見　武史**
独立行政法人国立病院機構　東京病院 呼吸器センター外科

9：22〜9：54
良性疾患
5〜8　**鈴木　秀海**
千葉大学医学部附属病院　呼吸器外科

10：00〜10：40
学生発表
9〜13　**荒井　裕国**
東京医科歯科大学大学院 心臓血管外科
中島　淳
東京大学医学部附属病院　呼吸器外科

10：40〜11：12
嚢胞・分画症
14〜17　**藤森　賢**
虎の門病院　呼吸器センター外科

11：12〜11：44
周術期合併症 1
18〜21　**櫻井　裕幸**
日本大学医学部外科学系 呼吸器外科学分野

ランチョンセミナー【呼吸器外科】

12：00〜12：15
①GTCSからの報告（中継）
『みんなでとろうインパクトファクター！』
演者　**志水　秀行**
（慶應義塾大学病院　外科/心臓血管外科）

12：15〜13：05
②『補強シート付きReinforced Stapleを解読 〜健常肺からCOPD、肺癌までをケースレポート〜』
座長　**川村　雅文**
帝京大学医学部 外科学講座
演者　**長山　和弘**
東京大学医学部附属病院 呼吸器外科
演者　**後藤太一郎**
山梨県立中央病院 肺がん・呼吸器病センター
協賛：コヴィディエン ジャパン株式会社

第Ⅲ会場（503CD）

8：50〜9：38
小児 1
1〜6　**金子　幸裕**
国立成育医療研究センター 心臓血管外科

9：38〜10：26
小児 2
7〜12　**宮本　隆司**
群馬県立小児医療センター 心臓血管外科

10：26〜11：06
小児 3
13〜17　**平田　康隆**
東京大学医学部附属病院　心臓外科

11：06〜11：46
小児 4
18〜22　**益澤　明広**
東京大学医学部附属病院　心臓外科

9：00〜9：50
世話人会（604）

11：00〜11：50
幹事会（605ABC）

第Ⅰ会場（501AS）

13：05～13：15
学生表彰式

13：15～14：03
心筋症
27～32　**福田　宏嗣**
獨協医科大学病院　心臓・血管外科

14：05～14：55
アフタヌーンティーセミナー1【心臓血管外科】
『オープンステントグラフトを用いた弓部大動脈瘤に対する低侵襲手術～BioGlueを有効活用するための一工夫～』
座長　**田中　正史**
日本大学医学部　外科系心臓血管外科学分野
演者　**吉武　勇**
神奈川県厚生連相模原協同病院
心臓外科
協賛：センチュリーメディカル株式会社

14：55～15：35
弁膜症3
33～37　**小池　裕之**
埼玉医科大学国際医療センター
心臓血管外科

15：35～16：15
IE・感染症
38～42　**大野　真**
聖マリアンナ医科大学　心臓血管外科

16：15～16：55
周術期管理
43～47　**松宮　護郎**
千葉大学医学部附属病院
心臓血管外科

16：55～17：35
心臓腫瘍
48～52　**大木　伸一**
自治医科大学　心臓血管外科部門

17：35～17：40　**閉会式**

第Ⅱ会場（501B）

13：05～13：15
学生表彰式（中継）

13：15～13：47
拡大手術
22～25　**大塚　崇**
慶應義塾大学　外科（呼吸器）

13：47～14：19
術式
26～29　**佐藤　雅昭**
東京大学医学部附属病院　呼吸器外科

14：20～15：10
アフタヌーンティーセミナー2【呼吸器外科】
『血管形成を伴う縦隔腫瘍手術』
座長　**堀尾　裕俊**
都立駒込病院　呼吸器外科
演者　**王　志明**
順天堂大学　呼吸器外科
協賛：ジョンソン・エンド・ジョンソン株式会社

15：15～15：47
胸壁・横隔膜
30～33　**岡本　淳一**
日本医科大学武蔵小杉病院
呼吸器外科

15：47～16：19
縦隔腫瘍1
34～37　**前田寿美子**
獨協医科大学　呼吸器外科学講座

16：19～16：51
縦隔腫瘍2
38～41　**松永　健志**
順天堂大学　呼吸器外科学講座

16：51～17：23
周術期合併症2
42～45　**佐野　厚**
茅ヶ崎市立病院　呼吸器外科

第Ⅲ会場（503CD）

13：15～14：03
ステントグラフト1
23～28　**河田　光弘**
東京都健康長寿医療センター　心臓外科

14：55～15：35
ステントグラフト2
29～33　**由利　康一**
自治医科大学さいたま医療センター
心臓血管外科

15：35～16：15
基部置換
34～38　**山内　治雄**
東京大学医学部附属病院　心臓外科

16：15～16：55
大動脈・感染
39～43　**丸田　一人**
昭和大学医学部外科学講座
心臓血管外科学部門

16：55～17：27
大動脈解離
44～47　**石井　光**
杏林大学医学部付属病院
心臓血管外科

第Ⅰ会場：501AS

8：30〜9：02　冠状動脈瘤

座長　　**山　﨑　真　敬**（慶應義塾大学病院　心臓血管外科）

Ⅰ－1　Daughter region を伴った巨大冠動脈瘤

筑波大学附属病院　心臓血管外科
米山文弥、坂本裕昭、石井知子、三富樹郷、相川志都、
松原宗明、野間美緒、徳永千穂、榎本佳治、佐藤藤夫、平松祐司

68 歳女性。左前下行枝（LAD）から発生する daughter region（13×10mm）を伴う冠動脈瘤（50×28mm）に対して feeding artery を結紮、LAD を温存し冠動脈瘤を切除した。Daughter region の内膜は欠落し、penetrating atherosclerotic ulcer の所見と考えられた。Daughter region を伴う巨大冠動脈瘤は至極稀であり、その一手術例を報告する。

Ⅰ－2　径 7CM の巨大冠状動脈瘤の 1 例

自治医科大学　心臓血管外科学
白方冬美、棚澤壮樹、相澤　啓、川人宏次、三澤吉雄

症例は 65 歳男性。腎硬化症で 2 年前から維持透析中である。血栓閉塞型急性 A 型大動脈解離を発症した際の CT で左冠状動脈回旋枝に最大径 7CM の巨大冠状動脈瘤を認めた。大動脈解離を保存的に加療した後、解離発症後 165 日目に待機的に冠状動脈瘤切除および冠状動脈バイパス術（LITA-PL）を施行し 14POD に軽快退院した。径が CM に達する巨大な冠状動脈瘤は稀であるので報告する。

Ⅰ－3　巨大瘤を伴う冠動静脈瘻の一例

東邦大学医療センター佐倉病院　心臓血管外科
蘭藤佑哉、坂本大輔、齋藤　綾、本村　昇

症例は 67 歳女性。健診で心雑音を契機に瘤化を伴う冠動静脈瘻と診断され、肺動脈圧上昇傾向及び Qp/Qs1.56 を認めたため手術方針となった。冠動脈 CT で右冠動脈近傍の Valsalva 洞から起始する異常血管と 45mm 大の嚢状瘤を確認した。人工心肺使用下に瘤への流出血管を同定・剥離し用手圧迫の上 antegrade cardioplegia で心停止を得た。起始部から数 mm の位置で切離し閉鎖した。瘤を縦切開し内腔側から流出孔を処理した。LAD 病変に対して LITA-LAD bypass を行い手術終了。術後経過良好で POD13 に退院した。

Ⅰ－4　術前に心臓腫瘍と診断されていた冠動脈瘤の 1 例

千葉大学医学部附属病院　心臓血管外科
菅原佑太、黄野皓木、上田秀樹、松浦　馨、田村友作、
渡邉倫子、乾　友彦、稲毛雄一、焼田康紀、伊藤千尋、
金行大介、小泉信太郎、橋本昌典、松宮護郎

症例は 64 歳女性で、8 年前に胸部レントゲンにて異常陰影を指摘。縦隔腫瘍疑われ、増大傾向のため、前医にて試験開胸。術中に心臓腫瘍の診断で切除不能とされ、当院へ紹介。手術で右冠状動脈起源の動脈瘤と診断し、瘤切除及び大伏在静脈―右冠状動脈のバイパス術を施行した。病理学的診断でも仮性瘤として矛盾しない所見であった。

9：02〜9：50　MI 合併症

座長　　**大　野　貴　之**（三井記念病院　心臓血管外科）

Ⅰ－5　乳頭筋断裂を AMI 後に発症し緊急手術で救命できた一例

東京女子医科大学八千代医療センター　心臓血管外科
瀬戸悠太郎、齋藤博之、梅田悦嗣

患者は 30 代男性。胸痛を主訴に当院救急外来受診し、ST 上昇型急性心筋梗塞と診断された。当院循環器内科にて緊急 PCI を# 13 に対して施行し成功したが、その後血行動態は改善せず経胸壁心エコーを施行したところ著明な僧帽弁逆流を認めたため乳頭筋断裂と診断し当科にて緊急手術を施行した。若年患者の乳頭筋断裂に対して緊急手術を施行し救命できた一例を経験したので若干の文献的考察を加えて報告する。

Ⅰ－6　造影 CT で診断し救命し得た blow out 型左室自由壁破裂の一例

船橋市立医療センター　心臓血管外科
藤井政彦、茂木健司、櫻井　学、野村亜南、坂田朋基、高原善治

76 歳男性。意識消失で救急搬送され、心タンポナーデによるショックにより救急外来で心嚢ドレナージ術を施行。心タンポナーデの原因が不明なため血行動態改善後に造影 CT を施行し、左室側壁から心嚢内への造影剤漏出像を認め、左室自由壁破裂の診断で緊急手術を施行した。左室後側壁に 4mm 大の破裂孔を認め、直接縫合後にタコシールを被覆し修復を行った。造影 CT で左室自由壁破裂と診断した症例は稀であり、文献的考察を踏まえて報告する。

Ⅰ－7　中隔枝単独閉塞に伴う急性心筋梗塞後心室中隔穿孔の 1 例

1 藤沢市民病院　心臓血管外科
2 横浜市立大学　外科治療学
金子翔太郎[1]、磯田　晋[1]、松木佑介[1]、山崎一也[1]、益田宗孝[2]

症例は 80 歳男性。胸部絞扼感・呼吸困難感を主訴に救急搬送。精査の結果、第 1 中隔枝単独閉塞、心室中隔穿孔（Qp/Qs=3.4）の所見で、IABP 挿入後、緊急手術を施行。前壁側に心室中隔穿孔を認め、経右室サンドイッチ法で修復した。病理組織学的に急性心筋梗塞後心室中隔穿孔と診断した。術後経過は良好で第 20 病日に独歩退院となった。中隔枝単独閉塞に伴う急性心筋梗塞後心室中隔穿孔は極めて稀であり、文献的考察を加え報告する。

Ⅰ－8　亜急性心筋梗塞後の心室中隔穿孔に対し右室アプローチにて穿孔部閉鎖を行った一例

社会福祉法人聖隷福祉事業団総合病院聖隷浜松病院　心臓血管外科
岡本卓也、小出昌秋、國井佳文、前田拓也、高柳佑士、
瀬戸悠太郎

症例は 84 歳女性。入院 2 日前発症の亜急性前壁心筋梗塞の診断で当院入院。入院時より経胸壁心エコーにて心室中隔穿孔の診断。CAG にて左前下行枝は再疎通していた。入院翌日になり IABP 駆動下でも心不全の増悪を認め、緊急的に手術施行。右室切開により穿孔部を 2 重パッチで閉鎖した。術後シャント残存はなくリハビリ目的で転院した。右室切開による VSP 閉鎖の利点につき、文献的考察を加え報告する。

Ⅰ－9　AMI 後の左室破裂（blow-out 型）の 1 救命例

1 神奈川県立循環器呼吸器病センター　心臓血管外科
2 横浜市立大学附属病院　心臓血管外科・小児循環器
澁谷泰介[1]、柳　浩正[1]、合田真海[1]、益田宗孝[2]

症例は 84 歳男性。胸痛で救急搬送。緊急 CAG 前に CPA となり補助循環開始。心タンポナーデとなっており血性心嚢水をドレナージ、左室破裂の診断で緊急手術。左室下壁破裂を認め心停止下にウシ心膜パッチ・felt strip を用いた左室修復術施行。AMI 後の左室破裂は救命困難な合併症だが、迅速な対応により 1 例を救命し得た。

Ⅰ－10　経右室アプローチによる VSP 二重パッチ閉鎖術を施行した 1 例

伊勢崎市民病院
三木隆生、大木　聡、羽鳥恭平、平井英子、安原清光、大林民幸

症例は 75 歳女性。VSP の診断で紹介搬送。穿孔部は心室中隔の心基部下壁にあり、径約 16mm。手術は、右室切開による穿孔部二重パッチ閉鎖術を施行。人工心肺離脱時に、LVOT にパッチ間に充填したバイオグルーに起因した左室血栓を認め、再度大動脈遮断し血栓摘除術を追加した。術後経過は良好で、術後 25 日目に紹介病院に転院した。右室切開による穿孔部二重パッチ閉鎖術により救命し得た VSP を経験したので、止血材料の使用法等について文献的考察を含めて報告する。

9：50～10：30　弁膜症 1

座長　　**山　本　哲　史**（総合病院　国保旭中央病院　心臓外科）

Ⅰ－11　左冠動脈主幹部閉塞による広範心筋梗塞後の虚血性僧房弁閉鎖不全症に対して僧帽弁形成術を施行した 1 例

新潟市民病院　心臓血管外科
文　智勇、三島健人、河合幸史、若林貴志、登坂有子、
中澤　聡、金沢　宏

症例は 41 歳女性、LMT 閉塞による AMI にて心停止するも E-CPR で蘇生。PCI 施行し補助循環は離脱するも、広範心筋虚血に伴う虚血性僧房弁閉鎖不全が出現し、カテコラミン依存状態となった。冠動脈バイパス術、弁輪縫縮と chordae cutting を用いた僧房弁形成術を施行し MR は改善、カテコラミンを離脱し得た。若干の文献的考察を加え報告する。

Ⅰ－12　開存した内胸動脈を有する CABG 術後 Severe　AS 患者に対し MICS-re-AVR を行った一例

相模原協同病院　心臓血管外科
北島史啓、吉武　勇、服部　努、木村　玄

71 歳男性。CABG 術後 7 年目に AS 兼 AR が悪化。術前冠動脈 CT にて大動脈近傍に開存した LITA を同定。遮断可能であり、胸骨部分切開（第 4 肋間逆 T 字）下に上行送血、上大静脈―右房脱血（3　stage）で人工心肺を確立し、心肺停止下で MICS-re-AVR を施行。開存した ITA を有する弁膜症再手術ではアプローチや術式を検討する必要があり、近年 TAVI の有用性の報告もあるが、透析や中等度リスク症例では MICS-re-AVR も低侵襲化に有効と考え、文献的考察を加え報告する。

Ⅰ－13　術中 INVOS による脳血流評価が有用であった大動脈弁置換術の 1 例

日本医科大学千葉北総病院　心臓血管外科
太田恵介、藤井正大、吉尾敬秀、仁科　大、別所竜蔵

症例は 73 歳女性。大動脈弁狭窄症の診断で大動脈弁置換術を施行した。併存症は糖尿病、既往に右冠動脈への PCI や総腸骨動脈狭窄への PTA があり、左脳梗塞後に STA-MCA バイパス術を施行。左内頚動脈狭窄（72.7%）を認め、術中 INVOS による脳血流モニタリングを行った。開始より左右差が生じていたが、途中左側の rSO2 が低下した。右鼡径より IABP を挿入し駆動させると rSO2 の回復を得た。術後に脳合併症なく経過し、独歩退院となった。文献的考察を加え報告する。

Ⅰ－14　低肺機能を合併した重度 TR に対して TVR を施行した一例

千葉県循環器病センター　心臓血管外科
若林　豊、椛沢政司、松尾浩三、林田直樹、浅野宗一、
大場正直、丸山拓人、長谷川秀臣、村山博和

症例は 20 歳女性。1 か月時に VSD、ASD、PDA に対して ICR。拡張 PA による左主気管支狭窄、漏斗胸に対する 4 回の手術、気管支喘息による呼吸機能低下（%VC　19%）を認め、HOT 導入となった。TR 重度となり、肺炎を契機とした心不全を繰り返すため心拍動下に TVR（Epic 29mm）施行。術後急性期は右心不全に対する加療に難渋したが、集学的治療により軽快退院となった。

Ⅰ－15　重症弁膜症を伴った心サルコイドーシスに対する弁置換術の 1 例

医療法人立川メディカルセンター立川綜合病院
水本雅弘、山本和男、岡本祐樹、浅見冬樹、木村光裕、
武居祐紀、榎本貴士、吉井新平

66 歳女性。54 歳～心サルコイドーシス、完全房室ブロックで PMI（DDD）、PSL 内服加療。徐々に左心不全、MR 進行。術前心エコーで EF18%（LV dyssynchrony、心室中隔菲薄化高度）、MR severe（tethering+弁輪拡大）、AR moderate、LVDd/Ds=72/66mm。MVR（ATS-M360 24mm）+AVR（SJM Regent17mm）+CRT-D grade up 施行し術後合併症なく独歩退院。心サルコイドーシスに対する外科治療の統一見解はなく、文献的考察を踏まえ報告する。

10：30〜11：10　弁膜症２

座長　　**宝　来　哲　也**（北里大学病院　心臓血管外科）

Ⅰ－16　大動脈四尖弁の２手術例

医療法人社団明芳会板橋中央総合病院　心臓血管外科
塩屋雅人、木下　肇、数野　圭、佐藤博重、村田聖一郎

今回我々はまれな大動脈四尖弁の２症例を経験したので若干の文献的考察を加えて報告する。症例１は86歳男性。全身倦怠感を伴う発熱を主訴に紹介入院。血液培養で連鎖球菌が検出され、大動脈無冠尖に6mm大の疣贅を認めた。中等度以上のAR、MRを認めたため生体弁によるDVRを施行した。症例２は76歳男性。労作時息切れを主訴に入院。中等度以上のARを認め、生体弁によるAVRを施行した。両症例ともHurwitz-Robertsの分類B型の大動脈四尖弁であった。術後経過は良好で自宅退院した。

Ⅰ－17　Barlow病変を伴うMarfan症候群の急性僧帽弁腱索断裂に対して弁置換術を施行した１例

東邦大学医療センター大森病院　循環器センター　心臓血管外科
矢尾尊英、藤井毅郎、片柳智之、保坂達明、川田幸太、
亀田　徹、大熊新之助、片山雄三、益原大志、小澤　司、
塩野則次、渡邉善則

32歳男性。Marfan症候群、14年前に大動脈基部置換術の既往。突然の嘔吐を主訴に救急来院、UCGで僧帽弁腱索断裂によるSevere MRを認めた。ショック状態のためPCPS及びIABP補助下に緊急手術施行。僧帽弁はBarlow病変でA1〜2の広汎な腱索断裂を認め、弁置換術を施行した。Barlow僧帽弁について文献的考察を加え報告する。

Ⅰ－18　孤立性三尖弁閉鎖不全症に対する手術経験

山梨大学医学部附属病院　第2外科
白岩　聡、佐藤大輔、本田義博、榊原賢士、葛　仁猛、
加賀重亜喜、鈴木章司、中島博之

症例は63歳男性。17歳時にバイク事故で１ヶ月間の入院歴があり、その半年後に心雑音を指摘された。45歳時に発作性心房細動が出現し、62歳で持続性心房細動に移行した。精査で重度の三尖弁閉鎖不全を認めたため当科へ紹介され、手術を施行した。三尖弁は前尖に広範な腱索断裂を認め、人工腱索と人工弁輪を用いた三尖弁形成術を施行した。心房細動に対してはメイズ手術を施行した。術後は洞調律に復帰し、三尖弁逆流も改善し軽快退院した。

Ⅰ－19　梅毒性大動脈炎に起因した急性発症の大動脈弁閉鎖不全症の一例

横浜市立大学附属市民総合医療センター　心臓血管センター
高橋大志、内田敬二、輕部義久、笠間啓一郎、出淵　亮、
伏見謙一、阿賀健一郎、齋藤文美恵、小林由幸、益田宗孝

症例は52歳男性。突然発症したsevere　ARによる急性心不全で人工呼吸管理となり、緊急大動脈弁置換術を施行、術中所見でNCC交連部が離断していた。術前血清梅毒反応が陽性であり、大動脈壁病理所見で形質細胞を混える炎症細胞浸潤が増生した栄養血管周囲にみられ、梅毒性大動脈炎による急性ARと診断した。術後ペニシリンGを２週間投与、血清梅毒検査の改善を確認した。

Ⅰ－20　異常乳頭筋の僧帽弁直接付着によるMRに対し経大動脈弁的異常乳頭筋切離を実施した１治験例

東京医科歯科大学大学院医歯学総合研究科　心臓血管外科学
木下亮二、水野友裕、大井啓司、八島正文、八丸　剛、
長岡英気、黒木秀仁、田崎　大、藤原立樹、竹下斉史、荒井裕国

83歳、男性。主訴は失神。心エコーでsevere AS、moderate MR、棒状陰影の僧帽弁前尖への近接を認めた。AVRの際に経大動脈弁的に僧帽弁前尖を観察すると、二次腱索の付着部位に異常乳頭筋が直接付着しており、これを切離。右側左房切開でCosgrove　26mmを縫着。術後、心エコーはtrivial MRのみで、軽快退院。

11：10〜11：58　胸部大動脈

座長　　**末　松　義　弘**（筑波記念病院　心臓血管外科）

Ⅰ－21　大動脈縮窄症に合併した遠位弓部大動脈瘤の１例

自治医科大学附属さいたま医療センター　心臓血管外科
清水寿和、安達晃一、木村直行、山本貴裕、進士弥央、
秋吉　慧、今村有佑、野中崇央、田島　泰、堀大治郎、
白石　学、由利康一、松本春信、山口敦司、安達秀雄

42 歳男性。幼少期に動脈管開存の閉鎖術ならびに大動脈縮窄症に対してカテーテル治療を施行。造影 CT 検査で遠位弓部大動脈の縮窄とその遠位に拡大傾向の 55mm 嚢状瘤を認めた。ALPS アプローチにて上行－弓部－下行大動脈置換術を施行し、経過良好で退院となった。

Ⅰ－22　脳梗塞を契機に発見された大動脈内血栓症の１例

平塚市民病院　心臓血管外科
小谷聡秀、井上仁人、河西未央、鈴木　暁

65 歳男性。嘔吐、眩暈を主訴に当院受診、MRI にて多発性脳梗塞と診断された。心電図は洞調律、心エコーは疣贅なし、左房内血栓なし。体部 CT にて上行大動脈、弓部大動脈、左鎖骨下動脈内に乳頭状に突出する 2cm 大までの血栓を認めた。血栓性素因を疑う基礎疾患なし。準緊急的に循環停止下血栓除去術を施行。術後抗凝固療法を開始。術後頭部 MRI にて右延髄に新規脳梗塞を認めたが体部 CT では残存血栓なし。術後 31 日目に軽快退院。稀である大動脈内血栓症の１例につき、若干の文献的考察を含め報告する。

Ⅰ－23　Mid-aortic syndrome による腎血管性高血圧、腎機能障害に対して外科的血行再建を要した若年女性の１例

1 公益財団法人心臓血管研究所付属病院
2 東京医科歯科大学医学部附属病院
佐々木健一[1]、國原　孝[1]、関　雅浩[1]、土井庄三郎[2]

症例は 18 歳女性。12 歳時に Mid-aortic syndrome と診断。13 歳時に鎖骨下-右総腸骨動脈バイパス手術施行も１カ月後にバイパス閉塞。高血圧によるくも膜下出血を併発した。降圧療法に伴う腎機低下と間歇性跛行を認め、左第７肋間の後側方開胸で下行大動脈-総腸骨動脈バイパス手術、左腎動脈再建術を施行した。術 20 日目に軽快退院。Mid-aortic syndrome について、文献的考察も含め報告する。

Ⅰ－24　心タンポナーデを伴った弓部大動脈瘤心嚢内破裂の１救命例

群馬県立心臓血管センター　心臓血管外科
森下寛之、金子達夫、江連雅彦、長谷川豊、山田靖之、
岡田修一、小此木修一、桐谷ゆり子

73 歳女性。起床時に呼吸困難感を自覚し、前医に救急搬送された。単純 CT で心タンポナーデ、A 型大動脈解離を疑われ当院へ搬送された。来院時、意識清明であったが低酸素血症、頻脈を認めた。造影 CT で弓部大動脈瘤破裂による心タンポナーデと診断され、また、血腫による左肺動脈の閉塞を認めた。緊急で弓部大動脈置換術を行い、術後合併症を認めずに経過し、術後 39 日目に退院した。文献的考察を含め、報告する。

Ⅰ－25　頚動脈分岐異常、右側大動脈弓に合併した弓部大動脈瘤に対し全弓部人工血管置換術＋ステントグラフト内挿術を施行した症例

1 特定医療法人ジャパンメディカルアライアンス海老名総合病院
心臓血管センター　心臓血管外科
2 北里大学病院　心臓血管外科
中島光貴[1]、榊健司朗[1]、小原邦義[1]、贄　正基[1]、宮地　鑑[2]

79 歳女性、嗄声を主訴に偶然診断された右大動脈弓、頚部４分枝を認める最大径 80mm の弓部大動脈瘤に対し TAR＋OSG 術を施行。左鎖骨下動脈再建は胸腔外での再建とした。SG 先端は胸部下行大動脈の屈曲レベルまで挿入した。術後における合併症は無く、術後 21 日で退院となった。

Ⅰ－26　広範囲胸部大動脈瘤に対し elephant trunk 法を用いて人工血管置換術を施行した１例

国家公務員共済組合連合会虎の門病院　循環器センター外科
若田部誠、成瀬好洋、田中慶太、李　洋伸

64 歳男性。弓部大動脈から下行大動脈に至る広範囲胸部大動脈瘤（最大径は弓部で 52mm、下行大動脈で 40mm、38mm）を５年前に指摘された。瘤は徐々に拡大。弓部で 57mm に拡大し手術適応と判断。手術侵襲を考慮して二期的に手術を行う方針とした。まず正中切開による全弓部置換術を行い、残存瘤内に elephant trunk を置いた。２ヶ月後に残存瘤に対し左開胸にて下行大動脈置換術を行った。手術はいずれも自己血のみで終了。術後経過良好である。

13：15〜14：03　心筋症

座長　　**福　田　宏　嗣**（獨協医科大学病院　心臓・血管外科）

Ⅰ－27　外科的摘除を要した左室内血栓を伴った拡張型心筋症の一例

東京医科大学病院　心臓血管外科
可児純也、藤吉俊毅、小泉信達、西部俊哉、荻野　均

37歳、男性。初発の急性心不全に対して入院加療開始し、ワルファリン投与初期の第8病日に30　mmを超える左室心尖部血栓を認め、球状で可動性があり緊急下に血栓摘除術を施行。体外循環＋心拍動下に左室心尖部を縦切開すると、脆弱な新鮮血栓の塊が心尖部から剥がれていた。幸い、閉鎖した僧帽弁により左房内への落下が防がれており、肉柱内には填まり込んだ血栓と併せ慎重に摘除した。術後合併症は認めず無事退院した。文献的考察を加え報告する。

Ⅰ－28　周産期心筋症と重症肺塞栓症を合併した一例

1府中メディカルプラザ東京都立多摩総合医療センター　心臓血管外科
2東京大学医学部附属病院　心臓外科
久木基至[1]、二宮幹雄[1]、野中隆広[1]、大塚俊哉[1]、縄田　寛[2]、小野　稔[2]

33歳女性。帝王切開で双子出産。術後産科的DICおよび肺水腫合併。1ヶ月検診で心不全および重症肺塞栓症で入院。挿管、IABP、PCPS管理。BiVAD検討したが、肺の予後が不明のため、肺動脈内血栓摘出＋central　ECMO施行。2PODに壊死肺からの気漏および出血に対し右肺部分切除施行。再度右肺の気漏から膿胸。92PODにくも膜下出血発症し94POD永眠。当院で初のcentralECMO症例について報告する。

Ⅰ－29　約1年の補助人工心臓循環から離脱しえたtachycardia induced cardiomyopathyの一例

1東京女子医科大学病院　心臓血管外科
2東京女子医科大学病院 循環器小児科
村上弘典[1]、斎藤　聡[1]、梅原伸大[1]、立石　実[1]、勝部　健[1]、瀧口洋司[1]、朴　仁三[2]、山崎健二[1]

13歳男性。tachycardia induced cardiomyopathyによる急性心不全で加療を行うもカテコラミン離脱困難（INTERMACS profile 3）で、心移植適応検討目的に当院紹介。当院でLVAD（jarvik 2000）導入し、導入6ヶ月から心臓超音波検査にて心機能の回復を認め、off testを複数回施行するもoff後の心機能に問題なく、Jarvik 2000離脱手術を施行した。文献的考察を加えて報告する。

Ⅰ－30　異常乳頭筋切除により改善したHCMの左室流出路狭窄の一例

東京慈恵会医科大学附属病院　心臓外科
村山史朗、坂本吉正、儀武路雄、松村洋高、木ノ内勝士、阿部貴行、成瀬　瞳、坂東　興、橋本和弘

症例は64歳女性。ASの診断で経過観察されていたが、労作時呼吸困難が増強してきたため当院受診。UCGでmoderate AS、流出路狭窄、HCMが認められ、TEEで大動脈弁下に異常乳頭筋の存在を確認した。手術は大動脈弁置換術（Trifecta21mm）および異常乳頭筋切除を施行。術後圧較差は消失し心不全症状は軽快した。本症例は比較的稀な症例であり、文献的考察を加えて報告する。

Ⅰ－31　肥大型心筋症の左室中部・流出路狭窄による高度僧帽弁逆流に対し乳頭筋切除を含む心筋切除およびMVRを施行した1例

1済生会横浜市南部病院　心臓血管・呼吸器外科
2横浜市立大学附属病院　外科治療学教室
松本　淳[1]、岩城秀行[1]、西村潤一[1]、禹　哲漢[1]、長　知樹[1]、横井英人[1]、古波蔵かおり[1]、益田宗孝[2]

49歳男性。HCM及び軽度MRで外来通院中であったが、急激なMRの悪化から心不全となり緊急入院となった。左室流出路狭窄に伴う前尖腱索断裂と診断され手術を施行した。左室中部から流出路までの狭窄（圧較差90mmHg）を認めており、MVRに加えて乳頭筋切除を含む心筋切除（Morrow手術）を行い良好な結果を得たので報告する。

Ⅰ－32　四腔すべてに血栓形成を認めた拡張相肥大型心筋症の一例

横浜市立大学　外科治療学教室　心臓血管外科
富永訓央、郷田素彦、鈴木伸一、磯松幸尚、町田大輔、藪　直人、益田宗孝

43歳女性。2012年に実兄が拡張相肥大型心筋症で心移植。2015年12月風邪症状で前医受診し、心不全と診断された。心エコーでは低左心機能（EF=15%）と僧帽弁及び三尖弁逆流、そして四腔すべてに血栓を認めた。当院転院後に四腔内血栓摘除、僧帽弁輪及び三尖弁輪形成術を施行。術後も心機能及び循環動態の改善得られず1週間後に体外式VAD（AB5000）の植込みを施行。心筋生検により拡張相肥大型心筋症と診断。血栓摘除術とその後の経過を報告する。

14：55〜15：35　弁膜症 3

座長　　**小　池　裕　之**（埼玉医科大学国際医療センター　心臓血管外科）

Ⅰ－33　重症心不全の MVR に際し、Bridge to Recovery 目的で体外式 VAD を使用し、耐術・VAD 離脱が可能であった 3 例の検討

地方独立行政法人東京都健康長寿医療センター
伊藤卓也、河田光弘、西村　隆、許　俊鋭

最重症心不全症例の弁置換では周術期に補助循環を要する可能性があり、当院では術後 LOS 予防として予定での NIPRO　VAD 装着を積極的に行っている。これまで同術式を 3 例経験し全例周術期を乗り切り VAD 離脱が可能であった。Bridge to Transplantation としての VAD 使用が盛んな中、VAD が開発された当初の目的である Bridge to Recovery としての VAD の有用性について 3 例の成績をまとめ報告する。

Ⅰ－34　大動脈弁置換術後の stuck　valve に対して再弁置換術を施行した一例

自治医科大学附属さいたま医療センター　心臓血管外科
進士弥央、山口敦司、田島　泰、堀大治郎、木村直行、
安達晃一、由利康一、松本春信、安達秀雄

症例は 46 歳男性。平成 13 年 10 月、A 型大動脈解離に対し上行大動脈置換術と大動脈弁置換術（SJM　21mm）を施行、近医通院中であった。平成 28 年 3 月労作時息切れあり近医受診。心エコーで大動脈弁位圧格差の著増認め、弁機能不全疑われ当科紹介。精査行い stuck　valve の診断となり再手術を施行。切除した人工弁左室側の弁輪内に及ぶ pannus の増生を認め、弁葉の可動性低下が原因と考えられた。

Ⅰ－35　僧帽弁置換術後遠隔期に paravalvular　leakage を生じた 2 症例

土浦協同病院　心臓血管外科
山田隆熙、広岡一信、安川　俊、平岡大輔、真鍋　晋、大貫雅裕

症例 1 は 68 歳女性。52 歳時に僧帽弁狭窄症+心房細動に対し後尖温存僧帽弁置換（MVR、OC25mm）+Maze 施行。術後 14 年目より溶血性貧血が出現、その後心不全を繰返した。弁周囲逆流（PVL）の診断で術後 16 年目に再弁置換術を施行。症例 2 は 74 歳男性。65 歳時に僧帽弁閉鎖不全症+三尖弁閉鎖不全症+心房細動に対し MVR（SJM　29mm）+三尖弁輪縫縮+Maze 施行。術後 8 年目より PVL を認め、術後 9 年目に再弁置換術を施行。2 例とも後尖弁輪縫着部の離開を認めたので報告する。

Ⅰ－36　右小開胸僧帽弁形成術後の僧帽弁狭窄症の病因として仮性心内膜の異常増殖を認めた 1 例

順天堂大学医学部附属順天堂医院　心臓血管外科
篠原大佑、横山泰孝、山本　平、中村　博、中西啓介、
嶋田晶江、梶本　完、土肥静之、加藤倫子、桑木賢次、天野　篤

症例は 63 歳女性、7 年前に他院で僧帽弁閉鎖不全症に対して右小開胸僧帽弁形成術（P2 三角切除、physio ring 26mm）を施行され、術後から徐々に進行する僧帽弁狭窄症と推定右室圧 100mmHg の肺高血圧のために再手術となった。術中所見は人工弁輪から弁葉にかけて仮性心内膜の異常増殖を認め、僧帽弁口は直径 5mm であった。若干の文献的考察を加えて報告する。

Ⅰ－37　左鎖骨下動脈アプローチで TAVI を施行した 1 例

社会福祉法人三井記念病院　心臓血管外科
山本森太郎、三浦純男、長内　享、楠原隆義、竹谷　剛、
福田幸人、大野貴之、高本眞一

84 歳男性、有症状の重症 AS に対し TAVI 予定としたが、AAA や細い腸骨動脈のため大腿動脈アプローチは困難、OMI による低心機能あり心尖部アプローチも困難であった。通常の AVR を推奨したが TAVI の希望強く、左鎖骨下動脈アプローチとした。全身麻酔、左鎖骨下小切開し左腋窩動脈露出。18Fr シースを挿入し rapid　pacing 下に大動脈弁を前拡張し、その後 Corevalve　29mm を留置。術後 paravalvular　leak なし。合併症無く手術 7 日目に退院となった。

15：35〜16：15　IE・感染症

座長　　**大　野　　真**（聖マリアンナ医科大学　心臓血管外科）

Ⅰ－38　Aortomitral　continuity の穿孔による仮性瘤をきたした PVE の一例

埼玉医科大学総合医療センター　心臓血管外科
後藤博志、松岡貴裕、峯岸祥人、山火秀明、今中和人

HD 導入直後のため、静脈カテーテルが長期留置されていた 74 歳男性。AVR 施行 1 月後に、カテーテル留置部に MRSA 感染を認め、再入院となった。エコーで人工弁に疣贅を認め PVE の診断となった。エコー、造影 CT で aortomitral continuity から LVOT の背側にかけて仮性瘤を認め、準緊急手術となった。手術はステントレス弁を用いた基部置換を行い、その後は、PVE の再燃なく経過した。比較的まれな形態の仮性瘤を経験したので若干の文献的考察を加えて報告する。

Ⅰ－39　左室左房シャントを合併した感染性心内膜炎の 1 例

医療法人立川メディカルセンター立川綜合病院
榎本貴士、山本和男、岡本祐樹、武居祐紀、水本雅弘、
木村光裕、浅見冬樹、吉井新平

43 歳男性。高熱出現し、6 日後に起座呼吸となり入院。経胸壁心エコーで大動脈弁に大きな疣贅を認め、AR とともに Valsalva 洞から左房へのシャントが疑われた。心不全も重度であり、緊急手術を施行。無冠尖と subaortic　curtain に大きな穿孔があり、2 重ウシ心膜パッチ形成術及び大動脈弁置換術を施行し、良好な結果を得た。

Ⅰ－40　妊娠後期に IE を合併し、ショックとなった 1 例

聖マリアンナ医科大学病院　心臓血管外科
北　翔太

症例は 29 歳女性。妊娠 30 週に下腿浮腫と同部位の疼痛を自覚。精査の結果、僧帽弁前尖に付着する疣贅を認め IE の診断。弁置換術を先行し術後 12 時間後に帝王切開で児を出産するという方針にて母子ともに良好な結果を得た。文献的考察を交えて症例報告する。

Ⅰ－41　難治性の胸骨骨髄炎に対して MRI による診断が有用であった 1 例

独立行政法人　千葉医療センター
小泉信太郎、平野雅生、坂田朋基、鬼頭浩之、中谷　充、
増田政久

心臓手術後の胸骨骨髄炎に対して胸骨デブリドメントは一般的治療法である。過剰なデブリドメントでは胸骨閉鎖を得られず、一方不十分なデブリドメントは治癒が得られないためデブリドメント範囲の決定には苦慮する。症例は 48 才男性。OPCAB 施行後 1 ヶ月で胸骨骨髄炎を発症した。過剰な異物反応により治療に難渋したが、MRI により胸骨デブリドメント範囲を正確に同定して治癒を得られた。胸骨骨髄炎に対して MRI の有用性について文献的考察を含め報告する。

Ⅰ－42　感染性心内膜炎に合併した感染性上腸間膜動脈瘤の 1 例

新潟県立新発田病院
三村慎也、梅澤麻以子、島田晃治

71 歳、男性。1 か月前から発熱あり、感染性心内膜炎と診断され緊急入院、大動脈弁閉鎖不全および大動脈弁に疣贅を認め、他、上腸間膜動脈塞栓、脾梗塞、脳梗塞を合併していた。翌日、フリースタイル生体弁を用いて大動脈弁置換術を施行、術中所見で心室中隔欠損、大動脈基部膿瘍を認めた。術後、感染性上腸間膜動脈瘤を来たし、術後約 2 か月目に瘤切除、大伏在静脈グラフトを用いたバイパス術を行った。その後炎症反応は陰性化し完全房室ブロックに対して永久ペースメーカー留置を行い退院。

16：15〜16：55　周術期管理

座長　　**松　宮　護　郎**（千葉大学医学部附属病院　心臓血管外科）

Ⅰ－43　重症呼吸不全に対するECMO導入の上、緊急搬送後に僧帽弁置換術を施行した1例

1日本医科大学　心臓血管外科
2日本医科大学付属病院
前田基博[1]、石井庸介[1]、井関陽平[1]、村田智洋[1]、青山純也[1]、
芝田匡史[1]、森嶋素子[1]、栗田二郎[1]、川瀬康裕[1]、佐々木孝[1]、
坂本俊一郎[1]、宮城泰雄[1]、師田哲郎[1]、市場晋吾[2]、新田　隆[1]

65歳男性。突然の呼吸苦を主訴に前医受診。呼吸状態が増悪し、VV　ECMO導入の上、8時間かけて緊急搬送。僧帽弁閉鎖不全症に伴う呼吸不全に対して僧帽弁置換術を行い、術後VAV　ECMOに切り替えた。呼吸状態は徐々に改善し、POD3にVV ECMOに再移行、POD12にECMOを離脱して呼吸不全から脱却した。

Ⅰ－44　Active　IE術後の体外循環離脱困難症例に対しPMXが有効であった1治験例

JA長野厚生連　北信総合病院
酒井健司、渡邉大樹、吉田哲矢

症例は55歳男性。急性心不全にて当院救急搬送された。心エコーでSevere　AR＋MR・A弁M弁の疣贅付着を認め、血液培養でStreptococcus　Viridansを認めた。内科的治療抵抗性の心不全の為、緊急的にDVRを施行した。薬剤抵抗性の低血圧により人工心肺離脱困難となりIABP・PCPS装着しICU帰室。術後ショックが遷延したが、PMX施行にて血行動態は改善、PCPS離脱可能となった。94PODで自宅退院。

Ⅰ－45　術後呼吸管理に難渋した急性肺血栓塞栓症の一手術例

杏林大学　心臓血管外科
石井　光、遠藤秀仁、土屋博司、高橋　雄、稲葉雄亮、窪田　博

43歳男性。統合失調症で向精神薬を内服中。職業はパントマイマー。咳嗽時前胸部痛を認め来院。CT上両側PA主幹部に造影欠損像認めた。心エコー上IVC、RAに可動性の血栓を認め緊急手術とした。胸骨正中切開でアプローチ、低体温循環停止法を用い肺動脈内、右房内の血栓を可及的に除去。POD4に呼吸状態悪化にてECMO導入。POD8に離脱。POD78に転院となった。急性期に血栓除去を行ったが､術後一時的に呼吸循環動態が悪化し、その後改善した症例を経験したので、報告する。

Ⅰ－46　第XII因子欠乏症を伴った大動脈弁狭窄症に対する1手術例

埼玉医科大学国際医療センター　心臓病センター　心臓血管外科
山形顕子、菊池千鶴男、池田昌弘、森田耕三、井口篤志、
新浪博士

79歳女性。労作時の呼吸困難を主訴として精査し、陳旧性心筋梗塞、高度の大動脈弁狭窄症と診断された。入院時検査でAPTTが著しく延長していたことから、第XII因子欠乏症と診断された。手術前FFPを投与してXII因子を補った後のACTは175秒であり、ヘパリン投与後は625秒に延長した。生体弁で大動脈弁置換術を施行し、1枝バイパス（LITA-diagonal）を行った。術後は出血性合併症もなく経過良好であった。

Ⅰ－47　慢性硬膜下血腫を合併し脳外科手術を先行させた連合弁膜症の一例

埼玉石心会病院　心臓血管外科
山田宗明、加藤泰之、加藤　昂、木山　宏、小柳俊哉

症例は83歳男性、心不全にて入院し、精査にてAS、MsR、TR、caf、冠動脈1枝病変を認めた。
BAVを施行し心不全管理後に手術予定となったが、慢性硬膜下血腫を認め、MMA塞栓術および穿頭ドレナージ術を先行した。
僧帽弁弁輪の高度石灰化がみられ、手術は生体弁によるAVRに加え、僧帽弁弁輪石灰化破砕および僧帽弁前尖自己心膜パッチ拡大、TAPおよびCABG1枝を施行した。
術後は硬膜下血腫の増悪もなく経過良好である。

16：55〜17：35　心臓腫瘍

座長　　**大　木　伸　一**（自治医科大学　心臓血管外科部門）

Ⅰ－48　壊死性腸炎の治療中に発見された左房内腫瘤の一例

栃木県済生会宇都宮病院　心臓血管外科
細田隆介、橋詰賢一、金山拓亮、林可奈子、高木秀暢、
中神理恵子、井上慎也

症例は72歳の男性。腹痛を主訴に当院救急搬送。壊死性腸炎の診断で結腸右半切除+人工肛門造設術を施行。術中にTEEで左房内腫瘤を認めたため、待機的に左房内腫瘤切除術を施行。腫瘤は心房中隔から左房後壁に認め、左房内膜ごと切除。術後の病理組織診断で血管内皮細胞の増生と診断。術後4ヵ月で再発なく経過しており、若干の文献的考察を加えて報告する。

Ⅰ－49　脳梗塞精査で発見された僧帽弁 Calcified　Amorphous Tumor の一手術例

日本大学医学部 心臓血管外科学分野
林　佑樹、宇野澤聡、大幸俊司、有本宗仁、河野通成、
瀬在　明、中田金一、畑　博明、田中正史

38歳女性、SLEにより14年の透析歴あり。右片麻痺と呂律障害で搬送され、MRIで左中大脳動脈領域に脳梗塞を認めた。原因精査のUCGで僧帽弁前尖（A3）に付着する高輝度な可動性を有する有茎性腫瘤を認め、弁形成は困難であったため僧帽弁置換術（CEP TFX 24mm）を施行。病理診断はCalcified Amorphous Tumor（CAT）であった。CATは石灰化を伴った慢性炎症由来の腫瘤であり、若年の透析患者に生じた一例を報告する。

Ⅰ－50　左室内 blood cyst の一例

自治医科大学附属病院　心臓血管外科
阿久津博彦、楜澤壮樹、村岡　新、三澤吉雄

症例は60歳男性。S状結腸癌術前の造影CTで左室内腫瘍を指摘された。心臓超音波検査で僧帽弁前尖に付着する11mmの境界明瞭な腫瘤を認め、治療目的に当科へ紹介となり、待機的に手術を行った。腫瘍は乳頭筋から発生し、僧帽弁前尖rough zoneに癒着し、内部に血液を含んだ嚢胞性腫瘤であった。癒着していたrough zoneを含めて腫瘍を摘出、僧帽弁形成術を施行した。術中所見、病理学的所見からblood cystの診断に至った。成人においてblood cystの症例報告は稀であり、文献的考察を加え報告する。

Ⅰ－51　大動脈弁起源の粘液腫に対して腫瘍摘出術を施行した一例

成田赤十字病院　心臓血管外科
諫田朋佳、大津正義、渡邊裕之

58歳男性。整形外科手術前にスクリーニング目的で施行した心エコー検査で大動脈弁尖に10×9mm大の腫瘍を指摘された。逆流や狭窄は認めず、塞栓症状はなかった。心停止下に腫瘍摘出術を施行した。無冠尖の左室側に付着する有茎性の腫瘍であった。弁尖を温存し腫瘍を基部から切除した。術後経過良好で退院した。病理診断は粘液腫であった。大動脈弁起源の粘液腫は非常に稀であり、文献的考察を加えて報告する。

Ⅰ－52　卵巣外子宮内膜症からの子宮内膜腺癌に合併した非感染性血栓性心内膜炎の一例

千葉大学医学部附属病院　心臓血管外科
金行大介、上田秀樹、黄野皓木、松浦　馨、田村友作、
渡邉倫子、乾　友彦、稲毛雄一、焼田康紀、伊藤千尋、
小泉信太郎、菅原佑太、橋本昌典、松宮護郎

45歳女性。小脳梗塞、肺塞栓を発症し、精査で骨盤内悪性腫瘍が疑われた。術前精査のTTEでA弁、M弁に疣贅、弁破壊を認めたため、緊急手術を行った。病理でNBTEと診断され、悪性腫瘍に対する外科的介入を行った。悪性腫瘍に合併したNBTEに対して弁膜症手術、悪性腫瘍への外科的介入まで辿り着けた症例を経験したので報告する。

第Ⅱ会場：501B

8：50〜9：22　稀な疾患

座長　　**深　見　武　史**（独立行政法人国立病院機構　東京病院　呼吸器センター外科）

Ⅱ－1　喀血を契機に発見された肺子宮内膜症の一例

1 千葉大学医学部附属病院　呼吸器外科
2 千葉大学医学部附属病院　病理部
松本寛樹[1]、鈴木秀海[1]、田中教久[1]、坂入祐一[1]、藤原大樹[1]、
和田啓伸[1]、中島崇裕[1]、岩田剛和[1]、千代雅子[1]、大木昌二[2]、
中谷行雄[2]、吉野一郎[1]

21 歳女性。避妊目的のピル内服を中断後、毎月発症する喀血により来院した。胸部 CT 上、右 S8 区域に限局的にスリガラス陰影を認め、気管支鏡にて右 B8 に凝塊血を認めた。再発を繰り返し喀血量も多く、右 S8 区域切除術を施行した。病理所見では、内膜腺様腺管を認め子宮内膜症の診断であった。病理で診断された肺子宮内膜症は稀であり報告する。

Ⅱ－2　FDG 集積を示した限局性結節性肺アミロイドーシスの 1 例

がん・感染症センター都立駒込病院　呼吸器外科
貝森美月、堀尾裕俊、浅川文香、奥井将之、原田匡彦

症例は 70 歳代男性。肝細胞癌術前精査にて左肺上葉に 2.3cm 大の空洞性病変指摘、PET/CT にて SUVmax 2.75→4.14（前期相→後期相）の FDG 集積あり。左肺部分切除検体の術中迅速診断は肉芽腫の疑い。術後病理所見は広範な好酸性硝子様物質沈着と Congo red 染色陽性と偏光にて緑黄色複屈折像を認め、アミロイドであった。全身へのアミロイド沈着は認めず、限局性結節性肺アミロイドーシスと診断した。FDG 集積を示す同疾患の報告は稀であり、文献的考察を加えて報告する。

Ⅱ－3　右肺上葉切除を施行した原発性肺平滑筋腫の 1 例

1 聖マリアンナ医科大学　呼吸器外科
2 聖マリアンナ医科大学　病理診断科
久代裕一郎[1]、酒井寛貴[1]、宮澤知行[1]、丸島秀樹[1]、佐治　久[1]、
栗本典昭[1]、前田一郎[2]、高木正之[2]、中村治彦[1]

症例は 38 歳男性。健診にて胸部異常陰影を指摘され精査加療目的で当科紹介となる。胸部 CT 検査では右上葉に径 2.5cm 大の境界明瞭な類円形の腫瘤影を認めた。診断的治療目的で右上葉切除術および縦隔リンパ節郭清を施行。病理所見は右上葉原発性平滑筋腫でありリンパ節転移は認めなかった。今回、我々は稀な原発性肺平滑筋腫の 1 切除例を経験したので若干の文献的考察を添えて報告する。

Ⅱ－4　左下葉原発肺癌を疑い底区域切除術を施行した原発不明転移性骨腫瘍の 1 例

JR東京総合病院
大竹優太、乾　雅人、大塚　憲、土屋武弘、田中真人

54 歳男性。腰痛精査の腰椎 MRI で L5 椎体の転移性骨腫瘍が疑われ、椎体生検で低分化癌を認めた。免疫染色で膵臓からの転移が示唆された。PET-CT で右第 4 中手骨転移を認めるも原発巣は同定出来ず、胸部 CT で左下葉 S9 に結節性病変あり、腫大リンパ節や腫瘤様病変はなく、AFP 686ng/ml 以外に腫瘍マーカー正常であった。肺原発を考え胸腔鏡補助下左肺底区域切除術を施行し、肺切除検体に腫瘍性病変なく、#12l リンパ節に低分化癌の転移を認めた。今後 CBDCA+GEM 療法を施行予定である。

9：22〜9：54　良性疾患

座長　　**鈴　木　秀　海**（千葉大学医学部附属病院　呼吸器外科）

Ⅱ－5　右下葉肺アスペルギルス症術後膿胸に対して局所陰圧閉鎖療法を施行した1症例

総合病院国保旭中央病院
吉岡孝房、吉田幸弘

症例は20歳代女性。1年前からの慢性咳嗽のため当院受診。精査にて右肺下葉、肺アスペルギルス症の診断。内服加療後、根治加療のため当科紹介。手術の方針となった。手術は、右肺下葉切除、胸郭形成術を施行した。術後、MRSA膿胸を発症。保存加療で改善せず、術後18日目に開窓術を施行した。開窓術後、局所陰圧閉鎖療法を開始。継日的に創部改善し、初回術後54日目に閉創。現在、再発は認めていない。術後膿胸に対して、局所陰圧閉鎖療法を施行し、良好な経過を得た症例について報告する。

Ⅱ－6　血管奇形に由来する呼吸器疾患の鑑別を要した1例

社会福祉法人恩賜財団済生会水戸済生会総合病院
大西　遼、中嶋智美、倉持雅乙、篠永真弓、倉岡節夫

症例は49歳男性。検診で胸部X腺異常陰影を指摘。胸部CTで左上葉と右下葉に腫瘤陰影を認め、両側肺動静脈瘻の疑いで当科紹介。3D-CT肺動静脈瘻の位置関係は明らかでなく、肺血流シンチや頭部MRA等の精査では異常所見を認めなかった。肺動脈造影を施行したところ、右下葉の微小な肺動静脈瘻および左上葉中枢の肺静脈瘤の診断となった。肺静脈瘤と肺動静脈瘻が合併し両者の鑑別を要した1例を経験したため、若干の文献的考察を加え報告する。

Ⅱ－7　胸腔鏡下に摘出した原発性肺クリプトコッカス症の1例

1 東海大学医学部付属八王子病院
2 東海大学医学部付属病院
武市　悠[1]、中村雄介[1]、山田俊介[1]、岩崎正之[2]

【症例】71歳、女性。乳癌術後15年目の胸部CTで、右S6に空洞を伴う20mm大の結節性陰影と、中葉に米粒大の陰影を2か所認めた。PET検査ではいずれの病巣にもFDG集積を認めた。診断治療目的に胸腔鏡下肺部分切除術を施行した。病巣はいずれも壊死・膿瘍を伴う肉芽腫性病変で、最終診断は肺クリプトコッカス症であった。【結語】胸腔鏡下手術が肺クリプトコッカス多発病巣の診断に有効であった症例を経験したので報告する。

Ⅱ－8　肺内孤立性線維性腫瘍（SFT）の一例

1 東京女子医科大学病院第一外科
2 東京女子医科大学病院病理診断科
荻原　哲[1]、井坂珠子[1]、片桐さやか[1]、前田英之[1]、坂本　圭[1]、
宮野　裕[1]、松本卓子[1]、小山邦広[1]、村杉雅秀[1]、廣井敦子[2]、
長嶋洋治[2]、神崎正人[1]

80歳男性、胃GIST術後の経過観察中に胸部異常陰影を指摘。腫瘤影が増大したため、当科紹介受診。肺転移疑いで左S8・S9区域切除+左S6部分切除を施行。術後病理診断で左S8腫瘍は類円形核を持つ紡錘形の異型細胞が束状構造を呈して増殖。Vimentin、CD34、bcl-2陽性でありSFT（solitary fibrous tumor）と診断。左S6腫瘍は過誤腫と診断。術後経過良好で外来経過観察中である。

10：00〜10：40　学生発表

座長　荒　井　裕　国（東京医科歯科大学大学院　心臓血管外科）
　　中　島　　淳（東京大学医学部附属病院　呼吸器外科）

学生発表

Ⅱ－9　持続性心室細動となった虚血性心筋症に対し、CABG・体外型LVAD装着後、心機能改善を認めLVADを離脱し得た1例

1 東京医科歯科大学　医学部医学科
2 東京医科歯科大学大学院　心臓血管外科
佐藤翔太[1]、水野友裕[2]、大井啓司[2]、八島正文[2]、八丸　剛[2]、
長岡英気[2]、黒木秀仁[2]、田崎　大[2]、藤原立樹[2]、竹下斉史[2]、
木下亮二[2]、荒井裕国[2]

急性心筋梗塞の既往により低心機能の46歳男性。他院でCABG待機中に心室細動を発症。除細動ができずIABP・PCPSが導入され当院へ救急搬送となり、CABG 3枝と体外型LVAD装着術を施行。術後は洞調律に復帰しEF30%まで心機能改善を認め、術後28日目にLVADを離脱。CRTD装着後に退院。

学生発表

Ⅱ－10　心房中隔欠損閉鎖及び三尖弁輪形成を併施した心移植の一例

東京大学医学部附属病院　心臓外科
對馬泰行、縄田　寛、井戸田佳史、内藤敬嗣、乾　明敏、
木下　修、木村光利、山内治雄、小野　稔

拡張相肥大型心筋症の27歳女性。2年3か月前に重症心不全に対しJarvik 2000を装着。徐々に大動脈弁逆流が進行し左心不全症状が再発、1年7か月後に大動脈弁尖縫合手術施行。今回、脳死ドナーより同種心移植を受けたが、bicaval法による心移植操作に加えてドナー心の心房中隔欠損と高度三尖弁逆流に対し心房中隔欠損パッチ閉鎖と三尖弁輪形成術を併施した。心内修復併施を要した心移植に関する文献的考察も併せ報告する。

学生発表

Ⅱ－11　乳癌治療薬トラスツズマブ投与中にmobile LV thrombusを伴う心不全を呈した1例

杏林大学医学部附属病院　心臓血管外科
吉田瑛建、遠藤英仁、石井　光、土屋博司、高橋　雄、
稲葉雄亮、野田真沙依、窪田　博

症例は48歳女性。再発性乳癌に対し術後よりトラスツズマブ（TTM）投与。TTM投与10ヶ月後に心不全症状出現し、TTEでLVEF 23%の低左心機能、severe MRおよびTR、心尖部にmobile　thrombusを認めた。MRIで新鮮脳梗塞を認め準緊急手術と判断。手術は経僧帽弁血栓摘除術、MAPおよびTAPを施行し、55PODに独歩退院。術後4か月でLVEF41%へ改善。TTMによる心不全の発生は稀であり、文献的考察を含め報告する。

学生発表

Ⅱ－12　化学放射線療法後にTransmanubrial　approach（TMA）を加えて切除した右肺尖部浸潤肺癌の一切除例

日本医科大学付属病院　呼吸器外科
金本泳秀、井上達哉、蓮実健太、揖斐孝之、臼田実男

症例は、57歳男性。右肩の痛みを主訴に紹介受診。右肺尖部に鎖骨下動静脈浸潤を疑う76×58mmの腫瘤をみとめ、気管支鏡検査で肺腺癌、c-T4N0M0　stage　IIIAと診断した。化学放射線療法（CDDP+TS-1+RT 40Gy）後、transmanubrial approach＋胸骨正中＋第IV肋間開胸により右肺上葉切除＋リンパ節郭清＋第I肋骨切除＋鎖骨下静脈再建術を施行した。病理診断では、y-pT2bN0M0 stageIIAで完全切除を得た。

学生発表

Ⅱ－13　肺癌術後膿胸に対して開窓術施行後、遊離腹直筋皮弁充填術にて閉胸した一例

東京大学医学部附属病院　呼吸器外科
高田潤一、似鳥純一、桑野秀規、長山和弘、安樂真樹、
佐藤雅昭、中島　淳

75歳男性。咳嗽にて近医受診。左肺下葉に胸部異常陰影を認め、精査にて肺扁平上皮癌および糖尿病、虚血性心疾患と診断。左肺下葉切除・気管支断端被覆・冠動脈バイパス術を施行。術2ヶ月後、咳嗽時の腐敗臭、CTにて液体貯留、気管支鏡にて気管支断端瘻を認め、有瘻性膿胸と診断。開窓術施行。気管支断端は58日後に閉鎖。開窓術72日後に開窓部閉鎖・遊離腹直筋皮弁充填術を施行。経過良好にて閉胸26日後に退院した。

10：40〜11：12　嚢胞・分画症

座長　　**藤　森　　賢**（虎の門病院　呼吸器センター外科）

Ⅱ－14　非結核性抗酸菌による分画肺感染をきたした肺葉内肺分画症の一例

NTT東日本関東病院　呼吸器外科
柳谷昌弘、松本　順

66歳男性。右肺下葉の肺分画症を10年前から指摘され、本人の希望で経過観察されていた。2016年3月から咳嗽や発熱を自覚し、精査で肺分画症に伴う肺炎と診断した。異常血管は左胃動脈から流入していた。2016年4月に開胸右肺下葉切除を施行した。分画肺から *Mycobacterium avium complex* が検出された。左胃動脈由来の異常血管の症例は稀で、さらに非結核性抗酸菌を合併した肺分画症の報告は多くない。文献的考察を交えて報告する。

Ⅱ－15　両側性肺嚢胞に対し分離肺換気を工夫し胸腔鏡下に一期的手術を施行した一例

筑波大学附属病院　呼吸器外科
荒木健太郎、後藤行延、中岡浩二郎、佐伯祐典、北沢伸祐、
小林尚寛、菊池慎二、鈴木久史、市村秀夫、佐藤幸夫

61歳女性。10年前から増大傾向を示す両側肺嚢胞を認め、労作時呼吸困難の増悪にて当科紹介となった。CTで左上葉に10cm、右上葉に6cmの嚢胞を認めた。侵襲性を考慮し胸腔鏡下で一期的に両側肺嚢胞切除を行う方針とした。手術は左側から開始とし、左用分離肺換気チューブを右中間幹に留置、カフを上葉枝入口部に固定し術中右片肺換気時の嚢胞拡大による換気不全を予防した。

Ⅱ－16　術後再膨張性肺水腫により人工呼吸器管理を要した特発性血気胸の1例

1 昭和大学横浜市北部病院
2 昭和大学病院　呼吸器外科
清水翔平[1]、北見明彦[1]、佐野文俊[1]、大橋慎一[1]、林　祥子[1]、
鈴木浩介[1]、植松秀護[1]、鈴木　隆[2]、門倉光隆[1]

30代男性。前日に右胸痛を自覚。翌日に前医を受診。右血気胸と診断され、当院緊急入院となった。同日胸腔鏡下血腫除去および肺嚢胞切除を施行した。抜管前のXPでは異常は認めなかったが、抜管後に呼吸状態が悪化。XPで右全肺野の透過性低下を認め、再挿管後人工呼吸器管理となった。第2病日に呼吸器離脱。第7病日退院となった。術後再膨張性肺水腫に関し文献的考察を加え報告する。

Ⅱ－17　胸腔鏡下に切除しえた巨大肺嚢胞の一例

埼玉医科大学国際医療センター　呼吸器外科
田口　亮、二反田博之、山田祐揮、柳原章寿、山崎庸弘、
坂口浩三、石田博徳、金子公一

症例は39歳男性。急性虫垂炎の術前に撮影した胸部Xpで左肺嚢胞を指摘された。CTでは最大で径12cmのブラが複数認められた。症状はなく、経過観察としていたが、ブラの増大と労作時の呼吸困難感が出現したため、初診から約8年後、胸腔鏡下嚢胞切除術を施行した。手術のタイミング、術式などに関して文献的考察を加え報告する。

11：12〜11：44　周術期合併症 1

座長　　**櫻　井　裕　幸**（日本大学医学部外科学系呼吸器外科学分野）

Ⅱ－18　気管支断端瘻に対して cyanoacrylate を用いた気管支鏡下閉鎖術を施行した 1 例

前橋赤十字病院
大沢　郁、伊部崇史、吉川良平、河谷菜津子、上吉原光宏

症例は 75 歳男性。髄膜腫からの転移性肺腫瘍に対し胸腔鏡下（3 ポート）右下葉切除施行した。術後 19 日目に気管支断端瘻を認めたため気管支充填術（EWS）を 2 回行ったが、数日後に充填物は喀出されてしまった。このため NBCA（N-Butyl-2-Cyanoacrylate）を用いて経気管支鏡的断端瘻閉鎖術を施行した。治療後 3 ヶ月の現在健存中である。気管支断端瘻に対して NBCA による閉鎖術は低侵襲かつ有用であると思われたので、若干の文献的考察を加えて報告する。

Ⅱ－19　左上葉切除後に脳梗塞を合併した肺癌の 1 例

1 昭和大学横浜市北部病院　呼吸器センター
2 昭和大学病院　呼吸器外科
佐野文俊[1]、北見昭彦[1]、大橋慎一[1]、林　祥子[1]、鈴木浩介[1]、
植松秀護[1]、鈴木　隆[1]、門倉光隆[2]

症例は 70 歳代女性。左上葉腺癌と多発 GGN に対し、上葉切除および下葉部分切除を行った。第 1 病日、深部静脈血栓予防のためヘパリン皮下注射を開始した。第 2 病日に右外側視野の欠損を自覚。第 3 病日に頭部 MRI を施行し、左後頭葉の脳梗塞と診断された。心房細動はなく心臓および頚動脈エコーも正常であった。胸部造影 CT で左上肺静脈断端に血栓が確認され、脳梗塞の病因と推測した。約 2 週間のリハビリ後退院となった。

Ⅱ－20　右上葉切除後、周術期に著しい皮下気腫を呈した 1 例

さいたま市立病院
堀之内宏久、米谷文雄

75 歳男性、肺気腫にて近医受療中、増大する右上葉結節にて精査、腺癌 cT2aN0M0 と診断、右上葉切除＋郭清を行った。術後 1 日目喀痰貯留による中葉無気肺を生じ、気管支鏡吸引を行った。肺は拡張したが、著しい気瘻が発生、第 2 病日より顔面、陰嚢に及ぶ皮下気腫に進展、持続吸引などで改善認めず、10POD に再開胸、術野と無関係の中下葉葉間面、下葉側に 5cm 大の新生ブラを認め、胸膜剥離部まで進展、気瘻を生じていた。ブラを切除、縫縮し、気瘻消失した。肺気腫の患者では術後に気腫性肺嚢胞の新生にも注意が必要である。

Ⅱ－21　左肺上葉切除後の肺静脈切離断端に血栓を来した一例

順天堂大学医学部附属順天堂医院　呼吸器外科
鈴木　潤、平山俊希、小森和幸、松永健志、高持一矢、
王　志明、鈴木健司

74 歳女性。乳癌の術前精査中、左 S3 に 17mm 大の GGN を認め、左肺癌疑い（cT1aN0M0 stageIA）で左上大区域切除の方針となった。術中所見として、石灰化した#12u リンパ節が肺動脈へ節外浸潤しており、剥離中に肺動脈（A3 根部）から出血。結果的に左上葉切除＋肺動脈形成を施行。術後 6 病日に胸部造影 CT で左上肺静脈切離断端に血栓を認めヘパリン投与を開始。血栓の縮小を認めリバーロキサバン内服に変更し、術後第 17 病日に軽快退院となった。

13：15〜13：47　拡大手術

座長　　大　塚　　崇（慶應義塾大学　外科（呼吸器））

Ⅱ－22　胸壁と遠位大動脈弓部を一塊に摘除した左上葉肺癌の1例

1 獨協医科大学病院　呼吸器外科
2 獨協医科大学病院　心臓・血管外科
井上　尚[1]、伊藤祥之[1]、荒木　修[1]、苅部陽子[1]、前田寿美子[1]、
小林　哲[1]、菅野靖幸[2]、堀　貴行[2]、福田宏嗣[2]、千田雅之[1]

60歳、女性。検診で胸部異常陰影指摘。胸壁および遠位大動脈弓部への浸潤を認める左上葉肺腺癌、cT4N0M0と診断した。術前導入化学放射線療法（CDDP+VNR+RT60Gy）後に手術（左上葉切除＋第4肋骨頭切除＋遠位大動脈弓部置換術）施行した。術中、中膜にて腫瘍の剥離を試みたところ大動脈より出血した。術後経過問題なく第24病日退院した。

Ⅱ－23　気管分岐部癌に対する気管分岐部切除、二連銃変法（宮本法）での再建

自治医科大学　呼吸器外科
川崎樹里、手塚憲志、小林哲也、柴野智毅、金井義彦、
山本真一、遠藤俊輔

57歳女性、検診での喀痰細胞診にてclassIII指摘。精査の結果、気管分岐部に隆起性病変あり、生検で扁平上皮癌の診断。遠隔転移なく手術の方針とした。病変は気管分岐部から右4軟骨輪、左2軟骨輪に及んでおり、気管分岐部切除＋右上葉切除し、再建は宮本の二連銃変法とした。術後中間気管支幹膜様部に軽度虚血所見を認めたが、狭窄などなく改善した。手術の工夫など文献的考察も含めて報告する。

Ⅱ－24　一時バイパスにより上大静脈合併切除再建を行った肺癌の一例

自治医科大学附属さいたま医療センター
峯岸健太郎、大野慧介、滝　雄史、大谷真一、坪地宏嘉、
遠藤俊輔、安達晃一、安達秀雄

症例は78歳男性。胸部異常影で紹介。胸部CTで右肺S2に44mmの腫瘤影と#4Rリンパ節腫大を認めた。右上葉肺癌疑いcT2bN2M0に対し手術施行（右上葉切除、上大静脈合併切除再建、肺動脈形成）。腫瘍はリンパ節と一塊になり上大静脈へ浸潤していた。右腕頭静脈と右房にカニュレを挿入し一時バイパスとし上大静脈切除再建。手術時間201分、出血量490ml。病理は腺癌pT2bN2M0。上大静脈切除再建の際に有用な手技であり報告する。

Ⅱ－25　術前生検にて診断がついた左主肺動脈血管肉腫の1手術例

新潟大学大学院医歯学総合研究科　呼吸循環外科学分野
後藤達哉、仲村亮宏、大久保由華、佐藤征二郎、小池輝元、
白石修一、名村　理、土田正則

64歳女性。子宮体癌破裂出血あり、CTでPE（左主肺動脈）＋DVTを認めた。子宮体癌に対して緊急手術施行され、IVC filter留置＋DOAC内服。その後のCTで左主肺動脈の病変は増大し、PET/CTで腫瘍栓または血管肉腫疑いで。血管造影にて左主肺動脈は完全閉塞しており、バイオトームによる生検でintimal　sarcoma疑いであった。胸骨正中切開で体外循環下肺動脈形成＋左肺全摘術を施行した。

13：47～14：19　術式

座長　　**佐　藤　雅　昭**（東京大学医学部附属病院　呼吸器外科）

Ⅱ－26　右肺全摘後気管支断端瘻に対し開窓部閉鎖術を施行しえた1例

がん研究会有明病院　呼吸器センター外科
平田佳史、奥村　栄、園田　大、加藤大喜、氷室直哉、
野間大督、一瀬淳二、松浦陽介、中尾将之、文　敏景、中川　健

症例は59歳男性。胸壁合併切除を伴う右肺全摘術後に気管支断端瘻を来し開窓術を施行。膿胸に至っておらず、瘻孔は早期に自然閉鎖。胸腔内からは少量の細菌が検出されるのみであったため、十分なIC後に開窓術後3カ月で洗浄+創閉鎖術を施行。膿胸を発症することなく退院し、術後2か月経過の時点では感染徴候なく経過。右胸腔内にspaceを残したまま開窓部の閉鎖が得られた1例を経験したので報告する。

Ⅱ－27　極めて稀な縦隔型A7+8を有した右肺下葉肺癌の1切除例

1神奈川県立がんセンター　呼吸器外科
2横浜市立大学　外科治療学
永島琢也[1]、鮫島譲司[1]、伊藤宏之[1]、中山治彦[1]、西井鉄平[1]、
大澤潤一郎[1]、橋本昌憲[1]、和田篤史[1]、益田宗孝[2]

症例は77歳男性。右肺下葉肺癌（cT1bN0M0）の術前CTで、右主肺動脈本幹腹側、上幹動脈より末梢でA7+8が分枝し、上肺静脈と下肺静脈の間を通り、中間気管支幹の縦隔側を走行し、S7とS8に分布していた。右肺下葉切除を施行。A7+8は中葉気管支の背側から中下葉間を渡って下葉に流入しており、中下葉間レベルで処理。稀な縦隔型右A7+8を事前に高解像度CTで確認していたため、安全に手術が終了できた。

Ⅱ－28　左B^{1+2}転位気管支領域に発生した原発性肺癌に対して左S^{1+2}+S^{6}区域切除を施行した一例

国立がん研究センター中央病院　呼吸器外科
内田真介、渡辺俊一、渡邊敬夫、朝倉啓介、中川加寿夫、
櫻井裕幸

症例は66歳女性。検診で胸部異常影を指摘され、胸部CTで左肺上葉に腫瘤を認めた。気管支鏡検査で左B^{1+2}が左主気管支より単独分岐する転位気管支を認め、腫瘍は異常気管支領域に存在していた。気管支鏡下生検で腺癌と診断され、外科的切除を施行。周術期合併症なく術後4日目に退院。本症例は左B^{1+2}転位気管支を伴い、同領域に発生した稀な原発性肺癌症例であり、術中所見を中心に文献的考察をふまえて報告する。

Ⅱ－29　気管支切開により摘出した気道内異物の1例

順天堂大学医学部附属順天堂医院　呼吸器外科
小森和幸、江連良季、平山俊希、服部有俊、松永健志、
高持一矢、王　志明、鈴木健司

52歳男性。義歯を誤嚥し、3週間後に咳嗽を主訴に来院。胸部CTで右底区域に異物を認めた。気管支鏡下摘出を数回試行するも、義歯は底区域枝に陥頓、固着し摘出不能であり、手術を施行。下肺静脈を確保の後に中間気管支幹膜様部にT字切開をおき、末梢区域気管支に切開を延長。異物は気管支内に深く嵌頓し、区域切除も辞さない状況であったが、最終的に異物の摘出に成功した。切開部は4-0PDS単結紮縫合により閉鎖した。文献的考察を加え報告する。

15：15〜15：47　胸壁・横隔膜

座長　　**岡　本　淳　一**（日本医科大学武蔵小杉病院　呼吸器外科）

Ⅱ－30　肋骨原発の骨肉腫に対し後側方切開で腫瘍摘出術を施行した一例

1 慶應義塾医学部外科学教室（呼吸器）
2 慶應義塾大学病院　病理診断部
栗山翔司[1]、神山育男[1]、鈴木陽太[1]、坂巻寛之[1]、志満敏行[1]、
大竹宗太郎[1]、政井恭兵[1]、加勢田馨[1]、木下智成[1]、大塚　崇[1]、
林雄一郎[2]、淺村尚生[1]

症例は 18 歳男性。左第二肋骨骨肉腫の診断で術前化学療法を施行後に手術を施行した。腫瘍は 7cm 大で、第 2 肋骨を中心に第 1、3 肋骨に及んでいた。後側方開胸で第 1－3 肋骨を切除した。断端陰性で術後合併症なく退院した。第 1 肋骨を含む胸壁切除は技術的課題が存在し、これらをまとめ報告する。

Ⅱ－31　転倒により右横隔膜破裂および横隔膜ヘルニア嵌頓を来した 1 例

土浦協同病院　呼吸器外科
小崎良平、小貫琢哉、上田　翔、山岡賢俊、稲垣雅春

82 歳女性。転倒し右背部を打撲した 5 日後に近医受診。多発肋骨骨折、右横隔膜ヘルニア嵌頓の診断で手術目的に当院転院搬送。腹腔内には拡張した小腸を認め、肝腹側から横隔膜へと入り込んでいた。嵌頓を解除すると小腸は一部壊死しており部分切除を行った。横隔膜を縫合閉鎖し、閉腹後、右前側方開胸を行った。胸腔内に汚染はなく、肋骨骨折の整復後に閉胸した。術後経過は良好で、術後 16 日目に退院した。転倒により右横隔膜ヘルニア嵌頓を来した症例を経験した。文献的考察を加え報告する。

Ⅱ－32　胸腔鏡下に切除した胸壁血管腫の症例

東海大学医学部　外科学系　呼吸器外科学
壺井貴朗、橋本　諒、矢ヶ崎秀彦、松崎智彦、大岩加奈、
濱本　篤、中川知己、河野光智、増田良太、岩崎正之

50 歳代男性。検診で胸部異常陰影を指摘。胸部 CT で左第 5 肋間背側に 16mm の hypervascular な腫瘍を認めた。経時的に胸部 X 線で増大傾向を認め、胸腔鏡下左胸壁腫瘍切除を施行した。腫瘍は暗赤色で弾性軟だった。病理組織学的所見は被膜を有する結節性病変で、内皮細胞に覆われた小管腔を多数認め血管腫と診断した。悪性所見は認めなかった。比較的稀な胸壁血管腫を経験したので報告する。

Ⅱ－33　頸椎症性横隔神経麻痺に対する横隔膜縫縮術

茅ヶ崎市立病院　呼吸器外科
四元拓真、佐野　厚

症例は 78 歳男性。2014 年 12 月、頚部の痺れと労作時息切れを主訴に他院を受診。右横隔膜挙上を認め頚椎症による右横隔神経麻痺と診断された。牽引治療で頚部痺れは改善するも労作時息切れは残存し、症状改善目的に横隔膜縫縮術施行のため当科紹介。横隔膜挙上の他、拘束性障害、右心負荷所見を認めた。開胸下に横隔膜を U 字型に 8 回縫合し縫縮した。術後より自覚症状は改善、動脈血酸素分圧は上昇、心臓超音波検査上、肺動脈圧も低下した。有症状の横隔神経麻痺に対し横隔膜縫縮を施行し症状改善と心肺機能改善を得たので報告する。

15：47～16：19　縦隔腫瘍 1

座長　　**前　田　寿美子**（獨協医科大学　呼吸器外科学講座）

Ⅱ－34　肺内穿破により心膜・肺合併切除を要した成熟奇形腫の 1 例

千葉大学医学部附属病院　呼吸器外科
伊藤祐輝、藤原大樹、田中教久、坂入祐一、和田啓伸、
鈴木秀海、中島崇裕、岩田剛和、千代雅子、吉野一郎

症例は 34 歳、男性。主訴は咳嗽。検診で胸部異常陰影を指摘され、当科紹介となった。胸部 CT で前縦隔に内部不均一で石灰化を含む 50mm 大の腫瘤を認めた。腫瘤は上大静脈から左腕頭静脈にかけて、さらには右上中葉・心膜へと広く接していた。成熟奇形腫の肺内穿破を疑った。胸骨正中切開による腫瘍摘出術、心膜合併切除・再建術、右 S3 区域切除術・右 S5 部分切除術を施行した。文献的考察を加え報告する。

Ⅱ－35　右頸部・胸骨正中切開下に切除した成熟奇形腫の 1 例

1 東邦大学医学部　外科学講座　呼吸器外科学分野
2 東邦大学医学部　病院病理学講座
安積　隆[1]、大塚　創[1]、牧野　崇[1]、肥塚　智[1]、秦　美暢[1]、
密田亜希[2]、澁谷和俊[2]、伊豫田明[1]

症例は 33 歳女性。右頸部に腫瘤を指摘され当院紹介受診した。胸部 CT で中縦隔から甲状腺右下極に至る 55mm 大の嚢胞性腫瘤を認め、右腕頭静脈・右総頸動脈・上大静脈・気管を圧排していた。奇形腫を疑い右頸部・胸骨正中切開下に縦隔腫瘍摘出術を施行した。迷走神経/反回神経の偏位を想定し、EMG 気管内チューブを用いて神経を同定・温存した。術後合併症なく術後 11 日目に退院した。

Ⅱ－36　上皮小体腺腫出血が降下性縦隔血腫を来たし、縦隔血腫除去・上皮小体腺腫摘出術を施行した一例

長野市民病院
有村隆明、西村秀紀、小沢恵介、砥石政幸、村岡祐二

症例は 69 歳女性。咽頭痛と嚥下困難を主訴に受診した。胸部 Xp で上縦隔拡大、胸部 CT で後縦隔腫瘍と甲状腺背側の軟部腫瘍を認めた。縦隔腫瘍は造影剤の血管外漏出を認め腫瘍出血で緊急手術を施行した。胸腔内には頭側に連続する後縦隔血腫を認め上皮小体腺腫出血と判断し縦隔血腫除去と上皮小体腺腫摘出術を行った。術後は経過良好で第 7 病日に退院となった。上皮小体腺腫出血による降下性縦隔血腫は稀な疾患であり若干の文献的考察を加え報告する。

Ⅱ－37　縦隔炎を発症した胸腺腫の 1 切除例

1 社会福祉法人三井記念病院　呼吸器外科
2 社会福祉法人三井記念病院
横田俊也[1]、池田晋悟[1]、星野竜広[1]、坂井貴志[1]、森　正也[2]

53 歳男性、前胸部痛の精査 CT で縦隔腫瘍と両側胸水貯留を指摘され当院受診。CT で嚢胞性縦隔腫瘤と周囲縦隔脂肪織混濁、両側胸水貯留を認めた。以前の CT で前縦隔腫瘤を認め、強い炎症所見を伴っていることから縦隔奇形腫の破裂を疑った。手術は胸骨正中切開アプローチで拡大胸線全摘術を行った。切除検体の病理診断は胸腺腫 Type　B3。胸腺腫が何らかの原因で広範囲壊死を起こし縦隔炎所見を呈したと考えられる。この症例について報告する。

16：19〜16：51　縦隔腫瘍 2

座長　　**松　永　健　志**（順天堂大学　呼吸器外科学講座）

Ⅱ－38　術前診断に苦慮した中縦隔発生巨大胸膜原発孤立性線維性腫瘍の 1 症例

1 日本医科大学武蔵小杉病院
2 日本医科大学付属病院　呼吸器外科
藤田亜弓[1]、岡本淳一[1]、窪倉浩俊[1]、臼田実男[2]

胸膜原発孤立性線維性腫瘍は未分化間葉系細胞由来の稀な軟部組織腫瘍である。無症状で増大することが多く、呼吸不全を呈して初めて発見されるケースもある。今回、健診発見の巨大中縦隔腫瘍に対し、治療選択の観点で術前診断を行う必要あるも、非侵襲的検査で診断に至らなかったことから、診断目的で手術を行った。その結果、一期的に摘出し得た中縦隔発生巨大胸膜原発孤立性線維性腫瘍の 1 症例を経験したため、文献的考察を含め報告する。

Ⅱ－39　肺門部に発生した Castleman 病の一例

国保直営総合病院君津中央病院　呼吸器外科
山本祐也、海賓大輔、尹　貴正、田村　創、飯田智彦、柴　光年

症例は 40 歳男性。健診で胸部異常影を指摘され、胸部 CT で左肺動脈幹、左上肺静脈、左主気管支に囲まれる、56mm 大の造影効果の乏しい充実性腫瘤を認めた。EBUS-TBNA を施行したが確定診断に至らず、縦隔腫瘍摘出術を施行した。術後の病理診断は Castleman 病、硝子血管型であった。肺門部発生の Castleman 病は稀であり、文献的考察を加えて報告する。

Ⅱ－40　頸胸境界部食道 Schwannoma の 1 例

1 獨協医科大学　臨床研修センター
2 同第一外科
阿久津律人[1]、中島政信[2]、菊池真維子[2]、室井大人[2]、加藤広行[2]

（症例）66 歳　男性。半年前から嚥下困難感を自覚。肺癌検診で異常を指摘され近医受診。CT で頸胸境界部に約 7cm 大の腫瘤を指摘され当院紹介受診。食道内視鏡、CT、MRI の結果、食道粘膜下腫瘍と診断され、FDG-PET で SUV Max 9.5 の異常集積を認め嚥下困難感の自覚もあり手術の方針となった。手術は胸骨縦切開を併用し、頸部食道から発生する腫瘍を核出した。摘出標本の病理学的診断は Schwannoma であった。（考察）食道 Schwannoma は比較的稀な疾患であり文献的考察を交えて報告する。

Ⅱ－41　Th2/3 の 5cm 大の右後縦隔ダンベル型神経鞘腫に対して手術を施行した 1 例

国家公務員共済組合連合会虎の門病院　呼吸器センター外科
小川雄介、河野　匡、藤森　賢、池田岳史、鈴木聡一郎、
飯田崇博

症例は 68 歳女性。胸部レントゲンで右肺尖部に 5cm 大の腫瘤影を認め CT ガイド下針生検にて神経鞘腫と診断され当科紹介。CT 上右 Th2/3 椎間孔より内部へ侵入する Eden4 型ダンベル型腫瘍と診断。整形外科による腹臥位 Th2 右片椎弓切除後、腫瘍と第 2 神経根を切断。左側臥位とし 3ports 胸腔鏡下腫瘍切除を行った。全手術 223 分、出血 75ml。術 3 日で退院。当科で経験した他のダンベル型腫瘍も併せ、報告する。

16：51～17：23　周術期合併症２

座長　　**佐　野　　厚**（茅ヶ崎市立病院　呼吸器外科）

Ⅱ－42　右残肺全摘後のBenign Emptying of the Postpneumonectomy Space（BEPS）経過観察中に気管支瘻・膿胸が明らかになった１例

1 東京大学医学部附属病院　呼吸器外科
2 関西医科大学　呼吸器外科
桑野秀規[1]、長山和弘[1]、佐藤雅昭[1]、似鳥純一[1]、安楽真樹[1]、
中島　淳[1]、村川知弘[2]

70歳代男性。右下葉肺癌術後再発に対し右残肺全摘を施行。術後52日目に右胸水の消失を認め、気管支鏡検査等を施行したが、気管支断端瘻は認めず。また発熱、喀痰の増加や炎症反応の上昇を認めず。BEPSを疑い経過観察した。術後１年９か月目に高熱と右胸腔内にニボー形成を認めた。審査胸腔鏡を施行した所、小さな瘻孔を認めたため開窓術を施行した。

Ⅱ－43　肺癌術後膿胸に合併した急性糸球体腎炎の一例

日本赤十字社医療センター　呼吸器外科
寺田百合子、古畑善章

症例は68歳男性。３年前に原発性肺癌に対して左肺下葉切除を施行した。今回、異時性原発性肺癌に対し後側方切開右肺上葉切除、リンパ節郭清を施行した。術後黄色ブドウ球菌性膿胸を発症、胸腔ドレナージと抗生剤で加療した。その数週間後、下腿浮腫、蛋白尿を認め、ネフローゼ症候群を合併した。腎生検で管内増殖性糸球体腎炎と診断した。膿胸の改善とともに腎機能も改善した。術後膿胸を契機に急性糸球体腎炎を合併した稀な１例を経験したので報告する。

Ⅱ－44　肺葉切除後に発生した感染性肺動脈瘤出血の１手術例

埼玉医科大学総合医療センター　呼吸器外科
青木耕平、杉山亜斗、井上慶明、福田祐樹、儀賀理暁、中山光男

64歳男性。右下葉肺腺癌に対し胸腔鏡下右下葉切除を施行。2PODに中葉の浸潤影が出現し、気管支鏡検査で中間気管支幹の虚血様変化を認めた。6PODに呼吸状態増悪、ショックとなり、血胸、膿胸、肺動脈瘤の診断で緊急手術を施行した。肺動脈切離断端付近が拡張し、出血していたと思われたが、手術時は血栓により止血されていた。中間気管支幹・中葉切除および肺動脈瘤切除を施行した。肺炎、膿胸からの炎症の波及による感染性肺動脈瘤と考えられた。

Ⅱ－45　喀血の原因となった巨大気腫性肺嚢胞内多形癌の１例

国立病院機構　東京病院　呼吸器外科
川島　峻、深見武史、井上雄太

45歳男性。2015年９月血痰出現。2016年５月喀血をきたし、当院呼吸器内科受診。CT上左上大区の巨大気腫性肺嚢胞の壁に沿うように7cm大の腫瘤を認めた。気管支鏡にて上大区枝からの出血を認め気管支動脈塞栓術、EWSによる気管支閉塞術を行うも完全な止血は得られず。止血目的に前側方開胸、左肺上葉切除+ND 2a-2、壁側胸膜合併切除を施行。病理にて多形癌pT3（pl3壁側胸膜）N0M0-IIBと診断された。喀血の原因となった肺嚢胞内多形癌の１例を経験したので報告する。

第Ⅲ会場：503CD

8：50〜9：38　小児 1

座長　　金　子　幸　裕（国立成育医療研究センター　心臓血管外科）

Ⅲ－1　術中に大動脈縮窄が判明した総肺静脈還流異常の一例

北里大学病院　医学部　心臓血管外科学
林　秀憲、杉本晃一、土田勇太、鳥井晋三、北村　律、
宝来哲也、小林健介、入澤友輔、松代卓也、宮田有理恵、
宮地　鑑

日齢 7 日、2.6kg の男児。TAPVC（上心臓型）、large　PDA の診断。UCG 上、CoA はないと診断され、根治術を施行。動脈管結紮時に下肢血圧低下し、CoA 合併と判断、人工心肺使用下に大動脈再建と TAPVC 修復と同時に行った。術後経過良好にて退院。Large　PDA を合併した TAPVC 患者では、CoA を術前診断することは容易ではなく、合併の可能性を念頭に置き手術に臨む必要がある。

Ⅲ－2　NGA 型 DOLV、CoA Complex に対する治療経験

東京慈恵会医科大学附属病院　心臓外科
高木智充、森田紀代造、宇野吉雅、篠原　玄、橋本和弘

症例：7 ヶ月女児。1 ヶ月検診にて体重増加不良、多呼吸を認め DOLV、CoA complex、VSD（muscular outlet Subpulmonary）、ASD の診断となる。Coartectomy（E to E）、PAB を施行後体重増加良好にて一度退院となる。体重が 5kg を超えたため心室内 re-routing、ASD closure、PAB debanding、PA plasty を施行した。本症例は稀な疾患であったため報告する。

Ⅲ－3　Long-segment Coarctation of the Aorta に対する吻合法の工夫

昭和大学横浜市北部病院　循環器センター
宮原義典、樽井　俊、石野幸三

4.2kg の 2 ヶ月男児。多呼吸・体重増加不良にて当院紹介。UCG にて large VSD、hypoplastic isthmus による long-segment CoA（PDA－）と診断、準緊急的に一期的修復を行った。通常の端々吻合による弓部再建では吻合部狭窄のリスクとなるため、isthmus を有効利用して tension-free の新たな吻合法を行った。患児は上下肢圧較差なく術 20 日目に退院した。

Ⅲ－4　総動脈幹症（Collett-Edwards Ⅱ型）の高肺血流進行に対して新生児期に準緊急で一期根治術を行った一例

長野県立こども病院
瀧口洋司、岡村　達、梅津健太郎、原田順和

在胎 40 週 1 日、2938g、Ap9/9、経膣分娩で出生。desatulation のため当院搬送、TTE で TAC（Ⅱ）の診断。手術待機中に高肺血流進行し日齢 10 で準緊急手術。手術は正中切開、Arch 送血、SVCIVC 脱血で人工心肺確立。心停止下に大動脈切開、左右 PA の下縁で大動脈離断。左右 PA は起始でくりぬき、離断大動脈直接吻合。RV 切開し VSD をパッチ閉鎖、2 弁付導管で RVOT 形成し手術終了。術後経過良好で術後 21 日目に退院。文献的考察を加え報告する。

Ⅲ－5　大動脈弓再建に苦慮した総動脈幹症（Type　A4）の 1 例

埼玉医科大学国際医療センター　心臓病センター　小児心臓外科
細田隆介、枡岡　歩、岡田公章、岩崎美佳、保土田健太郎、
鈴木孝明

症例は 3 ヶ月男児。1 ヶ月健診にてチアノーゼを指摘され、心エコーにて大動脈弓離断症を合併した総動脈幹症（Van　Praagh 分類：Type　A4）と診断。高肺血流による心不全症状が強いため、日齢 32 日に両側肺動脈絞扼術を施行し、月齢 3 ヶ月時に心内修復術を行った。大動脈弓再建に苦慮し、動脈管部分を人工血管にて置換することで大動脈弓から下行大動脈を再建した。大動脈弓再建に苦慮した総動脈幹症 Type A4 を経験したので報告する。

Ⅲ－6　総肺静脈還流異常（2a 型）に対する unroofed 様形成＋有茎右房壁パッチ修復術の 1 例

順天堂大学医学部附属順天堂医院　心臓血管外科
中西啓介、川崎志保理、天野　篤

症例は生後 10 日の女児、体重 2840g、診断は総肺静脈還流異常の 2a 型であった。肺静脈狭窄はなく経過し、生後 10 日に待機的手術となった。手術は左房と冠静脈洞との隔壁の unroofed 様形成＋有茎右房壁パッチによる心房中隔 2 次孔欠損への心房内 rerouting を行った。新生児期の 2a 型総肺静脈還流異常は術後肺静脈狭窄発生が危惧される。本術式は簡便であり、有茎パッチを用いることで長期的な狭窄予防の観点からも有利と考えられた。

9：38～10：26　小児２

座長　　**宮　本　隆　司**（群馬県立小児医療センター　心臓血管外科）

Ⅲ－７　3D-printing による自作立体標本が安全な手術に有用であった稀な修正大血管位置異常症型両大血管右室起始の１例

自治医科大学とちぎ子ども医療センター　小児・先天性心臓血管外科
河田政明、吉積　功

自作 3D-printing モデル（製作期間２週間）が心内構造や空間的位置関係の把握に有用であった修正大血管転位や解剖学的修正大血管位置異常類似の SDL 型両大血管右室起始の４歳男児例に対する修復術を経験し、経右房・三尖弁および肺動脈的に、心外導管や特殊な弁輪拡大術式を用いない心内修復にて良好な結果を得た。こうしたモデルは術前の術式検討や問題点の抽出、関連職種間での情報共有や教育に貢献する。

Ⅲ－８　成人 Bland-White-Garland 症候群の１手術治験例

埼玉医科大学国際医療センター　心臓病センター　心臓血管外科
西嶋修平、神戸　将、井口篤志、新浪博士

症例は 45 歳、女性。安静時胸痛、労作時呼吸困難のため精査を行い冠動脈 CT で Bland-White-Garland 症候群と診断された。LMT は肺動脈弁直上の主肺動脈から起始しており、左バルサルバ洞と LMT の距離は約 5mm であった。手術は LMT を Carrel patch 状に肺動脈から切り離し人工血管を interpose して上行大動脈に吻合して再健した。術後の心機能は良好であった。手術に関する文献的考察を加えて報告する。

Ⅲ－９　右冠動脈起始異常に対し、右冠動脈 Translocation 法を施行した１例

日本大学医学部心臓血管外科
有本宗仁、中田金一、畑　博明、瀬在　明、宇野澤聡、
大幸俊司、河野通成、林　佑樹、田中正史

19 歳男性。フットサル中に突然心肺停止となり Bystander　CPR で蘇生し当院救急搬送された。CAG にて異常なく、右冠動脈の左冠バルサルバ洞起始を認めた。心筋シンチで右冠動脈領域に虚血を認めたが起始異常のため右冠動脈スパズム誘発試験が施行できず、肺動脈による異常走行右冠動脈の圧排も疑われたため、右冠動脈の正常位置への Translocation 法を施行し独歩退院した。今後スパズム誘発試験を行う予定である。

Ⅲ－10　単冠動脈を伴う d-TGA に対して冠動脈再建に工夫を要した１治験例

埼玉県立小児医療センター　心臓血管外科
黄　義浩、中尾充貴、野村耕司

症例は 3.5kg の男児で出生後チアノーゼのため当院搬送。大動脈左前方から起始する単冠動脈（Shaher 3a）の完全大血管転位症と診断され、生後 15 日に大血管スイッチ術を施行した。冠動脈主幹部が極めて短く大動脈前方起始のため直接移植が困難であり、また、術後冠動脈変形や圧迫、肺動脈狭窄を回避するため、Aortic sinus pouch を用いた冠動脈再建を行い良好な結果を得た。本法は特異な冠動脈形態を有する場合の大血管スイッチ術において有用な選択肢となり得る。

Ⅲ－11　Rastelli 術後遠隔期の大動脈弁輪拡張症に対して Bentall 術を施行した１例

東京女子医科大学病院　心臓病センター　心臓血管外科
松井謙太、青見茂之、新冨静矢、服部将士、笹生正樹、
宮本卓馬、東　　隆、冨岡秀行、山崎健二

8 歳時に TOF、PA、MAPCA と診断された。その後 16、17 歳時に Uniforcalization、18 歳時に Rastelli 術を施行した。31 歳時のフォロー CT で、valsalva 洞が 48mm であり、43 歳時には 53mm と拡大傾向を認めたため、同年 Bentall+上行大動脈人工血管置換術を施行した。Fallot 根治術後遠隔期に生じた大動脈弁輪拡張に対して、手術加療を行い良好な経過であったため、若干の文献的考察を加えて報告する。

Ⅲ－12　ラステリ手術後、大量腹水を伴う収縮性心膜炎に対し右室肺動脈導管置換、三尖弁形成、心膜切開を施行した１例

東大病院　心臓外科
平田康隆、尾崎晋一、高岡哲弘、益澤明広、岩瀬友幸、小野　稔

ファロー四徴症に対し３歳時ラステリ手術。16 歳時に 20mm 弁なし graft へ交換。36 歳頃より腹水貯留増悪。心エコーにて右室肺動脈導管狭窄・逆流、高度の三尖弁逆流を認めた。LV RV の圧波形が dip and plateau パターンで収縮性心膜炎様の血行動態であった。右室肺動脈導管置換、三尖弁形成、心膜切開術を施行。肥厚した心膜を切開すると著明に心拡張の改善を認めた。術後経過は良好で 10POD に退院。外来にて腹水は消失した。

10：26〜11：06　小児 3

座長　　**平　田　康　隆**（東京大学医学部附属病院　心臓外科）

Ⅲ－13　肺動脈一尖弁による高度肺動脈弁狭窄症の成人例

埼玉県立循環器・呼吸器病センター　心臓血管外科
山城理仁、田口真吾、花井　誠、墨　　誠、手塚雅博、
小野口勝久

症例は 69 歳女性。af を契機に心不全が悪化し、近医入院。心エコーにて ASD 指摘され、当院紹介。推定右室圧 120mmHg、推定肺動脈圧 70mmHg の severe PH、severe PS、svere TR を伴っており、急性心不全治療後、ASD 閉鎖、肺動脈弁置換、三尖弁輪形性、Maze、左心耳閉鎖術を行った。術後左心不全のコントロールにやや時間を要したものの経過はおおむね順調であった。

Ⅲ－14　右肺静脈狭窄を合併した高度肺動脈弁狭窄、右室低形成の 1 手術症例

府中メディカルプラザ東京都立小児総合医療センター　心臓血管外科
灰田周史、山本裕介、吉村幸浩、寺田正次

Severe　PS、右室低形成、ASD、右肺静脈閉塞の 5 か月女児。日齢 1 に経皮的肺動脈弁形成術、月齢 1 に右 BT シャント施行。月齢 3 の精査で Qp/Qs 0.90、Rp 2.5、RVEDV 52% of N、三尖弁弁輪径 9.0mm（63%　of　N）、その後右肺静脈閉塞が進行したため月齢 5 に右室流出路形成、ASD 部分閉鎖、Sutureless 法による右肺静脈形成術施行。術中肺出血による低酸素血症に NO 使用、長期人工呼吸器管理を要したが、その後の経過は良好である。

Ⅲ－15　{S、D、DS}　DORV PS Cor Triatriatum に対する心内修復術

千葉県こども病院　心臓血管外科
高澤晃利、青木　満、萩野生男、斎藤友宏、鈴木憲治、寶亀亮悟

症例は 2 歳女児、{S、D、D} DORV、肺動脈弁+弁下狭窄、PA coarctation、両側シャント後。左肺動脈はほぼ Non-confluent、大血管関係は side-by-side で術前は D　parallel の TGA 型 DORV と診断されていた。術中 Cor　Triatriatum の合併と低形成の肺動脈流出路が大動脈起始部左前方から後方へ回り込む Spiral 型であることが判明。Rastelli 手術ではなく心内血流転換+右室流出路形成（自己弁温存）+左肺動脈再建（喘側吻合）+Cor　Triatriatum　repair を施行し、術後経過は良好であった。

Ⅲ－16　方途を尽くし肺動脈を整えることにより根治術に到達した多発 VSD、PA、MAPCA の 1 例

筑波大学附属病院　心臓血管外科
鈴木一史、野間美緒、石井知子、川又　健、三富帰郷、
松原宗明、相川志都、徳永千穂、榎本佳治、坂本裕明、平松祐司

multiple　VSD、PA、MAPCA の女児。日齢 9 に BAS、2 か月時に右側開胸で MAPCA　1 本をバンディング、1 本を結紮。術中所見では中心肺動脈は極端な低形成。4 か月時に左 MAPCA　1 本をコイル塞栓し、5 か月時に左側開胸で MAPCA 2 本を結紮＋MBTS を行った。10 か月時に右 UF＋palliative　RVOTR を、1 歳 4 か月時と 7 歳時に両側 PPS にバルーン拡張術を行い、8 歳時に根治術に到達した。

Ⅲ－17　葛西手術後の多脾症候群・内臓逆位様完全型房室中隔欠損症の女児に対する心臓手術介入

自治医科大学とちぎ子ども医療センター　小児・先天性心臓血管外科
吉積　功、河田政明

胆道閉鎖症から葛西手術後反復する逆行性胆管炎から肝移植適応とされ、紹介となった多脾症候群、内臓逆位様完全型房室中隔欠損症の女児に対し、2 歳時 Two-patch 法による心内修復術を経験した。術後心評価では平均肺動脈圧（18）、肺血管抵抗 3.1U・m2 であった。術後 2 年半の経過で進行した大動脈弁下線維性狭窄（圧較差 60mmHg）解除術の追加を要し、洞機能不全の残存に対し経過観察中であるが概ね良好な経過である。

11：06～11：46　小児 4

座長　　**益　澤　明　広**（東京大学医学部附属病院　心臓外科）

Ⅲ－18　開心術後に発症した心房中隔内血腫の 1 例

東京女子医科大学心臓病センター　心臓血管外科
磯部　将、坂本貴彦、長嶋光樹、松村剛毅、上松耕太、
西森俊秀、古田晃久、五十嵐仁、山崎健二

症例は 3 ヶ月、女児。出生後、心雑音を指摘され上記診断となった。通常の体外循環併用下に VSD パッチ閉鎖術を施行した。ICU 帰室後数時間で SVC 圧の上昇認め、心エコーにて心房中隔内に血腫を認めた。同時に右肺静脈狭窄所見も認めた。血行動態が安定していたため保存的に経過観察の方針としたが、次第に所見の改善を認め、約 1 ヶ月で血腫の消失を認めた。開心術に伴う心房中隔内血腫の稀な 1 例を経験したので報告する。

Ⅲ－19　繰り返す多発脳梗塞を発症した心房中隔欠損症の 1 手術例

1 新百合ヶ丘総合病院　心臓血管外科
2 北里大学病院　心臓血管外科
井上崇道[1]、山本信行[1]、北村　律[2]、宮地　鑑[2]

症例は 52 歳男性。左後頭葉の脳梗塞による右視野欠損を認め、保存的に加療改善するも、その後 2 か月以内に 3 回の塞栓性脳梗塞を認めた。精査にて心房中隔欠損症（ASD）が発見された。血栓性素因なく、心房細動を含む明らかな不整脈や深部静脈血栓症を認めなかった。繰り返す多発脳梗塞の原因として ASD が考えられ、手術を施行した。術中所見にて卵円窩に計 3 個の欠損孔を認め、ソバージュパッチを用いてパッチ閉鎖を施行した。若干の文献的考察を加え報告する。

Ⅲ－20　横隔膜ヘルニアを合併した PA/IVS の Fontan 到達例

聖隷浜松病院
高柳佑士、小出昌秋、國井佳文、前田拓也、岡本卓也、
瀬戸悠太郎

症例は 3 歳男児。在胎 22 週に横隔膜ヘルニア、PA/IVS を指摘され、在胎 38 週、2510g で出生。日齢 2 で横隔膜ヘルニアの根治術を施行したが、乳び胸水の加療を要した。生後 2 ヶ月時に RMBTS（3.5mm ePTFE）+PDA ligation を行ったが、肺動脈低形成で、生後 7 ヶ月時に RMBTS（4mm ePTFE）+LPA plasty を施行。肺動脈の発育を認め、1 歳 4 ヶ月時に BDG を施行。2 歳 6 ヶ月時に TCPC Fontan を施行した。横隔膜ヘルニアを合併した複雑心奇形における Fontan 到達例の報告は稀であり、文献的考察を加えて報告する。

Ⅲ－21　無脾症、単心房、単心室に下心臓型の総肺動脈還流異常症を合併した 1 手術症例

群馬県立小児医療センター　心臓血管外科
寺川勝也、笹原聡豊、友保貴博、本川真美加、宮本隆司

在胎 20 週に先天性心疾患を指摘された。38 週、2816g で出生し、無脾症、単心房、単心室、総肺静脈還流異常症（下心臓型）、房室弁閉鎖不全症、肺動脈閉鎖、右大動脈弓の診断に至った。PGE1 を投与し動脈管を維持し、1 か月時に総肺静脈還流異常修復術、房室弁形成術、左 mBT シャント術を施行した。4 か月時にグレン手術と再度房室弁形成術を施行し、3 歳児に Fontan 手術を施行した。術後良好な結果が得られたため、文献的考察を加えて報告する。

Ⅲ－22　右鎖骨下動脈起始異常を伴う大動脈弓離断複合、左室流出路狭窄に対する Norwood 手術変法

横浜市立大学附属病院　心臓血管外科
町田大輔、磯松幸尚、鈴木伸一、郷田素彦、富永訓央、
藪　直人、益田宗孝

症例は 4 か月、女児。1 か月時にチアノーゼ、心不全で入院。精査にて hypoplastic aortic arch、CoA（病態は IAA（B））、VSD、LVOTO、PDA、aberrant　RSCA の診断。両側肺動脈絞扼術を施行した。上行大動脈と左右鎖骨下動脈との距離が問題だったが、4 か月時（4kg）に上行大動脈と主肺動脈との間に側側吻合を作成する形で Norwood 型手術（RV-PA　shunt）が可能であった。術式を供覧し若干の考察を加え報告する。

13：15〜14：03　ステントグラフト 1

座長　　**河　田　光　弘**（東京都健康長寿医療センター　心臓外科）

Ⅲ－23　全弓部置換術後の中枢及び末梢吻合部仮性瘤に対し二期的加療を行った 1 例

山梨県立中央病院
磯村彰吾、中島雅人、山田有希子、横山裕次郎、四方大地

症例は 67 歳男性。58 歳時に急性大動脈解離を発症し全弓部置換術を施行。66 歳時に心不全精査で偶発的に両側吻合部仮性瘤を指摘され当院へ紹介。末梢側吻合部仮性瘤が胸骨裏面に近接し開胸時の破裂が懸念され TEVAR による末梢側吻合部瘤治療を先行した。後日腋窩動脈送血、大腿静脈脱血で体外循環を確立し再正中切開で開胸し循環停止下に上行大動脈置換を行った。術後経過は良好で術後 12 日に独歩退院。

Ⅲ－24　鈍的外傷性大動脈損傷に対し TEVAR を施行した 1 例

新潟県立新発田病院　心臓血管外科
梅澤麻以子、三村慎也、島田晃治

症例は 74 歳、女性。交通事故で受傷し当院へ搬送された。CT で骨盤骨折、腹腔内出血などを認め、救急科入院となった。3 日後の放射線科による CT 読影で大動脈損傷（遠位弓部小弯側の仮性動脈瘤）を指摘され当科紹介となった。多発外傷例であり、TEVAR による治療を選択した。左鎖骨下動脈直下にステントグラフト（Gore C-TAG）を留置し、エンドリークなく終了した。術後経過は良好であった。外傷性大動脈損傷に対し TEVAR が有効であった症例を経験した。文献的考察を含めて報告する。

Ⅲ－25　胸腹部大動脈瘤に対して自作式開窓型ステントグラフトを使用した 2 例

足利赤十字病院　心臓血管外科
伊藤隆仁、岡本雅彦、古泉　潔

胸腹部大動脈瘤に対して企業製ステントグラフトに開窓を行い内挿した 2 例を経験したので報告する。

症例 1　78 歳男性。20 年前に発症した B 型大動脈解離に瘤径拡大を認め手術とした。腹腔動脈にコイル塞栓術を行った後、上腸間膜動脈と右腎動脈に対する開窓を施した COOK 社製 TX-2 を内挿した。

症例 2　68 歳男性。最大短径 8cm 大の動脈瘤で紹介。腎動脈直下に留置した TX-2 に上腸間膜動脈、両側腎動脈のための開窓を施した COOK 社製 TX-2 を積み上げた。

Ⅲ－26　慢性大動脈解離、胸腹部大動脈瘤化に対し、TEVAR を有効に施行し得た高齢者の 1 例

地方独立行政法人東京都健康長寿医療センター　心臓外科
河田光弘、伊藤卓也、西村　隆、許　俊鋭

80 才女性。1 年前に急性 A 型大動脈解離 DeBakey IIIbR 発症、保存的加療。上行の偽腔は造影されず。経過中に上行の偽腔は吸収された。follow up CT で胸腹部大動脈（嚢状瘤＋偽腔）の拡大（58 mm）を認め、TEVAR にて entry 閉鎖＋嚢状瘤 exclusion 施行。術前から CSF ドレナージ。経過は良好で、paraplegia 無し、endoleak 無く、re-entry からの吹上も僅か。12POD 独歩退院。6 ヶ月後の CT で偽腔著明に縮小し、re-entry からの吹上消失。Aortic remodeling 良好。

Ⅲ－27　外傷性大動脈損傷に対して TEVAR を施行し出血コントロールに成功した 5 例

信州大学医学部附属病院　心臓血管外科
町田　海、御子柴透、小松正樹、市村　創、山本高照、
五味渕俊仁、中原　孝、大橋伸朗、大津義徳、和田有子、
瀬戸達一郎、福井大祐、岡田健次

外傷性大動脈損傷に対し TEVAR を 5 例を施行した。平均年齢 55.6 歳。受傷機転は交通外傷 3 例、転落 1 例、墜落 1 例で全て多発外傷症例だった。Voncouver 分類は II が 1 例、III が 3 例、IV が 1 例だった。平均 Abbreviated injury score は 4.2 だった。受傷から手術施行までの平均日数は 7.8 日で、3 例が自宅退院、2 例が転院した。若干の文献的考察を含め報告する。

Ⅲ－28　左膿胸既往のある遠位弓部大動脈瘤に対してオープンステントグラフト法で全弓部大動脈置換術を施行した 1 手術例

1 神奈川県立循環器呼吸器病センター心臓血管外科
2 横浜市立大学附属病院
合田真海[1]、柳　浩正[1]、澁谷泰介[1]、鈴木伸一[2]、益田宗孝[2]

症例は左膿胸の治療歴のある 79 歳男性。左背部痛を主訴に緊急入院、左鎖骨下動脈起始部から気管分岐レベルに達する最大短径 69 mm の遠位弓部大動脈瘤の診断で手術施行した。胸骨正中切開アプローチで Th8-9 レベルまでステントグラフトを挿入し、左開胸を要することなく 3 分枝再建を行った。術翌日抜管し、合併症なく退院可能であった。

14：55〜15：35　ステントグラフト２

座長　　**由　利　康　一**（自治医科大学さいたま医療センター　心臓血管外科）

Ⅲ－29　遠隔期に生じた胸腔内人工血管吻合部出血に対しTEVARを施行した一例

帝京大学医学部附属病院　心臓血管外科
陳　　軒、今水流智浩、土門駿也、中川かおり、佐賀俊文、
原田忠宜、太田浩雄、浦田雅弘、西村健二、尾澤直美、
飯田　充、松山重文、下川智樹

症例は54歳男性。2006年初発の急性大動脈解離に対し上行置換術施行。引き続き下行置換術、胸腹部置換術、EVAR施行。2016年5月、突然の胸背部痛で救急搬送。CTで左胸腔内人工血管周囲に血腫を認めた。症状は一旦消失するが、症状が再発増悪し、CTで人工血管吻合部からの出血を疑い緊急TEVARを施行。術直後より症状は消失。文献的考察を含め報告する。

Ⅲ－30　open　stent併用弓部置換術10か月後に特異な経過から大動脈―肺瘻を形成した1例

国立研究開発法人国立国際医療研究センター病院
池田　司、森村隼人、王　志超、加藤大貴、百瀬直也、
戸口幸治、福田尚司、保坂　茂

他院で遠位弓部瘤に対しopen　stent　graftによる弓部置換術の既往がある74歳男性。食思不振を契機に当院内科に入院。術後8か月では問題なかったstent　graftのlanding部から弓部瘤の拡大を認めるも手術希望なく療養施設へ転院。転院直後に大量喀血を発症、landing部から弓部瘤内にエンドリークを認め、開腹approachによるTEVARを施行。喀血は消失し、再度転院した。

Ⅲ－31　下肢虚血の解除に苦慮した急性B型大動脈解離TEVARの一例

新潟大学医歯学総合病院　心臓血管外科
中村制士、岡本竹司、仲村亮宏、大久保由華、青木賢治、
榛沢和彦、名村　理、土田正則

症例は59歳男性。右下肢虚血を合併した急性B型大動脈解離。ステントグラフトで遠位弓部のエントリーを閉鎖しベアステントで腹部大動脈まで真腔を拡大したが外腸骨動脈の真腔は再疎通しなかった。そのため外腸骨動脈にステントを留置したが、それでも留置部より末梢の真腔が再疎通しなかった。最終的に大腿動脈を切開し偽腔を開放したところ真腔が拡大し血流が回復した。真腔の再疎通に苦慮した症例を経験したので報告する。

Ⅲ－32　TEVAR後のlate open conversion症例の検討

獨協医科大学病院　ハートセンター　心臓・血管外科
菅野靖幸、武井祐介、堀　貴行、柴崎郁子、桑田俊之、福田宏嗣

当科開設から8年間で施行した148例のTEVAR症例のうち、遠隔期にopen conversionとなった4例（2.7%）を報告する。1例目はChimney technique後のgutterによるtype Ia endoleak症例。2例目は1　debranching　TEVAR施行後オーバーサイズに起因する逆行性A型解離を呈した。3例目は初回TEVARから2年後にtype　Ia　endoleakによる破裂症例。4例目はTAA破裂に対しTEVAR施行後、type Ia endoleakによるTAA瘤径拡大症例。以上late open conversion症例を検討報告する。

Ⅲ－33　大動脈ステント内挿術後の食道癌手術の3例

獨協医科大学　第一外科
菊池真維子、中島政信、室井大人、加藤広行

（初めに）食道癌CRT施行後の局所再発症例に対しては、根治を求めsalvage手術も選択される。当科ではCRT後局所再発が疑われ、かつ大動脈浸潤が考慮される症例に対し、大動脈ステント内挿術を施行後に手術を施行している。今まで3例に大動脈ステント内挿術施行後にsalvage手術を行い、全例大動脈側潰瘍底の切除が可能であった。（考察）R0切除はsalvage手術の予後因子として重要であり、大動脈ステント内挿術は今後の治療戦略として考慮され得ると考えられるため報告する。

15：35〜16：15　基部置換

座長　　**山　内　治　雄**（東京大学医学部附属病院　心臓外科）

Ⅲ－34　大動脈基部の操作に難渋した慢性A型大動脈解離の一例

防衛医科大学校病院　外科2（心臓血管外科）
石田　治、堤　浩二、田中克典、西田浩介、塚本　旬、
飯島夏海、山中　望、田口眞一

58歳男性。心不全症状で受診、精査にて慢性A型大動脈解離を指摘。CT上、上行大動脈は偽腔内が高度に血栓化し最大短径60mmと拡大、周囲との癒着が予想された。手術は低体温循環停止、順行性脳分離還流下に全弓部置換施行後、大動脈基部の操作を施行。大動脈弁輪は圧排のため変形し、冠動脈はCarrel Patchの受動が困難で、Composite graftを縫合後Cabrol法にて冠動脈再建した。手術動画を供覧し術式について検討する。

Ⅲ－35　心嚢内破裂した巨大孤立性心外性Valsalva洞動脈瘤の一救命例

船橋市立医療センター　心臓血管センター　心臓血管外科
坂田朋基、茂木健司、櫻井　学、野村亜南、藤井政彦、高原善治

74歳男性。主訴は咽頭の違和感。前医CTで心嚢液と68mmに拡大した無冠洞動脈瘤を認め当院へ搬送された。切迫破裂と診断し緊急手術施行。手術室入り口で突然卒倒し脈も消失したため、CPRをしながら手術台へ乗せ、急いで心膜切開をした。瘤を用手圧迫止血しながら人工心肺を確立した。ARは無かったため人工血管による基部パッチ形成のみを施行。術後経過は良好で後遺症なく退院。文献的考察を加えて報告する。

Ⅲ－36　2歳時にDavid-I手術を施行した、Loeys-Dietz症候群、AAE、ARの一例

1 新潟大学大学院医歯学総合研究科　呼吸循環外科学分野
2 神戸大学大学院医学研究科・医学部　心臓血管外科学分野
佐藤哲彰[1]、白石修一[1]、渡邉マヤ[1]、杉本　愛[1]、高橋　昌[1]、
土田正則[1]、大北　裕[2]

1歳10ヶ月、体重10kg、女児。生後4か月時にAAE、AR sl.を指摘。頚動脈蛇行、眼間離開、二分口蓋垂からLoeys-Dietz症候群を疑われ、遺伝子解析で確定。AAE、ARが進行し（Valsalva 31mm：z score 9.1、AVD 20.1mm：z score 8.5、AR mod.）、手術適応と判断。David-I手術（22mm straight graft）を施行。術後AR triv.幼児期に施行されたDavid手術は稀であり報告する。

Ⅲ－37　Thomsen病を有するAAEにBentall術を施行した1手術例

医療法人沖縄徳洲会湘南鎌倉総合病院　心臓血管外科
服部　滋、大城規和、野口権一郎、片山郁雄、山部剛史、
湯地大輔、長塚大毅

症例は44歳男性、既往歴にThomsen病を有し、AAE、severe ARに対してBentall術を施行した。Thomsen病とは筋強直現象を有する常染色体優性の先天性ミオトニー性疾患である。本疾患は脱分極性麻酔薬で悪性高熱を惹起しやすく、αおよびβ刺激薬で症状増悪の報告があるなど使用禁忌薬が多い。本症例はDCMで低左心機能でありcatecholamineなしでのCPB離脱は容易でなかった。術中・周術期管理を工夫したので文献考察を加え報告する。

Ⅲ－38　急性A型大動脈解離に対する全弓部置換術後の大動脈基部拡張症、心房細動に対し、自己弁温存大動脈基部置換、メイズ手術を施行した一例

東京大学医学部附属病院　心臓外科
星野康弘、山内治雄、木下　修、小前兵衛、縄田　寛、小野　稔

症例は54歳男性。急性A型大動脈解離に対し他院で全弓部大動脈置換後、労作時息切れが出現し当院へ紹介された。グラフト屈曲による狭窄、バルサルバ洞拡大、心房細動と診断した。自己弁温存可能と判断し胸骨再正中切開、David-V手術、Cryo-Maze手術を施行した。術中に前回グラフト周囲から乳白色排膿を認めたが無菌性膿瘍と診断し、大網充填術を追加した。術後経過は安定していた。

16：15〜16：55　大動脈・感染

座長　　**丸　田　一　人**（昭和大学医学部外科学講座　心臓血管外科学部門）

Ⅲ－39　多発感染性動脈瘤に対し、ステントグラフト内挿術が奏効した１例

1 横浜市立大学附属市民総合医療センター　心臓血管センター
2 横浜市立市民病院　心臓血管外科
3 横浜市立大学　外科治療学
小林由幸[1]、内田敬二[1]、輕部義久[1]、笠間啓一郎[1]、齋藤文美恵[1]、
出淵　亮[1]、伏見謙一[1]、阿賀健一郎[1]、高橋大志[1]、安田章沢[2]、
浦中康子[2]、西田誉浩[2]、益田宗孝[3]

73 歳男性。前医で感染性腹部大動脈瘤に対する EVAR 術後に右鎖骨下動脈瘤が急速拡大し当院へ転院。左総頸－右総頸動脈バイパス後、腕頭動脈から右鎖骨下動脈にかけてステントグラフトを留置。抗菌薬治療を行い腹部大動脈瘤、右鎖骨下動脈瘤共縮小、良好な結果を得た。

Ⅲ－40　感染性腹部大動脈瘤、感染性胸部大動脈瘤に対し二期的手術を行った一例

医療法人財団荻窪病院
志村一馬、藤井　奨、赤松雄太、秋山　章、澤　重治

症例は 70 代男性、感染性腹部大動脈瘤、感染性胸部大動脈瘤の診断で当院に転院となった。術前の血液培養からは菌が検出されず、抗生剤治療中に腹部大動脈瘤が拡大を示し人工血管置換術を施行した。手術時の動脈壁より Bacteroides が検出された。原因菌の同定により適切な抗生剤投与が可能となり、炎症反応が正常化した後、胸部大動脈瘤に対しステントグラフト内挿術を行った。感染性腹部大動脈瘤、感染性胸部大動脈瘤に対し二期的手術を行い良好な結果を得たので報告する。

Ⅲ－41　上行大動脈置換術後人工血管感染に対し弓部大動脈置換術・二期的大網充填術を行った１例

筑波メディカルセンター病院　心臓血管外科
池田晃彦、中嶋智美、小西泰介、松崎寛二、軸屋智昭

症例は 72 歳、女性。上行置換術後 2 年で人工血管感染を合併した。起因菌は MRSE。遠位側吻合部は約半周離開し、形成された仮性動脈瘤は前胸部皮下に及んでいた。中枢側吻合部にも小さな仮性動脈瘤を認めた。緊急で弓部置換術を行った。イソジンガーゼパッキングで仮閉創し、術翌日、大網充填術を行った。バンコマイシン、リファンピシンを 6 週間投与後、ミノマイシンを長期投与しているが術後半年の時点で感染の再燃を認めていない。

Ⅲ－42　大量喀血で発症した結核性腕頭動脈瘤の１例

国立研究開発法人国立国際医療研究センター病院
森村隼人、戸口幸治、池田　司、王　志超、加藤大貴、
百瀬直也、福田尚司、保坂　茂

75 歳女性。大量喀血で搬送、肺結核からの喀血と診断。65mm の腕頭動脈瘤も認め、不整形かつ気管圧迫所見あり瘤の気管内穿破も否定し得ず早期手術。術中気管内再出血に備え分離換気下に弓部置換（腕頭・左総頚動脈再建）を施行。瘤内は乾酪壊死が充満、掻爬後に気管から右気管支にかけ 5 軟骨輪にわたる 4×2cm の欠損孔あり、自己心膜で閉鎖、左片肺換気、V-V　ECMO 下に終了し救命。結核腫からの大動脈穿通による仮性瘤の病理診断。

Ⅲ－43　全弓部置換術 2 年後のグラフト感染に対しホモグラフト置換術を施行した１例

1 総合病院国保旭中央病院　心臓外科
2 東京大学大学院医学研究科・医学部　心臓外科学
梅木昭秀[1]、有馬大輔[1]、益澤明広[2]、山内治雄[2]、小野　稔[2]、
山本哲史[1]

症例は 72 才女性。StanfordB 保存的治療後の遠位弓部拡大に対し全弓部置換術施行するも 2 年後に吐血。CT で新たにグラフト周囲と食道周囲に膿瘍を認めホモグラフト置換術を施行した。しかし 3 週間後に残存人工血管〜ホモグラフト周囲に膿瘍再燃を認め保存的に洗浄ドレナージ開始、新たな真菌感染を認めた。さらに食道穿破を併発するもクリッピングで閉鎖。合併症もなく退院した。

16：55～17：27　大動脈解離

座長　　石　井　　光（杏林大学医学部付属病院　心臓血管外科）

Ⅲ－44　急性A型解離に対する上行弓部置換術後遠隔期の大動脈基部拡大に対して基部置換術を施行した1例

日本医科大学付属病院　心臓血管外科
森嶋素子、師田哲郎、川瀬康裕、新田　隆

58歳男性。2009年急性大動脈解離（Stanford type A）を発症し、上行弓部大動脈人工血管置換術を施行。経過観察中にValsalva洞径が徐々に拡大し2015年に60mmとなり、手術の方針となった。大動脈弁閉鎖不全症は中等度。初回手術において、弓部分枝が中枢側にtranslocateされ、腕頭動脈分枝の直下でST junctionに中枢側吻合がなされていた。手術は弓部3分枝分岐後で大動脈遮断をし、脳分離体外循環を用いて基部置換術を施行した。

Ⅲ－45　致死的合併症を伴うB型急性大動脈解離の2例

医療法人沖縄徳洲会湘南鎌倉総合病院　心臓血管外科
服部　滋、野口権一郎、長塚大毅、大城規和、湯地大輔、
山部剛史、荻野秀光、片山郁雄

症例1：真腔圧排による腹部分枝狭小化と進行性アシドーシスを認めた67才男性。TEVAR＋FFバイパス施行後、アシドーシスは改善。症例2：縦隔血腫を認める破裂症例に対しTEVARを施行した86才男性。ICUにてショックとなり、左側開胸で下行大動脈をBandingし止血。B型解離において破裂と真腔狭小化による臓器虚血は致死的合併症で、今回緊急TEVAR＋αで救命できた2症例を経験したので報告する。

Ⅲ－46　脳灌流・冠灌流障害を伴う内膜重積を呈した急性A型大動脈解離の一例

胸部心臓血管外科
加藤陽介、永峯　洋、伊達勇佑、原　祐郁、川瀬裕志

症例は75歳男性。突然の意識レベル低下で救急搬送され、造影CTで急性A型大動脈解離と診断された。上行大動脈は全周性に解離し、さらに内膜も全周性に離断していた上、中枢側・末梢側ともに内膜重積を呈していた。加えて右総頚動脈の閉塞と、左右冠動脈入口部狭窄を来していた（左：Neri分類Type　B、右：Type A）。超低体温循環停止・逆行性脳灌流下に末梢側・中枢側断端を慎重に形成して上行大動脈人工血管置換術を施行し、良好な結果を得た。

Ⅲ－47　急性B型解離と腕頭動脈（BCA）破裂による意識障害を合併した一例

千葉西総合病院　心臓血管外科
中西祐介、中村喜次、遠藤祐輝、伊藤雄二郎、堀　隆樹

（症例）67歳　女性（現病歴）2015/11嘔吐と意識消失で救急外来受診。造影CTで弓部にEntryを持つB型解離、BCAの偽腔の破裂による後縦隔の大量血腫を認めた。上行大動脈は正常、右内頚動脈の拍動は触知不可能でJCS3桁の意識障害あり、BCAの真腔狭窄による脳血流障害の可能性もあったが明らかな広範囲脳梗塞は断定できず緊急Central　repairの方針となり、上行大動脈置換術＋BCA再建を施行した。急性B型解離とBCA破裂を合併した症例は稀であり、文献的考察を加え報告する。