



第41回 愛媛形成外科研修会

抄録集

日 時 平成30年6月9日（土） 17時00分～

場 所 松山赤十字病院

北棟4階 多目的ホール

愛媛県松山市文京町1

TEL：089-924-1111

当番世話人

松山赤十字病院 形成外科 庄野 佳孝

第 41 回 愛媛形成外科研修会

研修会について

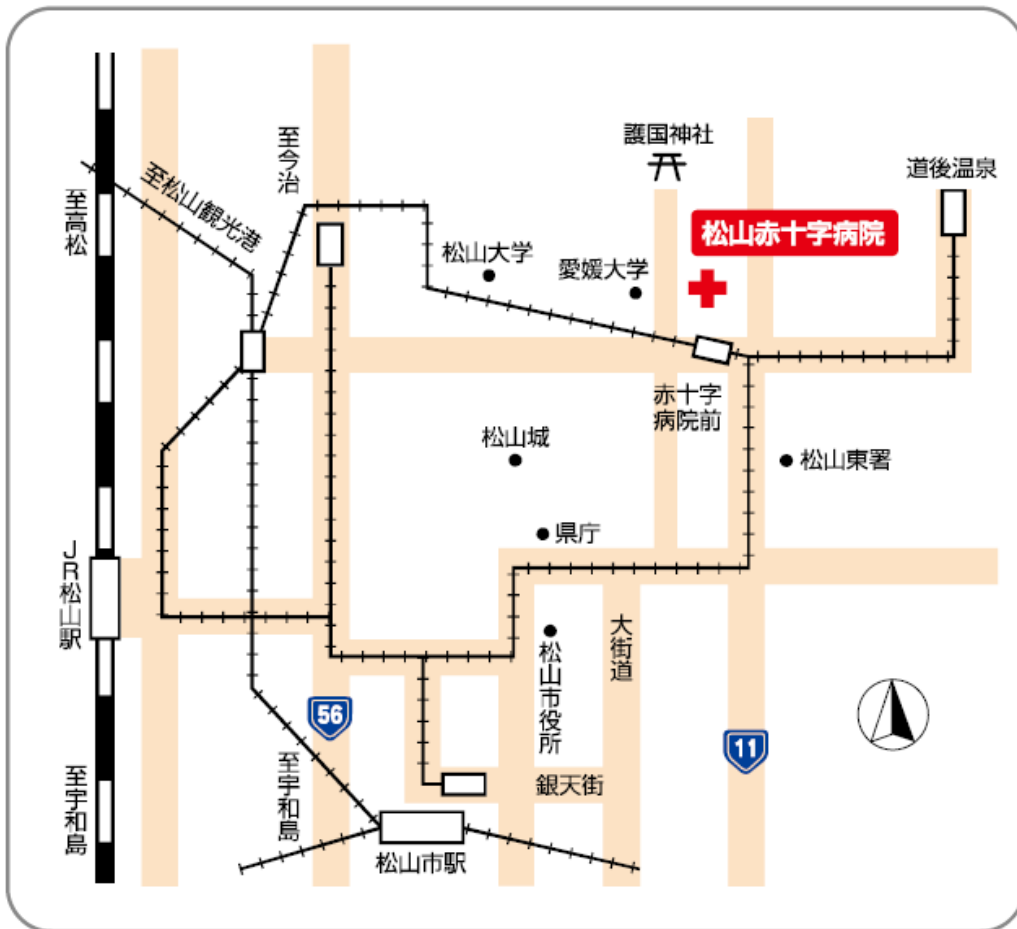
1. 参加受付は、16時30分より会場で行います。
2. 参加費として2,000円を受付にて申し受けます。
3. 演者でまだ研修会会員でない先生は、入会の手続きをお取りください。
4. 一般演題での発表時間は、一題あたり5分と3分、質疑応答は3分を予定しています。
5. PCはWindows 7、PowerPoint 2016を使用しての発表になります。
(当日は、USBメモリあるいはPC本体をお持ちください。)

会 歴

会 期	世 話 人	会 場	日 時	参加者
第1回	河村 進 (四国がんセンター 形成外科)	松山成人病センター	平成10年7月4日	15名
第2回	小林 一夫 (愛媛県立中央病院 形成外科)	愛媛県医師会研修所	平成10年12月5日	17名
第3回	中岡 啓喜 (愛媛大学医学部皮膚科 形成外科診療班)	松山成人病センター	平成11年6月19日	20名
第4回	河村 進 (四国がんセンター 形成外科)	四国がんセンター 会議室	平成11年11月27日	19名
第5回	小林 一夫 (愛媛県立中央病院 形成外科)	四国がんセンター 会議室	平成12年6月24日	17名
第6回	中岡 啓喜 (愛媛大学医学部皮膚科 形成外科診療班)	四国がんセンター 会議室	平成12年12月9日	20名
第7回	河村 進 (四国がんセンター 形成外科)	四国がんセンター 会議室	平成13年6月23日	23名
第8回	小林 一夫 (愛媛県立中央病院 形成外科)	四国がんセンター 会議室	平成13年12月8日	23名
第9回	中岡 啓喜 (愛媛大学医学部皮膚科 形成外科診療班)	四国がんセンター 会議室	平成14年6月8日	27名
第10回	河村 進 (四国がんセンター 形成外科)	四国がんセンター 会議室	平成14年12月14日	27名
第11回	小林 一夫 (愛媛県立中央病院 形成外科)	四国がんセンター 会議室	平成15年6月28日	25名
第12回	中岡 啓喜 (愛媛大学医学部皮膚科 形成外科診療班)	四国がんセンター 会議室	平成15年12月13日	25名
第13回	河村 進 (四国がんセンター 形成外科)	四国がんセンター 会議室	平成16年6月26日	26名
第14回	小林 一夫 (愛媛県立中央病院 形成外科)	四国がんセンター 会議室	平成16年12月4日	29名
第15回	中岡 啓喜 (愛媛大学医学部皮膚科 形成外科診療班)	四国がんセンター 会議室	平成17年6月18日	31名
第16回	河村 進 (四国がんセンター 形成外科)	四国がんセンター 会議室	平成17年12月10日	35名
第17回	小林 一夫 (愛媛県立中央病院 形成外科)	四国がんセンター 研修室	平成18年6月24日	31名
第18回	中岡 啓喜 (愛媛大学医学部皮膚科 形成外科診療班)	四国がんセンター 研修室	平成18年12月9日	26名
第19回	河村 進 (四国がんセンター 形成外科)	四国がんセンター 研修室	平成19年6月16日	37名
第20回	小林 一夫 (愛媛県立中央病院 形成外科)	四国がんセンター 研修室	平成19年12月15日	30名
第21回	中岡 啓喜 (愛媛大学医学部皮膚科 形成外科診療班)	四国がんセンター 研修室	平成20年6月14日	30名
第22回	庄野 佳孝 (松山赤十字病院 形成外科)	四国がんセンター 研修室	平成20年12月6日	30名
第23回	河村 進 (四国がんセンター 形成外科)	四国がんセンター 研修室	平成21年6月27日	32名

会期	世話人	会場	日時	参加者
第24回	小林 一夫 (愛媛県立中央病院 形成外科)	四国がんセンター 研修室	平成21年12月12日	28名
第25回	中岡 啓喜 (愛媛大学医学部皮膚科 形成外科診療班)	四国がんセンター 研修室	平成22年6月19日	34名
第26回	田中 伸二 (石川病院 形成外科)	四国がんセンター 研修室	平成22年12月11日	30名
第27回	河村 進 (四国がんセンター 形成外科)	四国がんセンター 研修室	平成23年6月18日	31名
第28回	小林 一夫 (愛媛県立中央病院 形成外科)	四国がんセンター 研修室	平成23年11月26日	25名
第29回	庄野 佳孝 (松山赤十字病院 形成外科)	えひめ共済会館 4階 末広	平成24年6月23日	34名
第30回	中岡 啓喜 (愛媛大学医学部附属病院 形成外科)	四国がんセンター 新棟3階研修室	平成24年12月1日	26名
第31回	田中 伸二 (HITO病院 形成外科)	四国がんセンター 新棟3階研修室	平成25年6月22日	36名
第32回	河村 進 (四国がんセンター 形成外科)	にぎたつ会館 2階 楓の間	平成25年11月30日	30名
第33回	安井 史明 (住友別子病院 形成外科)	四国がんセンター 新棟3階研修室	平成26年6月21日	32名
第34回	小林 一夫 (愛媛県立中央病院 形成外科)	愛媛県立中央病院 新館カンファレンス会議室	平成26年11月29日	32名
第35回	中岡 啓喜 (愛媛大学医学部附属病院 形成外科)	四国がんセンター 新棟3階研修室	平成27年6月27日	36名
第36回	田中 伸二 (HITO病院 形成外科)	HITO病院 3階 大会議室	平成27年11月21日	27名
第37回	手塚 敬 (松山市民病院 形成外科)	松山市民病院 2階多目的ホール	平成28年6月11日	32名
第38回	河村 進 (四国がんセンター 形成・再建・皮膚腫瘍外科)	四国がんセンター 新棟3階研修室	平成28年12月10日	30名
第39回	小林 一夫 (愛媛県立中央病院 形成外科)	愛媛県立中央病院 3階中会議室①②	平成29年6月24日	36名
第40回	中岡 啓喜 (愛媛大学医学部附属病院 形成外科)	四国がんセンター 本館 研修室	平成29年12月9日	32名
第41回	庄野 佳孝 (松山赤十字病院 形成外科)	松山赤十字病院 北棟4階 多目的ホール	平成30年6月9日	

松山赤十字病院へのアクセス



交通機関のご案内

松山空港より

バス：約40分
道後温泉方面行きにて「日赤前」下車
タクシー：約20分

松山観光港より

バス：約45分
道後温泉方面行きにて「上一万駅前」下車
タクシー：約35分

JR松山駅より

市内電車：約20分
環状線 古町経由城北方面行きにて
「赤十字病院前」下車
タクシー：約15分

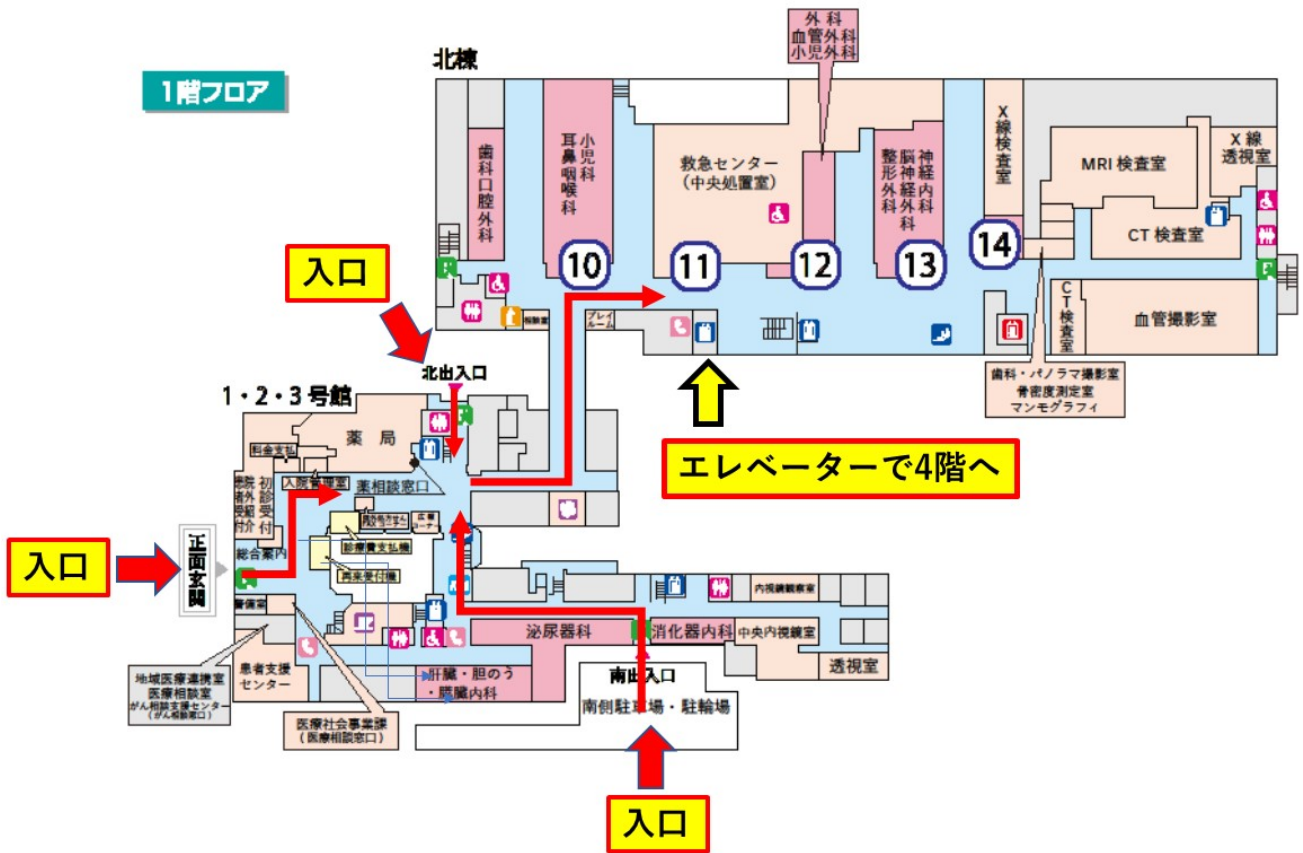
松山市駅より

市内電車：約15分
環状線 大街道経由城北方面行きにて
「赤十字病院前」下車
タクシー：約15分

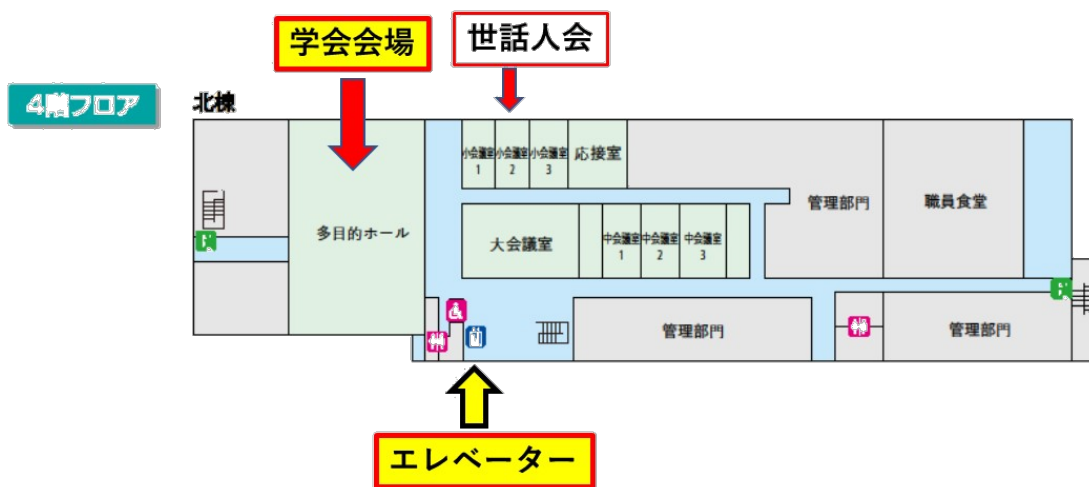
愛媛県松山市文京町1

TEL：089-924-1111

松山赤十字病院 1階フロアガイド



4階フロアガイド



プ ロ グ ラ ム

Section I (17:00~17:40)

座長：HITO病院 戸田 皓大 先生

1. 喉頭摘出後の咽頭皮膚小瘻孔に対して局所皮弁と per fascial areolar tissue(PAT)移植を用いて瘻孔閉鎖に至った1例 (5分)
愛媛大学医学部附属病院 形成外科 三宅 啓介 他
 2. 舌骨下筋皮弁再建を行い術後経過が不良であった2症例 (5分)
四国がんセンター 形成・再建・皮膚腫瘍外科 藤田 悟志 他
 3. 移植空腸壊死後の咽頭・食道皮膚瘻に対し胸肩峰動静脈を移植床血管として再遊離空腸移植術を行った1例 (5分)
静岡がんセンター 再建・形成外科 中川 雅裕 他
 4. 脊椎損傷患者における繰り返す坐骨部褥瘡に対して島状大腿二頭筋皮弁による再建を行った1例 (5分)
愛媛県立中央病院 形成外科 田中 克弥 他
 5. V.A.C.ultra の有用性について (3分)
松山赤十字病院 形成外科 庄野 佳孝 他
- 休憩 (10分)

Section II (17:50~18:30)

座長：住友別子病院 宮本 なつみ 先生

6. 成人女性の腹部腫瘍の検討 (5分)
愛媛県立中央病院 形成外科 尾崎 絵美 他
7. 乳癌術後に生じた異所性乳房外 Paget 病の一例 (3分)
松山赤十字病院 (四国こどもとおとなの医療センター) 形成外科 松村 辰彦
8. 異所性睫毛の1例 (5分)
愛媛大学医学部附属病院 形成外科 木村 千寿 他
9. MD-Codes を使用したヒアルロン酸注入の使用経験 (3分)
HITO 病院 形成外科美容外科 戸田 皓大
10. 糖尿病性足潰瘍の術後に生じたグラム陽性嫌気性球菌感染の一例 (5分)
松山赤十字病院 形成外科 中川 舞 他

休憩 (10分)

総会 (18:40~19:00)

共催： 松山形成外科医会 愛媛形成外科医会

Section I (17:00~17:40)

座長：HITO病院 戸田 皓大 先生

1. 喉頭摘出後の咽頭皮膚小瘻孔に対して局所皮弁と per fascial areolar tissue(PAT)移植を用いて瘻孔閉鎖に至った1例

愛媛大学医学部附属病院 形成外科

○三宅 啓介、中岡 啓喜、森 秀樹、戸澤 麻美、村上 達郎、木村 千寿、泉本 真美子
(5分)

67歳男性。声門癌に対して2017年10月31日に当院耳鼻科で喉頭摘出術および頸部郭清術を施行された。術後咽頭皮膚瘻を来し、耳鼻科で陰圧閉鎖療法や単純縫縮を施行したが閉鎖に至らなかった。縫縮時に瘻孔周囲より腫瘍組織が検出された。2018年2月20日から放射線化学療法が始まり、4月10日に終了した。当科に瘻孔閉鎖依頼があり、4月24日に局所皮弁とPAT移植を用いて瘻孔を閉鎖した。

2. 舌骨下筋皮弁再建を行い術後経過が不良であった2症例

四国がんセンター 形成・再建・皮膚腫瘍外科

○藤田 悟志、河村 進、山下 昌宏
(5分)

舌骨下筋皮弁は上甲状腺動静脈を栄養血管とした有茎皮弁で、1986年にWangらによって最初に報告されてから、口腔内、耳下腺領域、頸部などの再建法として使用されている。当院で、口腔底または喉頭の腫瘍切除後の少組織欠損に対し、舌骨下筋皮弁を用いて再建を行った5例を経験した。3例は術後経過良好であったが、2例は術後に皮弁の血流障害を認めた。術後経過が不良であった症例に対し、考察を含め報告する。

3. 移植空腸壊死後の咽頭・食道皮膚瘻に対し胸肩峰動静脈を移植床血管として再遊離空腸移植術を行った 1 例

静岡がんセンター 再建・形成外科

○中川 雅裕、中尾 淳一、荒木 淳、木内 智喜、青山 昌平、伊藤 智之、藤原 興、赤澤 聡、井上 啓太

(5 分)

71 歳女性。他院にて下咽頭癌で咽喉食摘術・遊離空腸移植術を行った。術後、空腸壊死を来たし頸部感染、縦隔炎となり頸動脈より 3 回の出血があった。初回術後から約 1 年、食道再建目的で当科紹介された。咽頭・食道皮膚瘻に対し、頸部血管や内胸動静脈は血管吻合に使用できないため胸肩峰動静脈を移植床血管として再遊離空腸移植術を行った。術後小瘻孔を生じたが術後 17 日目から経口開始し、6 年間問題なく経過した。

4. 脊椎損傷患者における繰り返す坐骨部褥瘡に対して島状大腿二頭筋皮弁による再建を行った 1 例

愛媛県立中央病院 形成外科

○田中 克弥、中川 浩志、徳永 和代、尾崎 絵美、石野 憲太郎、小林 一夫

(5 分)

脊損患者における坐骨部褥瘡は再発が多く治療に難渋する。今回行った島状大腿二頭筋皮弁による再建では、再発時にも同皮弁を再度用いて手術を行うことが可能なため有用な再建法であり若干の文献的考察を加え報告する。

5. V.A.C.ultra の有用性について

松山赤十字病院 形成外科

○庄野 佳孝、中川 舞

(3分)

症例は51才男性、脊髄損傷(18歳)、下半身麻痺、慢性腎不全で透析中。2004年頃より両側坐骨部褥瘡で数回の手術を施行していた。2017年3月に仙骨部褥瘡を生じて加療していたが、仙骨骨髓炎を生じてきたため、腐骨の搔爬を行い抗菌薬の長期投与を行ったが改善しなかった。骨搔爬や洗浄・外用療法を長期間施行したが変化なく、本年4/19よりV.A.C.ultraを使用し良好な肉芽形成を認めたため、その有用性について報告する。

休憩 10分(17:40~17:50)

Section II (17:50~18:30)

座長：住友別子病院 宮本 なつみ 先生

6. 成人女性の腹部腫瘍の検討

愛媛県立中央病院 形成外科

○尾崎 絵美、中川 浩志、徳永 和代、石野 憲太郎、田中 克弥、小林 一夫

(5分)

腹部腫瘍は様々な原因により生じる。当科では腹部のしこりや膨隆が主訴の28歳、38歳、43歳の女性3例を経験し、それぞれ腫瘍の摘出術を施行したところ、異所性子宮内膜症、腹壁デスマイド、Nuck 管水腫と診断された。成人女性の腹部腫瘍について若干の文献的考察を加えて報告する。

7. 乳癌術後に生じた異所性乳房外 Paget 病の一例

松山赤十字病院（四国こどもとおとなの医療センター） 形成外科

○松村 辰彦

(3分)

症例は54歳、女性。2年前に右乳癌に対して乳房全摘術を施行している。1年前より瘢痕部の皮膚に紅斑を認め、部分生検で Paget 病と診断された。乳房 Paget 病として腫瘍切除を行ったが、病理組織より、異所性乳房外 Paget 病と診断された。異所性乳房外 Paget 病について、若干の文献的考察を加えて報告する。

8. 異所性睫毛の 1 例

愛媛大学医学部附属病院 形成外科

○木村 千寿、戸澤 麻美、泉本 真美子、村上 達郎、三宅 啓介、森 秀樹、中岡 啓喜
(5分)

症例は6カ月女児。出生時より左上眼瞼外側に睫毛様の発毛を認めていた。左上眼瞼に3mm大の皮膚陥凹があり、同部から10本以上の睫毛様の発毛を認めた。結膜を反転すると瞼板外側に陥凹があり、毛を牽引すると陥凹部と一緒に牽引された。触診、MRIで皮下に腫瘤形成は認めなかった。異所性睫毛として毛根を含めて切除した。比較的稀な異所性睫毛の1例を経験したため若干の文献的考察を加え報告する。

9. MD-Codes を使用したヒアルロン酸注入の使用経験

H I T O病院 形成外科美容外科

○戸田 皓大
(3分)

当院美容センターでは、若返り目的にてAllergan社製のジュビダームビスタを使用したヒアルロン酸注入を行っている。この度、MD-Codesを使用した新しい注入方法で施術を行ったヒアルロン酸の使用経験を、若干の文献的考察を含めて、実際の症例とともに提示する。

10. 糖尿病性足潰瘍の術後に生じたグラム陽性嫌気性球菌感染の一例

松山赤十字病院 形成外科

○中川 舞、庄野 佳孝

(5分)

糖尿病における感染症は、悪性新生物、血管障害に次いで死因との関連が報告されている。起炎菌は好気性グラム陽性球菌が多いが、抗菌薬投与歴や血流障害のある患者ではグラム陰性桿菌や嫌気性菌が見られることがある。グラム陽性嫌気性細菌感染症において、グラム陽性嫌気性球菌(GPAC)が最も多く約25%を占める。我々は、糖尿病性足潰瘍の術後に GPAC 感染をきたした一例を経験したため、文献的考察を加えて報告する。

休 憩 (18:30~18:40)

総 会 (18:40~19:00)

1. 次回研修会の日程

2. その他

MEMO