第20回 愛媛形成外科研修会

抄 録 集

日　　時　平成19年12月15日（土）17時30分～

場　　所　独立行政法人国立病院機構　四国がんｾﾝﾀｰ

3階　研修室

（松山市南梅本町甲160　TEL：089-999-1111）

当番世話人　愛媛県立中央病院　形成外科　　小林　一夫

愛媛形成外科研修会

会　期	世　話　人	会　場	日　時	参加者
第1回	河村　進 (四国がんセンター 形成外科)	松山成人病センター	平成10年7月4日	15名
第2回	小林 一夫 (愛媛県立中央病院 形成外科)	愛媛県医師会研修所	平成10年12月5日	17名
第3回	中岡 啓喜 (愛媛大学医学部皮膚科 形成外科診療班)	松山成人病センター	平成11年6月19日	20名
第4回	河村　進 (四国がんセンター 形成外科)	四国がんセンター 会議室	平成11年11月27日	19名
第5回	小林 一夫 (愛媛県立中央病院 形成外科)	四国がんセンター 会議室	平成12年6月24日	17名
第6回	中岡 啓喜 (愛媛大学医学部皮膚科 形成外科診療班)	四国がんセンター 会議室	平成12年12月9日	20名
第7回	河村　進 (四国がんセンター 形成外科)	四国がんセンター 会議室	平成13年6月23日	23名
第8回	小林 一夫 (愛媛県立中央病院 形成外科)	四国がんセンター 会議室	平成13年12月8日	23名
第9回	中岡 啓喜 (愛媛大学医学部皮膚科 形成外科診療班)	四国がんセンター 会議室	平成14年6月8日	27名
第10回	河村　進 (四国がんセンター 形成外科)	四国がんセンター 会議室	平成14年12月14日	27名
第11回	小林 一夫 (愛媛県立中央病院 形成外科)	四国がんセンター 会議室	平成15年6月28日	25名
第12回	中岡 啓喜 (愛媛大学医学部皮膚科 形成外科診療班)	四国がんセンター 会議室	平成15年12月13日	25名
第13回	河村　進 (四国がんセンター 形成外科)	四国がんセンター 会議室	平成16年6月26日	26名
第14回	小林 一夫 (愛媛県立中央病院 形成外科)	四国がんセンター 会議室	平成16年12月4日	29名
第15回	中岡 啓喜 (愛媛大学医学部皮膚科 形成外科診療班)	四国がんセンター 会議室	平成17年6月18日	31名
第16回	河村　進 (四国がんセンター　形成外科)	四国がんセンター 会議室	平成17年12月10日	35名
第17回	小林 一夫 (愛媛県立中央病院 形成外科)	四国がんセンター 研修室	平成18年6月24日	31名
第18回	中岡 啓喜 (愛媛大学医学部皮膚科 形成外科診療班)	四国がんセンター 研修室	平成18年12月9日	26名
第19回	河村　進 (四国がんセンター　形成外科)	四国がんセンター 研修室	平成19年6月16日	37名
第20回	小林 一夫 (愛媛県立中央病院 形成外科)	四国がんセンター 研修室	平成19年12月15日	名

第20回　愛媛形成外科研修会

研修会

1．受付は当日17時00分より会場で行います。
　車でお越しの方は、誠にすみませんが一律 100 円（何時間停めても）の駐車料金がかかります。
2．参加費は1,000円を申し受けます。
3．演者で、まだ研修会会員でない先生は、入会の手続きをお取り下さい。
4．討論時間は、一題あたり5分を予定しております。
5．発表形式は Windows Power Point によるＰＣプレゼンテーションでお願い致します。（当日はＵＳＢメモリーあるいはＰＣ本体をご持参下さい。）

研修会総会

18時35分から会場で行います。
（Section Ⅱの後に行います。）

連絡先
〒790-0024　松山市春日町83
愛媛県立中央病院　形成外科
小林　一夫
TEL 089-947-1111（代表）
FAX 089-943-4136
kobak@silver.plala.or.jp

独立行政法人　国立病院機構

四国がんセンター

愛媛県松山市南梅本町甲 160
（TEL：089-999-1111）

最寄り駅：伊予鉄横河原線　梅本駅下車　徒歩５分
伊予鉄横河原線　牛渕団地前駅下車　徒歩６分

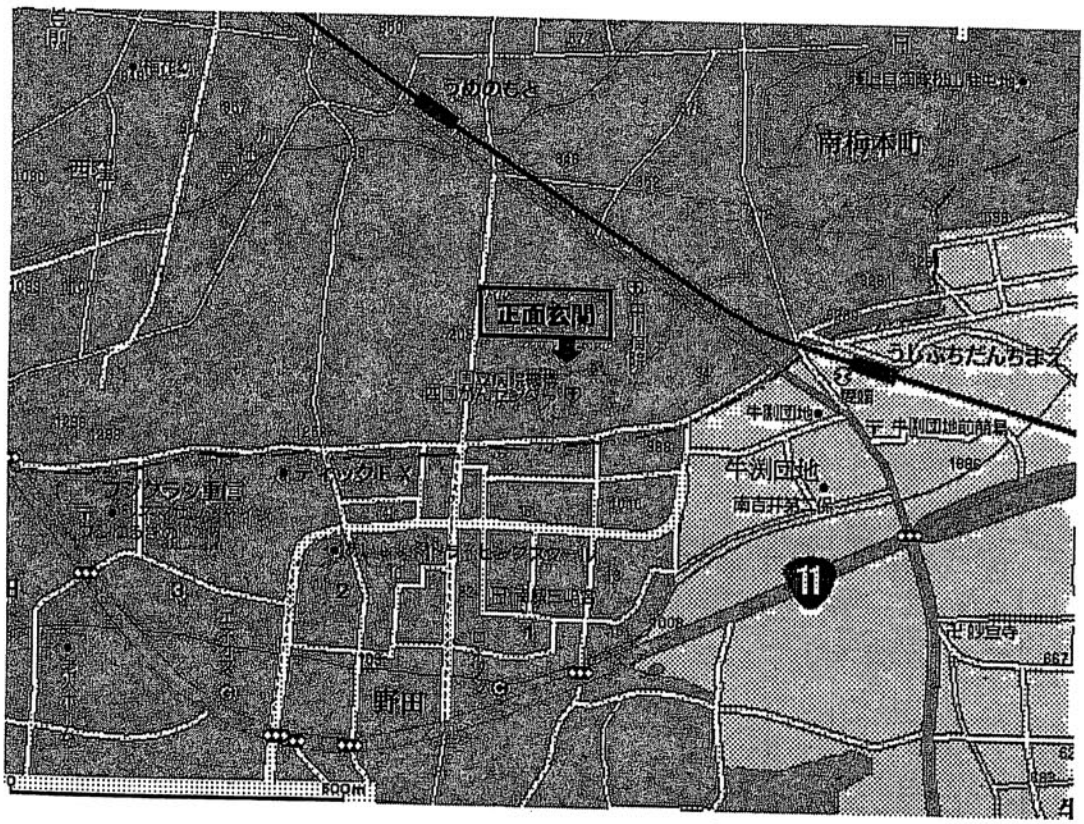

Section Ⅰ（17:30～18:05）　座長　徳永和代

1. 人工膝関節が露出した難治性潰瘍の１例

松山赤十字病院　形成外科
○峯田一秀、庄野佳孝

5分

症例は 79 歳女性、既往に慢性関節リウマチ。人工膝関節再置換・靭帯再建後、創部皮膚壊死を起こし、人工靭帯・関節が露出したため、再建目的で当科紹介された。デブリードマン・人工靭帯抜去後、sural artery flap で再建した。しかし、膝関節の屈曲による圧迫で皮弁が壊死に陥ったため、潰瘍内側より saphenous F.C. flap を作成し、良好な結果を得たので報告する。

2. Superior lateral genu flap により再建した膝窩部潰瘍の経験

愛媛労災病院　形成外科
○木暮倫久、黒住　望

3分

膝窩部は、部位的に外傷などによる損傷を受け難い部位であり、文献的にも膝窩部の再建に関する報告はほとんど見当たらない。今回、われわれは、30 年以上前の放射線治療が原因で生じたと思われる膝窩部の難治性潰瘍に対して、Superior lateral genu flap による再建を行い良好な結果を得たので報告する。

3. 皮膚結核の一例

愛媛県立中央病院　形成外科
○三宅啓介　小林一夫、徳永和代、高橋国宏、黒川季代子
3分

今回我々は皮膚結核の一例を経験したので報告する。症例は 81 歳女性で前胸部の瘻孔に対し摘出術を施行したが再発した。膿の細菌培養は陰性であったが病理組織で皮膚結核を疑い、抗酸菌培養で確定診断した。INH,RFP,EB の 3 剤を開始し、2 カ月で瘻孔は閉鎖した。本邦では他の先進国に比して結核患者は多く、特に高齢者の難治性瘻孔では皮膚結核を鑑別診断に挙げる必要がある.

4.「ホクロ除去 Cream」®使用後に当院を受診した1例

宮本形成外科
○青木恵美、宮本義洋、宮本博子、岩垂鈴香、渡部聡子
3分

14歳、男性。中国より個人輸入した「ホクロ除去 Cream」®外用後に皮膚壊死をきたしたため、3日目に当院を受診した。初診時、外用部位に一致して黒色壊死組織を認め、周囲に発赤を伴っていた。外用後15日で壊死組織は脱落し、陥凹変形を残して上皮化した。色素性母斑に対する民間療法につき、若干の知見を加え報告する。

Section　II（18:05～18:35）　座長 木暮倫久

5. パルス色素レーザー治療を行った潰瘍を伴う肛囲 infantile hemangioma の一例

愛媛大学医学部附属病院皮膚科形成外科診療班 1)
済生会今治第二病院形成外科 2)
○原田雅奈 1)、中岡啓喜 1)、森　秀樹 1)、永松将吾 1)、松本由美子 1)、山下昌宏 1)、大塚 壽 2)

5分

3ヶ月、女児。生後2週間目ころより肛囲に紅斑が出現し、オムツかぶれとして近医で外用治療を行われていたが、同部が徐々に隆起し、出血を伴うようになったため、3ヶ月時に当科を受診した。初診時、肛囲に潰瘍を伴う隆起性赤色局面を認めた。潰瘍を含めて病変全体にパルス色素レーザー照射を行った。2週間置きにレーザー治療を行ったところ、4ヶ月時には潰瘍が拡大したが病変全体はやや扁平化し、5ヶ月時に急速に潰瘍が上皮化した。

6. AVM を疑った proliferating phase infantile hemangioma の一例

愛媛大学医学部附属病院皮膚科形成外科診療班 1)、宮本形成外科 2)
済生会今治第二病院形成外科 3)
○山下昌宏 1)、中岡啓喜 1)、原田雅奈 1)、青木恵美 2)、森　秀樹 1)、永松将吾 1)、松本由美子 1)、大塚　壽 3)

5分

1.5 ヶ月、男児。初診の 2 週間前に上口唇の虫刺され様の皮疹が出現し、急速に増大したため、近医小児科より紹介された。初診時、上口唇に直径 20 ミリの拍動を触知する表面皮膚わずかに紅色調の軟腫瘤を認めた。AVM を疑い、生後 2.5 ヶ月、5 ヶ月時に 1%ポリドカノールによる経皮的穿刺による硬化療法を行った。腫瘤はその後一時的に増大したが、徐々に縮小し、拍動も触知しなくなり、3 歳 2 ヶ月の現在、腫瘤はほぼ消失した。

7. 海外ボランティア活動—形成外科医に求められるもの—

愛媛県立中央病院　形成外科

○小林一夫、徳永和代、高橋国宏、黒川季代子、三宅啓介

5分

インド南部チェンナイ（マドラス）から160Km、ポンディシェリーにある国立病院 Jawaharlal Institute of Postgraduate Medical Education & Research(JIPMER)病院で診療を行なう機会を得た。1週間で、唇裂、口蓋裂、熱傷瘢痕拘縮、遊離皮弁など9例の症例を手術する機会を得たので報告する。

愛媛形成外科研修会総会　（18:35～18:45）

1. 会計報告

2. 次回研修会の日程

3. その他

Section Ⅲ　(18:45～19:15)　座長 青木恵美

8. マイクロ術後のベッド上安静は必要か？ ― 頭頸部再建について ―

静岡県立静岡がんセンター 形成外科
○中川雅裕、成田圭吾、赤澤聡、松村崇、川人龍夫

5分

マイクロサージャリーによる頭頸部再建術後は吻合部血栓予防のため、患者に頸部固定やベッド上安静を強いる施設が多い。しかしベッド上安静により、せん妄、肺炎、褥瘡、深部静脈血栓などの合併症の危険性が高まる。当院では段階的に歩行開始日を早くして、現在では頸部固定は行わず、術後１日目より歩行開始としている。それにより、術後のせん妄発生率が減少した。術後ベッド上安静の必要性を考察する。

9. 高齢者頭頸部癌の3例

愛媛県立中央病院 形成外科
○黒川季代子、小林一夫、徳永和代、高橋国宏、三宅啓介

5分

高齢者頭頸部癌では、全身状態や術後の機能障害の点で治療の選択が困難な場合が多い。当科では、71歳から91歳の高齢者頭頸部癌3例に対し、手術を主体とした治療を行い、延命、QOL の改善を得ることができた。高齢者の悪性腫瘍に対する治療法の選択につき、若干の文献的考察を加え報告する。

10. 胸骨骨髄炎腐骨除去後に大網充填、大胸筋弁で再建した1例

1)四国がんセンター形成外科 1)、同外科 2)
○河村進 1)、鈴木良典 1)、山下素弘 2)、末久弘 2)

5分

症例は25歳男性。右精巣のgerm cell tumorの多発肺転移に対し、胸骨正中切開で両側肺部分切除を行った。術後、創部感染、膿瘍形成し、創培養でMRSAを検出した。胸骨ワイヤー除去、デブリードマンを行ったが、骨髄炎まで進展。胸骨腐骨除去した後、大網充填し、さらに大胸筋弁で再建した。胸骨切除後の再建方法について若干の考察を加えて、症例を供覧する.