

## CDG 各病型の解説

### CDG I 型

	新名称	旧名称	MIM number
1)	PMM2-CDG	CDG1A	(MIM #212065)
2)	MPI-CDG	CDG1B	(MIM #602579)
3)	ALG6-CDG	CDG I C	(MIM #603147)
4)	ALG3-CDG	CDG I D	(MIM #601110)
5)	DPM1-CDG	CDG I E	(MIM #608799)
6)	MPDU1-CDG	CDG I F	(MIM #609180)
7)	ALG12-CDG	CDG I G	(MIM #607143)
8)	ALG8-CDG	CDG IH	(MIM #608104)
9)	ALG2-CDG	CDG I I	(MIM #607906)
1 0)	DPAGT1-CDG	CDG I J	(MIM #608093)
1 1)	ALG1-CDG	CDG I K	(MIM #608540)
1 2)	ALG9-CDG	CDG I L	(MIM #608776)
1 3)	DOLK-CDG	CDG I M	(MIM #610768)
1 4)	RFT1-CDG	CDG I N	(MIM #612015)
1 5)	DPM3-CDG	CDG I O	(MIM #612937)
1 6)	ALG11-CDG	CDG I P	(MIM #613661)
1 7)	SRD5A3-CDG	CDG I Q	(MIM #612379)
1 8)	DDOST-CDG	CDG I R	(MIM #614507)
1 9)	ALG13-CDG	CDG I S	(MIM #300776)
2 0)	PGM1-CDG	CDG I T	(MIM #614921)
2 1)	DPM2-CDG	CDG I U	(MIM #615042)
2 2)	NGLY1-CDG	CDG I V	(MIM #615273)
2 3)	STT3A-CDG	CDG IW	(MIM #615596)
2 4)	STT3B-CDG	CDG IX	(MIM #212066)
2 5)	TUSC3-CDG		(MIM #611093)
2 6)	MAGT1-CDG	CDG1CC	(MIM #301031)
2 7)	SSR 4 -CDG	CDG I Y	(MIM #300934)
2 8)	CAD-CDG	CDG I Z	(MIM #616457)
2 9)	NUS1-CDG	CDG1AA	(MIM #617082)
3 0)	DHDDS-CDG	CDG1BB	(MIM #613861)
3 1)	ALG14-CDG		(MIM #616227, #619031, #619036)

## CDG II型

1)	MGAT2-CDG	CDG II A (MIM #212066)
2)	MOGS-CDG	CDG II B (MIM #606056)
3)	SLC35C1-CDG	CDG II C (MIM #266265)
4)	B4GALT1-CDG	CDG II D (MIM #607091)
5)	COG7-CDG	CDG II E (MIM #608779)
6)	SLC35A1-CDG	CDG II F (MIM #603585)
7)	COG1-CDC	CDG II G (MIM #611209)
8)	COG8-CDG	CDG II H (MIM #611182)
9)	COG5-CDG	CDG II I (MIM #613612)
10)	COG4-CDG	CDG II J (MIM #613489)
11)	TMEM165-CDG	CDG II K (MIM #614727)
12)	COG6-CDG	CDG II L (MIM #614576)
13)	SLC35A2-CDG	CDG II M (MIM #300896)
14)	SLC39A8-CDG	CDG II N (MIM #616721)
15)	CCDC115-CDG	CDG II O (MIM #616828)
16)	TMEM119-CDG	CDG II P (MIM #616829)
17)	COG2-CDG	CDG II Q (MIM #617395)
18)	ATP6AP2-CDG	CDG II R (MIM #301045)
19)	ATP6AP1-CDG	CDG II S (MIM #300972)
20)	GALNT2-CDG	CDG II T (MIM #618885)

## その他の CDG

1 )	ATP6V0A2-CDG ARCL2	(MIM #219200)
2 )	ATP6V1A-CDG	(MIM #617403)
3 )	ST3GAL3	(MIM #611090,#615006)
4 )	MAN1B1-CDG	(MIM #614202)
5 )	PGM3-CDG	(MIM #615816)
6 )	GMPPA-CDG	(MIM #615510)
7 )	GMPPB-CDG	(MIM #615350, #615351, #615352)
8 )	SLC10A7-CDG	(MIM # 618363)
9 )	XYLT1-CDG	(MIM #615777)
1 0 )	CSGALNACT1-CDG	(MIM #618870)
1 1 )	SLC37A4-CDG	(MIM #232220)
1 2 )	FUT8-CDGF1	(MIM #618005)
1 3 )	FCSK-CDGF2	(MIM # 618324)
1 4 )	OGT-CDG	(MIM # 300997)
1 5 )	SLC35A3-CDG	(MIM # 615553)
1 6 )	GFPT1-CDG	(MIM #610542)
1 7 )	GNE-CDG	(MIM #605820, #269921)
1 8 )	B4GALT7-CDG	(MIM # 130070)
1 9 )	NANS-CDG	(MIM #605202)
2 0 )	EXTL3-CDG	(MIM#617425)
2 1 )	GFUS-CDG	
2 2 )	POFUT1-CDG	(MIM # 615327)
2 3 )	VSP13B-CDG	(MIM #216550)

先天性グリコシル化異常症:

## **Congenital Disorders of Glycosylation (CDG) 各論**

大阪母子医療センター遺伝診療科・研究所分子遺伝病研究部門 岡本伸彦

## **CDG I 型**

### **1) PMM2-CDG 旧名称 CDG1A (MIM # 212065)**

病態 : Congenital disorders of glycosylation type Ia (旧名称 CDG 1A) は、phosphomannomutase-2 (PMM2) 遺伝子異常による先天代謝異常である。PMM2 は Man6P を Man1P に変換する酵素である。CDG の中では PMM2-CDG が最も多く、CDG 全体の 60%以上を占める。

Jaeken et al. (1980) が最初に 2 症例を報告した。Matthijs らは PMM2 が責任遺伝子であることを報告した (1997)。常染色体潜性 (劣性) 遺伝による。ヨーロッパでは p.Arg141His 変異が 40% の症例でみられる。p.Phe119Leu は北欧で多い変異である。

血漿内の全シアル酸付加 4 糖グリカンに特徴がみられる。Man3-GlcNAc2、Man4-GlcNAc2、NeuAc-Gal-GlcNAc2 が増加している。

NeuAc-Gal-GlcNAc2/Man3-GlcNAc2 の比は PMM2-CDG ないし MPI-CDG では低くなる。ALG1-CDG ではこの比が高くなる。

症状 : PMM2-CDG の主要な症状としては乳児期からの筋緊張低下、体重増加不良、精神運動発達遅滞、特徴的顔貌がある。てんかん、内斜視など眼科異常、臀部脂肪沈着・乳頭陥没など皮膚症状、心嚢液貯留・心筋症が多い。

新生児期において一部の例で胎児水腫、羊水過多、胎盤浮腫を呈する。罹患胎児を妊娠中の母体の浮腫 (Mirror 症候群) が報告されている。出生体重は一般と差がない。

乳児期の哺乳不良、嘔吐、体重増加不良、重度精神発達遅滞、筋緊張低下 (フロッピーインファント)、腱反射低下、体幹失調、成長障害、**臀部や恥骨上部の脂肪沈着** (生下時より出現し、加齢とともに消失する)、**乳頭陥没 (inverted nipples)**、加齢とともに消失する)、オレンジ皮様の皮膚、**特異顔貌** (目立つ前頭部、アーモンド形の眼、耳介が大きい、薄い上嘴唇、よく発達した下顎、長く細い指など) あり。内斜視、異常眼球運動、網膜色素変性などの眼科的異常を認める。男児では停留精巣がみられる。

非免疫性胎児水腫では PMM2-CDG などの CDG が原因の場合がある。小脳低形成、心筋異常や血小板減少を伴う場合、特に注意が必要である。

心嚢液貯留、肥大型心筋症、不整脈、心不全、心タンポナーデ、先天性心疾患など循環

器系の合併症に注意が必要である。循環器系の合併症は PMM2-CDG の死因となる場合がある。心エコーによる循環器系の評価が必要である。

消化管の合併症として、哺乳栄養障害、下痢を認める。チューブ栄養を要する例も多い。栄養管理は PMM2-CDG の医学管理できわめて重要である。CDG では肝病変を呈するものが多い。肝腫大、肝線維症、胆汁鬱滞、肝硬変などの肝病変を伴う例がある。原因不明の筋緊張低下乳児で AST や ALT が上昇している場合、CDG は要鑑別である。

内斜視、網膜色素変性、眼振、近視などの眼科的異常がある。網膜色素変性症は眼底所見だけでなく、網膜電位図検査が推奨されている。難聴合併例もあり、視聴覚の評価を行う必要がある。

心嚢液貯留、胸水、腹水、皮下浮腫、敗血症性ショックが急激に進行して予後不良の転機を取る例が知られている (extravasation crises)。血清タンパクは急激に低下する。急激に炎症反応が進行する例が存在する (acute inflammatory crises)。

多嚢胞腎、尿細管機能異常など腎泌尿器系にも異常所見を認める。タンパク尿からネフローゼを呈した例もある。

検査所見：肝機能異常、血液凝固因子活性低下（特に第XI因子など。肝機能異常や凝固因子の糖鎖異常による。）、Protein C、Protein S、Antithrombin（以下 AT）の活性低下など、多種類の血清糖タンパク異常、コレステロール低値、コリンエステラーゼ低下、プロラクチン上昇、高インスリン性低血糖、甲状腺機能低下症の例がある。Thyroxine-binding globulin (TBG) の低下は頻度が高い。女児では低ゴナドトロピン性性腺機能低下症で二次性徴が欠如する場合がある。

免疫学的異常、免疫機能低下による易感染性を一部の例で認める。白血球減少、リンパ球減少、低ガンマグロブリン血症などを認める。

頭部 MRI 所見をまとめる。ミエリン合成障害（ミエリンを構成する糖蛋白や各種酵素の異常。）、小脳低形成、小脳虫部低形成、Dandy-Walker variant などの特徴とする。Pontocerebellar atrophy の I 種とも考えられる。CDG の特徴として小脳異常は強調されているが必発ではない。

**脳卒中様発作** (Stroke like episodes : SLE 頭部外傷や熱性疾患の際に生じやすく、回復する) を生じる例がある。血小板の凝集亢進が原因と考えられている。傾眠傾向、昏迷状態、易刺激性、運動麻痺（単麻痺、片麻痺）、嚥下困難、けいれんなどを認める。脳卒中発作に対して少量アスピリンを長期に投与したが、再発を防げなかったという報告がある。特殊な予防方法はない。SLE は成人期以降の発症例は少ない。多くの SLE は完全に回復するが、後遺症を認める例もある。Stroke like episode は脳梗塞とは別の機序で発生するとの考えもある。脳梗塞、脳出血など脳血管系の異常例もある。小児の原因不明の Stroke like episode 症例では CDG を念頭におく必要がある。MELAS との鑑別も必要である。Serrano は SLE について詳細な論文を発表している。

**小脳萎縮** は 95% の症例で認める重要所見である。小脳虫部前葉、小脳半球と虫部の全般

的萎縮（溝の拡大）が PMM2-CDG に特徴的である。小脳異常による症状として、眼球不随意運動、上方注視、輻輳運動、巧緻運動機能低下、失調症状などがみられる。脱髄性ニューロパチーなど末梢神経障害の例もあり、電気生理学的検査を考慮する。PMM2-CDG では小脳失調症状は進行性ではない。加齢とともに改善する例も報告されている。

知的障害を多くの例で認めるが、軽度から重度まで幅が広い。知的障害を認めない例も報告されている。独歩獲得に至らない例が多いが、軽症例は走ることも可能である。明るく、人懐こい性格が共通してみられる。けいれんは比較的少ない。

年齢を経ると、側彎後彎などの脊椎変形、骨量減少、関節過進展、胸郭変形などの整形外科的合併症を認める。末梢神経障害（四肢筋萎縮進行）、二次的な骨格変形（胸椎後彎）が生じ、独歩困難になる。骨塩減少、骨粗鬆症に進展する。60-70 歳の高齢患者も知られており、整形外科的評価は加齢とともに重要性を増す。

原因不明の神経障害（特に小脳異常、大脳白質異常）は全員 CDG I A を鑑別すべきである。軽症例は特別な所見を欠く。

臨床検査データとして肝逸脱酵素上昇、コリンエステラーゼ低値、ATIII 低値は参考になる。

現時点で日本国内では PMM2-CDG が最も多く報告されているが、欧米と比べると少ない。北欧での有病率は 1/20,000 であり、p.R141H 変異は 40%の症例で同定され、保因者は一般人口の 1/60-80 もいる。Vaes らは（2021）変異と表現型の関連について報告した。

治療：対症療法を行う。mannose の補充療法は効果がないといわれているが、Taday らは検査データの改善をみたしと報告している。Man1P 補充療法が研究されている（Hardré et al.）。文献に示すように臨床ガイドラインが作成された(Altassan et al.)。

Witters らは、D-galactose 補充で軽症例が若干の臨床的改善を認めたと報告した。aldolase reductase inhibitor である Epalrestat などのシャペロン療法は PMM2 の活性を上昇させる可能性がある。Ligezka らは、Epalrestat 治療において尿中ソルビトールの測定はトランスフェリンの糖鎖異常の軽減とあわせて治療の指標になると報告した。

Epalrestat（エパルレストアット）は糖尿病性神経障害の治療薬として承認されている。

アセタゾラミドは小脳症状に対して有効例がある。

extravasation crises や acute inflammatory crises は集中治療が必要であるが、予後不良の転機を取ることが少なくない。

## 文献

Jaeken J, van Eijk HG, van der Heul C, et al. Sialic acid-deficient serum and cerebrospinal fluid transferrin in a newly recognized genetic syndrome. Clin Chim Acta. 1984;144:245-247.

Matthijs G, Schollen E, Pardon E, et al. Mutations in PMM2, a phosphomannomutase gene on chromosome 16p13, in carbohydrate-deficient glycoprotein type I syndrome (Jaeken syndrome). *Nat Genet.* 1997;16:88-92. Erratum in: *Nat Genet* 1997;16:316.

Renaud Hardré, Amira Khaled, Alexandra Willemetz, Thierry Dupré, Stuart Moore, Christine Gravier-Pelletier, Yves Le Merrer

Mono, di and tri-mannopyranosyl phosphates as mannose-1-phosphate prodrugs for potential CDG-Ia therapy

*Bioorg Med Chem Lett.* 2007 Jan 1;17(1):152-5. doi: 10.1016/j.bmcl.2006.09.074.

Ruqaiah Altassan, Romain Péanne, Jaak Jaeken et al. International clinical guidelines for the management of phosphomannomutase 2-congenital disorders of glycosylation: Diagnosis, treatment and follow up. *J Inherit Metab Dis.* 2019;42:5–28

Makhamreh MM, Cottingham N, Ferreira CR, Berger S, Al-Kouatly HB.

Nonimmune hydrops fetalis and congenital disorders of glycosylation: A systematic literature review.

*J Inherit Metab Dis.* 2020 Mar;43(2):223-233.

Taday R, Grüneberg M, DuChesne I, Reunert J, Marquardt T.

Dietary mannose supplementation in phosphomannomutase 2 deficiency (PMM2-CDG).

*Orphanet J Rare Dis.* 2020 Sep 22;15(1):258. doi: 10.1186/s13023-020-01528-z.

PMID: 32962735

Taday R, Park JH, Grüneberg M, DuChesne I, Reunert J, Marquardt T.

*Orphanet J Rare Dis.* 2021 Aug 11;16(1):359. doi: 10.1186/s13023-021-01988-x.

Mannose supplementation in PMM2-CDG.

PMID: 34380532

Witters P, Edmondson AC, Lam C, Johnsen C, Patterson MC, Raymond KM, He M, Freeze HH, Morava E.

Spontaneous improvement of carbohydrate-deficient transferrin in PMM2-CDG without mannose observed in CDG natural history study.

*Orphanet J Rare Dis.* 2021 Feb 25;16(1):102. doi: 10.1186/s13023-021-01751-2.

PMID: 33632285

Witters P, Andersson H, Jaeken J, Tseng L, van Karnebeek CDM, Lefeber DJ, Cassiman D, Morava E.

D-galactose supplementation in individuals with PMM2-CDG: results of a multicenter, open label, prospective pilot clinical trial.

Orphanet J Rare Dis. 2021 Mar 20;16(1):138. doi: 10.1186/s13023-020-01609-z.

Ligezka AN, Radenkovic S, Saraswat M, Garapati K, Ranatunga W, Krzysciak W, Yanaihara H, Preston G, Brucker W, McGovern RM, Reid JM, Cassiman D, Muthusamy K, Johnsen C, Mercimek-Andrews S, Larson A, Lam C, Edmondson AC, Ghesquière B, Witters P, Raymond K, Oglesbee D, Pandey A, Perlstein EO, Kozicz T, Morava E.

Sorbitol Is a Severity Biomarker for PMM2-CDG with Therapeutic Implications.

Ann Neurol. 2021 Dec;90(6):887-900. doi: 10.1002/ana.26245. Epub 2021 Oct 26.

PMID: 34652821

Serrano M.

Stroke-Like Episodes in PMM2-CDG: When the Lack of Other Evidence Is the Only Evidence.

Front Pediatr. 2021 Oct 11;9:717864. doi: 10.3389/fped.2021.717864. eCollection 2021.

PMID: 34708008



## 2) MPI-CDG CDG1B (MIM#602579)

病態：phosphomannose isomerase deficiency

Fru6P を Man6P に変換する酵素の異常である。常染色体劣性遺伝による。糖鎖の異常は PMM2-CDG と同様パターンである。*MPI* 遺伝子に変異がみられ、酵素活性が低下している。

症状：神経症状を欠き、肝腫大、肝機能障害（先天性肝線維症）、消化管機能異常を呈する。周期性嘔吐症で発症することがある。難治性下痢、低血糖、高インスリン血症、出血傾向、タンパク喪失型胃腸症、腸管リンパ管拡張、消化管出血を呈する。消化器・栄養関係の症例に含まれる可能性がある。

Protein C、Protein S、AT、FactorIXが低下することがある。血栓症のリスクがある。タンパク喪失型胃腸症により、低アルブミン血症を認める。

血漿 aspartylglucosaminidase (AGA)高値、ICAM1 発現低下は CDG1 型のバイオマーカーであるが、mannose 補充で改善する。

MPI-CDG は知的障害を伴わない特殊な CDG である。消化器系の異常が前面にでる。

治療：mannose 補充療法が有効である。CDG で治療可能な稀なタイプである。mannose 投与により、MPI を介さずに Man6P が合成される。mannose の効果がない例で肝移植の報告がある。しかし、様々な副作用が報告されている。

Girard らは mannose 補充療法の長期効果（平均 14 年）を報告した。治療中に門脈圧亢進、血栓症、腎機能異常を認めた例があった。治療中断で再発がみられた。

### 文献

Niehues, R., Hasilik, M., Alton, G., et al. Carbohydrate-deficient glycoprotein syndrome type Ib: phosphomannose isomerase deficiency and mannose therapy. J. Clin. Invest. 101: 1414-1420, 1998.

Girard M, Douillard C, Debray D, et al.

Long term outcome of MPI-CDG patients on D-mannose therapy.

J Inherit Metab Dis. 2020 Nov;43(6):1360-1369. doi: 10.1002/jimd.12289

### 3) ALG6-CDG CDG I C (MIM#603147)

病態：Dolichyl-P-Glc : Man(9)GlcNAc(2)-PP-dolichyl-glucosyltransferase の異常である。Man(9)GlcNAc(2)-PP-Dol に、dolichyl phosphate glucose (Dol-P-Glc) を付加する酵素をコードする *ALG6* 遺伝子異常である。常染色体劣性遺伝である。

Glc の付加した脂質中間体が不足する

Man9GlcNAc2-P-P-dolichol が培養線維芽細胞で増加している。

臨床像：精神運動発達遅滞が主な症状である。CDG I A と臨床的に類似するが、やや軽症の傾向がある。顔貌は特徴的で、耳介低位、眼間開離、巨舌などを認める例がある。乳児期発症の内斜視、上眼瞼の反復性浮腫、反復性感染症、筋緊張低下、てんかん（90%以上で合併し、一部難治性）、運動失調、網膜色素変性などを呈する。短指や指節骨欠損などの骨格異常例もある。

ALG6-CDG は骨異形成を伴うことが特徴である。自閉症、うつ症状などの周期的な行動上の変化が問題となる。

MRI で大脳、小脳萎縮を認める。脳梁欠損の例がある。PMM2 のような小脳低形成は認めない。神経伝導速度は正常である。血液凝固系異常があり、AT や Factor X I 低下を認める。タンパク漏出性胃腸症、敗血症、けいれんが死因となる場合がある。

CDG の中では比較的報告例が多い。国内でも Ichikawa らの報告例がある。

#### 文献

Imbach, T., Burda, P., Kuhnert, P., et al. A mutation in the human ortholog of the *Saccharomyces cerevisiae* ALG6 gene causes carbohydrate-deficient glycoprotein syndrome type-Ic. *Proc. Nat. Acad. Sci.* 96: 6982-6987, 1999.

Imbach T, Grünewald S, Schenk B, Burda P, Schollen E, Wevers RA, Jaeken J, de Klerk JB, Berger EG, Matthijs G, Aebi M, Hennot T.

Multi-allelic origin of congenital disorder of glycosylation (CDG)-Ic.

*Hum Genet.* 2000 May;106(5):538-45. doi: 10.1007/s004390000293.

Ichikawa K, Kadoya M, Wada Y, Okamoto N.

Congenital disorder of glycosylation type Ic: report of a Japanese case.

*Brain Dev.* 2013 Jun;35(6):586-9. doi: 10.1016/j.braindev.2012.09.003.

Dercksen M, Crutchley AC, Honey EM, Lippert MM, Matthijs G, Mienie LJ, Schuman HC, Vorster BC, Jaeken J.

ALG6-CDG in South Africa: Genotype-Phenotype Description of Five Novel Patients.  
JIMD Rep. 2013;8:17-23. doi: 10.1007/8904\_2012\_150.

Morava E, Tiemes V, Thiel C, et al. ALG6-CDG: a recognizable phenotype with epilepsy, proximal muscle weakness, ataxia and behavioral and limb anomalies.  
J Inherit Metab Dis. 2016 ; 39:713-723.

#### 4) ALG3-CDG CDG I D (MIM#601110)

病態 : Dolichyl-P-Man : Man(5)GlcNAc(2)-PP-dolichyl-mannosyltransferase

Man(5)GlcNAc(2)-PP-dolichol に dolichyl-phosphate mannose (DPM) から Mannose を転移する酵素の異常である。

臨床像 : 精神運動発達遅滞 (発達は早期に停止)、筋緊張低下、反射消失、網膜色素変性、小頭症、耳介異常、虹彩 coloboma、軟口蓋裂 (高口蓋)、視神経萎縮、痙性四肢麻痺、点頭てんかん、不随意運動、小脳低形成、脳梁低形成などを呈する。肝機能障害はない。

脳波は burst-suppression pattern ないし hypsarrhythmia が多い。

Disialotransferrin は増えるが、asialotransferrin はわずかである。

#### 文献

Korner, C., Knauer, R., Stephani, U., et al. Carbohydrate deficient glycoprotein syndrome type IV: deficiency of dolichyl-P-Man:Man(5)GlcNAc(2)-PP-dolichyl mannosyltransferase. EMBO J. 18: 6816-6822, 1999.

Denecke J, Kranz C, Kemming D, Koch HG, Marquardt T.

An activated 5' cryptic splice site in the human ALG3 gene generates a premature termination codon insensitive to nonsense-mediated mRNA decay in a new case of congenital disorder of glycosylation type Id (CDG-Id).

Hum Mutat. 2004 May;23(5):477-86. doi: 10.1002/humu.20026.

Kranz C, Sun L, Eklund EA, Krasnewich D, Casey JR, Freeze HH.

CDG-Id in two siblings with partially different phenotypes.

Am J Med Genet A. 2007 Jul 1;143A(13):1414-20. doi: 10.1002/ajmg.a.31796.

Rimella-Le-Huu A, Henry H, Kern I, Hanquinet S, Roulet-Perez E, Newman CJ, Superti-Furga A, Bonafé L, Ballhausen D.

Congenital disorder of glycosylation type Id (CDG Id): phenotypic, biochemical and molecular characterization of a new patient.

J Inherit Metab Dis. 2008 Dec;31 Suppl 2:S381-6. doi: 10.1007/s10545-008-0959-x.

Riess S, Reddiough DS, Howell KB, Dagia C, Jaeken J, Matthijs G, Yapfite-Lee J.

ALG3-CDG (CDG-Id): clinical, biochemical and molecular findings in two siblings.

Mol Genet Metab. 2013 Sep-Oct;110(1-2):170-5. doi: 10.1016/j.ymgme.2013.05.020

Bian Y, Qiao C, Zheng S, Qiu H, Li H, Zhang Z, Yin S, Jiang H, Li-Ling J, Liu C, Lyu Y.  
ALG3-CDG: lethal phenotype and novel variants in Chinese siblings.  
J Hum Genet. 2020 Dec;65(12):1129-1134. doi: 10.1038/s10038-020-0798-7.

Paketcı C, Edem P, Hiz S, Sonmezler E, Soydemir D, Sarıkaya Uzan G, Oktay Y, O'Heir E, Beltran S, Laurie S, Töpf A, Lochmuller H, Horvath R, Yis U.  
Successful treatment of intractable epilepsy with ketogenic diet therapy in twins with ALG3-CDG.  
Brain Dev. 2020 Aug;42(7):539-545. doi: 10.1016/j.braindev.2020.04.008.

Vaes L, Rymen D, Cassiman D, Ligezka A, Vanhoutvin N, Quelhas D, Morava E, Witters P.  
Genotype-Phenotype Correlations in PMM2-CDG.  
Genes (Basel). 2021 Oct 21;12(11):1658. doi: 10.3390/genes12111658.  
PMID: 34828263

## 5) DPM1-CDG CDG I E (MIM#608799)

病態： DPM1: dolichol-phosphate-mannose synthase-1

*DPM1* 遺伝子は dolichol-phosphate-mannose synthase をコードする。この酵素は dolichol-phosphate-mannose (Dol-P-Man)を GDP-mannose と dolichol-phosphate から合成する。DPM2 と DPM3 も小胞体膜に存在して複合体を安定化させる。Dol-P-Man は様々なグリコシル化過程において mannose の供給源となる。

DPM2 は CDG I U の責任遺伝子である。**Dystroglycanopathy** を呈する。

DPM3 遺伝子変異は Muscular dystrophy-dystroglycanopathy (limb-girdle), type C, 15 の原因遺伝子である。このように DPM の 3 遺伝子は筋疾患と関連する。

臨床像：精神運動発達遅滞、小頭症（生下時は正常）、筋力低下、嚥下困難、難治性てんかん（多棘波、高度脳波異常）、皮質盲、末梢神経障害、間歇的逸脱酵素上昇（GOT、GPT、CK）、Factor X I 低下 ATIII低下。眼瞼毛細血管拡張、後頭部と仙骨部の血管腫を認めた。29 週出生の例では、胎児水腫、呼吸窮迫、無呼吸、PDA、顔貌異常（眼間開離、高口蓋、後頭扁平、鼻根部平低）、四肢特に上肢短縮（軽度）、爪異形成を伴う小さな手、膝関節拘縮、外陰部低形成などの多彩な所見を認める。

筋ジストロフィー様所見例あり。DPM1 は  $\alpha$ -dystroglycan の O-mannosylation にも影響するためと考えられる。MRI で大脳白質、小脳橋異常、歯状核異常を認める。

Disialotransferrin は増えるが、asialotransferrin はほとんど認めない。

### 文献

Kim, S., Westphal, V., Srikrishna, G., et al. Dolichol phosphate mannose synthase (DPM1) mutations define congenital disorder of glycosylation Ie (CDG-Ie). J. Clin. Invest. 105: 191-198, 2000.

Dancourt J, Vuillaumier-Barrot S, de Baulny HO, Sfaello I, Barnier A, le Bizec C, Dupre T, Durand G, Seta N, Moore SE. A new intronic mutation in the DPM1 gene is associated with a milder form of CDG Ie in two French siblings. Pediatr Res. 2006 Jun;59(6):835-9. doi: 10.1203/01.pdr.0000219430.52532.8e.

Yang AC, Ng BG, Moore SA, Rush J, Waechter CJ, Raymond KM, Willer T, Campbell KP, Freeze HH, Mehta L. Congenital disorder of glycosylation due to DPM1 mutations presenting with dystroglycanopathy-type congenital muscular dystrophy. Mol Genet Metab. 2013 Nov;110(3):345-351. doi: 10.1016/j.ymgme.2013.06.016.

## 6) MPDU1-CDG CDG I F (MIM#609180)

### *Mannose-P-Dolichol Utilization defect 1*

#### MPDU1

病態：dolichol-phosphate-mannose (DPM) は N 型糖鎖グリコシル化にも O 型糖鎖グリコシル化にも必要な mannose の供給源である。DOLK-CDG, DPM1-CDG, DPM2-CDG, DPM3-CDG は DPM 生合成過程の異常による疾患であり CDGI 型の異常とあわせ、 $\alpha$ -dystroglycan ( $\alpha$ DG) の O-mannosylation も減少する。そのため、CDG 1 型の異常と muscular dystrophy-dystroglycanopathy を呈する。

Mannose-phosphate-dolichol utilization defect 1 (MPDU1) は DPM と dolichol-phosphate-glucose (DPG) を細胞質側から小胞体の内側に反転させる機能の障害である、

脂質中間体への mannose 器質の利用障害がみられる。

臨床像：筋緊張低下、関節拘縮、眼振、固視不良、斜視、amaurosis、精神運動発達遅滞、難治性てんかん、全般性脳萎縮、低身長、皮膚乾燥、角化亢進（魚鱗癬）、紅皮症などを呈する。てんかん、精神運動発達遅滞、皮膚異常が 3 主徴である。

#### 文献

Schenk, B., Imbach, T., Frank, C. G., et al. MPDU1 mutations underlie a novel human congenital disorder of glycosylation, designated type If. J. Clin. Invest. 108: 1687-1695, 2001.

Thiel C, Wortmann S, Riedhammer K, Alhaddad B, Mayatepek E, Prokisch H, Distelmaier F.

Severe ichthyosis in MPDU1-CDG.

J Inherit Metab Dis. 2018 Nov;41(6):1293-1294. doi: 10.1007/s10545-018-0189-9.

van Tol W, Ashikov A, Korsch E, Abu Bakar N, Willemsen MA, Thiel C, Lefeber DJ.

A mutation in mannose-phosphate-dolichol utilization defect 1 reveals clinical symptoms of congenital disorders of glycosylation type I and dystroglycanopathy.

JIMD Rep. 2019 Sep 30;50(1):31-39. doi: 10.1002/jmd2.12060.

## 7) ALG12-CDG CDG I G (MIM#607143)

病態：dolichyl-P-Man：Man (7) GlcNAc (2) -PP-dolichyl-alpha-6-mannosyltransferase  
ALG12 は 8 番目の Man を付加する酵素である。常染色体潜性（劣性）遺伝による。

臨床像：精神運動発達遅滞、新生児低血糖、乳児期の哺乳障害、体重増加不良、筋緊張低下、小頭症、顔貌異常(目立つ前頭部、大耳介、三角頭蓋、内眼角贅皮)、乳頭陥没、内反足、けいれん、反復性の気道感染症などを認める。

四肢短縮を伴う骨異形成症、外性器異常（小陰茎、停留精巣）、心筋症、低ガンマグロブリン血症とそれにとまなう免疫異常、感染症反復の報告もある。

国内でも Hiraide らの報告がある。

### 文献

Chantret, I., Dupre, T., Delenda, C., et al. Congenital disorders of glycosylation type Ig is defined by a deficiency in dolichyl-P-mannose:Man-7-GlcNAc2-PP-dolichyl mannosyltransferase. *J. Biol. Chem.* 277: 25815-25822, 2002.

Kranz C1, Basinger AA, Gücsavaş-Calikoğlu M, et al. Expanding spectrum of congenital disorder of glycosylation Ig (CDG-Ig): sibs with a unique skeletal dysplasia, hypogammaglobulinemia, cardiomyopathy, genital malformations, and early lethality. *Am J Med Genet A.* 2007;143A:1371-8.

Tahata S, Gunderson L, Lanpher B, Morava E.

Complex phenotypes in ALG12-congenital disorder of glycosylation (ALG12-CDG): Case series and review of the literature.

*Mol Genet Metab.* 2019;128:409-414.

Sturiale L, Bianca S, Garozzo D, Terracciano A, Agolini E, Messina A, Palmigiano A, Esposito F, Barone C, Novelli A, Fiumara A, Jaeken J, Barone R.

ALG12-CDG: novel glycophenotype insights endorse the molecular defect.

*Glycoconj J.* 2019;36:461-472.

Hiraide T, Wada Y, Matsubayashi T, Kadoya M, Masunaga Y, Ohkubo Y, Nakashima M, Okamoto N, Ogata T, Saitsu H.

Novel ALG12 variants and hydronephrosis in siblings with impaired N-glycosylation.

*Brain Dev.* 2021 Oct;43(9):945-951. doi: 10.1016/j.braindev.2021.05.013. Epub 2021 Jun3. PMID: 34092405



## 8) ALG8-CDG CDG IH (MIM#608104) ALG8-CDG

病態: dolichyl-P-Glc: Glc(1)Man (9) GlcNAc (2) -PP-dolichyl-alpha-3-glucosyltransferase の異常である。Glc(1)Man (9) GlcNAc (2) -PP-dolichyl に対して、dolichyl-P-Glc からグルコースを転移する酵素の異常である。ALG8 遺伝子がこの酵素をコードする。常染色体劣性遺伝である。

臨床像: 子宮内発育遅延、生後の体重増加不良、胎動微弱、タンパク漏出性腸症と重症下痢、浮腫と腹水、重度低タンパク血症、血液凝固異常 (Factor XI、protein C、ATIII 低下)、顔貌正常、肝腫大、白内障、皺が目立つ皮膚などが特徴である。

頭部 MRI 異常、精神運動発達遅滞、筋緊張低下 (特に近位筋)、失調、けいれん (一部難治性) などの神経学的異常を伴う。当初、重症で早期死亡例の報告があったが、軽症例も報告されている。

### 文献

Chantret, I., Dancourt, J., Dupre, T., et al. A deficiency in dolichyl-P-glucose:Glc-1-Man-9-GlcNAc2-PP-dolichyl alpha-3-glucosyltransferase defines a new subtype of congenital disorders of glycosylation. J. Biol. Chem. 278: 9962-9971, 2003.

Höck M, Wegleiter K, Ralser E, et al. ALG8-CDG: novel patients and review of the literature. Orphanet J Rare Dis. 2015 Jun 12;10:73. doi: 10.1186/s13023-015-0289-7.

Kouwenberg D, Gardeitchik T, Mohamed M, Lefeber DJ, Morava E.

Wrinkled skin and fat pads in patients with ALG8-CDG: revisiting skin manifestations in congenital disorders of glycosylation.

Pediatr Dermatol. 2014 Jan-Feb;31(1):e1-5. doi: 10.1111/pde.12233.

Vuillaumier-Barrot S, Schiff M, Mattioli F, et al. Wide clinical spectrum in ALG8-CDG: clues from molecular findings suggest an explanation for a milder phenotype in the first-described patient. Pediatr Res. 2019;85:384-389.

### 9) ALG2-CDG CDG I I (MIM #607906)

病態 : *ALG2* は GDP-Man : Man(1)GlcNAc(2)-PP-dolichol mannosyltransferase をコードする遺伝子である。

この酵素は Man(1)GlcNAc(2)-PP-dolichol に対して GDP-Man から、Man を転移させる。常染色体潜性（劣性）遺伝である。

臨床像 : 虹彩 coloboma、白内障、重度精神運動発達遅滞、けいれん（点頭てんかん）、髄鞘化障害（MRI で白質減少）、軽度肝腫大、Factor X I 活性低下などを認める。

神経筋接合部のアセチルコリン受容体では糖タンパクが重要な成分であるため、ALG2-CDG、ALG14-CDG、DAPGT1-CDG、GFPT-CDG などは先天性筋無力症を呈する。先天的な胎児無動症、関節拘縮症の場合から成人発症の例まで多彩である。

Thiel, C., Schwarz, M., Peng, J. et al. A new type of congenital disorders of glycosylation (CDG-Ii) provides new insights into the early steps of dolichol-linked oligosaccharide biosynthesis. J. Biol. Chem. 278: 22498-22505, 2003.

Novel pathogenic ALG2 mutation causing congenital myasthenic syndrome: A case report.

Ehrstedt C, Liu WW, Frykholm C, Beeson D, Punga AR.

Neuromuscul Disord. 2022 Jan;32(1):80-83. doi: 10.1016/j.nmd.2021.11.012. Epub 2021 Nov 27.

PMID: 34980536

## 10) DPAGT1-CDG CDG I J (MIM#608093)

病態: *DPAGT1* 遺伝子は UDP-GlcNAc:dolichyl-phosphate GlcNAc phosphotransferase をコードする遺伝子である。N 結合型糖鎖合成 (Dolichol cycle) の最初の段階に作用する。ドリコールリン酸に UDP-GlcNAc から GlcNAc を転移する酵素の異常である。

臨床像: 重度精神運動発達遅滞、重度筋緊張低下、点頭てんかん (難治性てんかん)、小頭症、高口蓋、小顎、外斜視、第 5 指内彎、手掌単一屈曲線、大腿皮膚 dimples MRI で異常ないが、PET で代謝低下領域多発がみられた。

重度のてんかん脳症から予後不良の経過をとる場合もある。

筋緊張低下を呈して、**先天性筋無力症症候群**として認識される場合がある。DPAGT1 はアセチルコリン受容体のサブユニットのグリコシル化に重要なためである。筋生検で管状構造の集積を認める。治療はコリンエステラーゼ阻害剤が有効である。

なお、ALG2-CDG、ALG14-CDG も筋無力症様の症状を認める。

### 文献

Wu, X., Rush, J. S., Karaoglu, D., et al. Deficiency of UDP-GlcNAc:dolichol phosphate N-acetylglucosamine-1 phosphate transferase (DPAGT1) causes a novel congenital disorder of glycosylation type Ij. Hum. Mutat. 22: 144-150, 2003.

Selcen D, Shen XM, Brengman J, et al. DPAGT1 myasthenia and myopathy: genetic, phenotypic, and expression studies. Neurology. 82:1822-1830, 2014

Yuste-Checa P, Vega AI, Martín-Higueras C, Medrano C, Gámez A, Desviat LR, Ugarte M, Pérez-Cerdá C, Pérez B.

DPAGT1-CDG: Functional analysis of disease-causing pathogenic mutations and role of endoplasmic reticulum stress.

PLoS One. 2017 Jun 29;12(6):e0179456. doi: 10.1371/journal.pone.0179456. eCollection 2017.

## 1 1) ALG1-CDG CDG I K (MIM #608540)

病態： *$\beta$ -1,4-mannosyltransferase*

GDP-Man:GlcNAc2-PP-dolichol mannosyltransferase

GlcNAc2-PP-dolichol mannosyltransferase に GDP-Man からマンノースを転移する酵素の異常である。常染色体劣性遺伝である。

血漿内の全シアル酸付加 4 糖グリカンの増加が特徴である。NeuAc-Gal-GlcNAc2 という構造の 4 糖は ALG1 の biomarker である。質量分析により血清ないし血漿で測定できる。

Man3-GlcNAc2、Man4-GlcNAc2 も増加している。

NeuAc-Gal-GlcNAc2/ Man3-GlcNAc2 の比は ALG1-CDG では高くなる。PMM2-CDG ないし MPI-CDG ではこの比が低くなる。

臨床像：精神運動発達遅滞、筋緊張低下、早期発症てんかん、小頭症、大脳萎縮などの MRI 異常などの神経学的異常が多い。単に精神運動発達遅滞のみの例がある。重症例では胎児水腫・肝脾腫例あり、早期死亡例もある。斜視、眼振、視神経萎縮などの眼科異常、顔貌異常（大泉門拡大、眼間開離、小顎）てんかん（多焦点性てんかん性放電）、性腺機能低下、関節拘縮、腱反射消失、心筋症、小頭症、性腺機能低下など。血液凝固異常(血栓傾向)、ネフローゼ合併、B cell 著減、IgG 欠損例あり。消化管異常の例もある。

最近報告例が増加し、欧米では PMM2-CDG の次に SRD5A3-CDG と並んで頻度が高い。

Pseudogene が多く、遺伝子診断は困難である。

Schwarz, M., Thiel, C., Lubbehusen, J., et al. Deficiency of GDP-Man:GlcNAc2-PP-dolichol mannosyltransferase causes congenital disorder of glycosylation type Ik.

Am. J. Hum. Genet. 74: 472-481, 2004.

Ng BG, Shiryayev SA, Rymen D, et al. ALG1-CDG: Clinical and Molecular Characterization of 39 Unreported Patients.

Hum Mutat. 2016;37:653-60.

Zhang W, James PM, Ng BG, Li X, Xia B, Rong J, Asif G, Raymond K, Jones MA, Hegde M, Ju T, Cummings RD, Clarkson K, Wood T, Boerkoel CF, Freeze HH, He M.

A Novel N-Tetrasaccharide in Patients with Congenital Disorders of Glycosylation, Including Asparagine-Linked Glycosylation Protein 1, Phosphomannomutase 2, and Mannose Phosphate Isomerase Deficiencies.

Clin Chem. 2016 Jan;62(1):208-17. doi: 10.1373/clinchem.2015.243279. Epub 2015 Oct 1.

Bengtson P, Ng BG, Jaeken J, Matthijs G, Freeze HH, Eklund EA.

Serum transferrin carrying the xeno-tetrasaccharide NeuAc-Gal-GlcNAc2 is a biomarker of ALG1-CDG.

J Inherit Metab Dis. 2016 Jan;39(1):107-14. doi: 10.1007/s10545-015-9884-y.

## 1 2) ALG9-CDG CDG I L (MIM#608776)

病態：ALG9 遺伝子異常による。

dolichyl-P-mannose:Man (6) GlcNAc (2) -PP-dolichyl-alpha-6-mannosyltransferase  
dolichyl-P-mannose:Man (8) GlcNAc (2) -PP-dolichyl-alpha-6-mannosyltransferase  
ALG9

脂質中間体に 7 番目および 9 番目の Man を付加する酵素の異常

臨床像：精神運動発達遅滞、重度小頭症、筋緊張低下、けいれん、肝腫大、気管支喘息  
大脳萎縮、髄鞘化遅延、腎嚢胞などが報告されている。

骨異形成を伴う例がある。Gillessen-Kaesbach-Nishimura 骨異形成症は *ALG9* 異常症である。

### 文献

Frank, C. G., Grubenmann, C. E., Eyaid, W., et al.

Identification and functional analysis of a defect in the human ALG9 gene: definition of congenital disorder of glycosylation type IL. *Am. J. Hum. Genet.* 75: 146-150, 2004.

Weinstein M, Schollen E, Matthijs G, Neupert C, Hennet T, Grubenmann CE, Frank CG, Aebi M, Clarke JT, Griffiths A, Seargeant L, Poplawski N.

CDG-IL: an infant with a novel mutation in the ALG9 gene and additional phenotypic features.

*Am J Med Genet A.* 2005 Jul 15;136(2):194-7. doi: 10.1002/ajmg.a.30851.

AlSubhi S, AlHashem A, AlAzami A, Tlili K, AlShahwan S, Lefeber D, Alkuraya FS, Tabarki B.

Further Delineation of the ALG9-CDG Phenotype.

*JIMD Rep.* 2016;27:107-12. doi: 10.1007/8904\_2015\_504.

Tham E, Eklund EA, Hammarsjö A, Bengtson P, Geiberger S, Lagerstedt-Robinson K, Malmgren H, Nilsson D, Grigelionis G, Conner P, Lindgren P, Lindstrand A, Wedell A, Albåge M, Zielinska K, Nordgren A, Papadogiannakis N, Nishimura G, Grigelioniene G. A novel phenotype in N-glycosylation disorders: Gillessen-Kaesbach-Nishimura skeletal dysplasia due to pathogenic variants in ALG9.

*Eur J Hum Genet.* 2016 Feb;24(2):198-207. doi: 10.1038/ejhg.2015.91.

Davis K, Webster D, Smith C, et al. ALG9-CDG: New clinical case and review of the literature. *Mol Genet Metab Rep*. 2017;13:55-63.

### 1 3) DOLK-CDG CDG I M (MIM #610768)

病態 : DOLK : dolichol kinase deficiency

DOLK は Dolichol をリン酸化して、Dolichol-phosphate (Dol-P) を合成する。Dol-P は Dolichol cycle に入り、糖転移酵素が順に作用して N 結合型糖鎖が成長していく。

臨床所見 : 筋緊張低下、皮膚角化亢進、魚鱗癬、てんかん、重症で早期に死亡する。拡張型心筋症例あり。点頭てんかんなど難治性てんかん例もある。

Lefeber らは拡張型心筋症で DOLK 異常を同定した。Rush らは心筋症を合併して早期に死亡した例を報告した。

Komlosi ら (2021) は新生児致死性の魚鱗癬症例を報告した。

#### 文献

Kranz, C., Jungeblut, C., Denecke, J., et al. A defect in dolichol phosphate biosynthesis causes a new inherited disorder with death in early infancy. *Am. J. Hum. Genet.* 80: 433-440, 2007.

Lefeber DJ, de Brouwer AP, Morava E, Riemersma M, Schuurs-Hoeijmakers JH, Absmanner B, Verrijp K, van den Akker WM, Huijben K, Steenbergen G, van Reeuwijk J, Jozwiak A, Zucker N, Lorber A, Lammens M, Knopf C, van Bokhoven H, Grünewald S, Lehle L, Kapusta L, Mandel H, Wevers RA.

Autosomal recessive dilated cardiomyopathy due to DOLK mutations results from abnormal dystroglycan O-mannosylation.

*PLoS Genet.* 2011 Dec;7(12):e1002427. doi: 10.1371/journal.pgen.1002427.

.

Helander A, Stödberg T, Jaeken J, Matthijs G, Eriksson M, Eggertsen G.

Dolichol kinase deficiency (DOLK-CDG) with a purely neurological presentation caused by a novel mutation

*Mol Genet Metab.* 2013 Nov;110(3):342-4. doi: 10.1016/j.ymgme.2013.07.002.

Lieu MT, Ng BG, Rush JS, Wood T, Basehore MJ, Hegde M, Chang RC, Abdenur JE, Freeze HH, Wang RY.

Severe, fatal multisystem manifestations in a patient with dolichol kinase-congenital disorder of glycosylation.

*Mol Genet Metab.* 2013 Dec;110(4):484-9. doi: 10.1016/j.ymgme.2013.09.016.



Rush ET, Baker CV, Rizzo WB.

Dolichol kinase deficiency (DOLK-CDG): Two new cases and expansion of phenotype.  
Am J Med Genet A. 2017 Sep;173(9):2428-2434. doi: 10.1002/ajmg.a.38287.

Komlosi K, Claris O, Collardeau-Frachon S, Kopp J, Hausser I, Mazereeuw-Hautier J, Jonca N, Zimmer AD, Sanlaville D, Fischer J.

Fatal Neonatal DOLK-CDG as a Rare Form of Syndromic Ichthyosis.

Front Genet. 2021 Dec 8;12:719624. doi: 10.3389/fgene.2021.719624. eCollection 2021.  
PMID: 34956305

#### 1 4) RFT1-CDG CDG I N (MIM #612015)

病態：*RFT1* 遺伝子の異常による。RFT1 は Man(5)GlcNAc (2)- dolichylpyrophosphate (PP-Dol)までできた糖鎖を小胞体の外側（細胞質）から小胞体の内側に反転させる酵素（flippase enzyme）である。

臨床像：重度知的障害、成長障害、筋緊張低下、肝腫大、けいれん、血液凝固異常、血栓傾向、特異顔貌、視聴覚障害。特に感音難聴の合併例が多い。

重症例は新生児期に呼吸障害で死亡する。

#### 文献

Haeuptle, M. A., Pujol, F. M., Neupert, C., et al. Human RFT1 deficiency leads to a disorder of N-linked glycosylation. *Am. J. Hum. Genet.* 82: 600-606, 2008.

Wendy V, Micha A. Haeuptle, Bobby G. Ng et al. RFT1 Deficiency in Three Novel CDG Patients. *Hum Mutat.* 2009 ; 30: . doi:10.1002/humu.21085.

Jaeken J, Vleugels W, Régál L, Corchia C, Goemans N, Haeuptle MA, Foulquier F, Hennot T, Matthijs G, Dionisi-Vici C.

RFT1-CDG: deafness as a novel feature of congenital disorders of glycosylation.

*J Inherit Metab Dis.* 2009 Dec;32 Suppl 1:S335-8. doi: 10.1007/s10545-009-1297-3.

Ondruskova N, Vesela K, Hansikova H, Magner M, Zeman J, Honzik T.

RFT1-CDG in adult siblings with novel mutations.

*Mol Genet Metab.* 2012 Dec;107(4):760-2. doi: 10.1016/j.ymgme.2012.10.002.

Aeby A, Prigogine C, Vilain C, Malfilatre G, Jaeken J, Lederer D, Van Bogaert P.

RFT1-congenital disorder of glycosylation (CDG) syndrome: a cause of early-onset severe epilepsy.

*Epileptic Disord.* 2016 Mar;18(1):92-6. doi: 10.1684/epd.2016.0802.

Abiramalatha T, Arunachal G, Muthusamy K, Thomas N.

A family with floppy neonates with severe respiratory insufficiency: A lethal phenotype of RFT1-CDG due to a novel mutation.

*Eur J Med Genet.* 2019 Apr;62(4):248-253. doi: 10.1016/j.ejmg.2018.07.023.

## 1 5) DPM3-CDG CDG I O (MIM #612937)

病態: *DPM3* は dolichol-phosphate-mannosyltransferase 3 をコードする遺伝子である。

dolichol-phosphate-mannose (DPM) は N 型糖鎖グリコシル化にも O 型糖鎖グリコシル化にも必要な mannose の供給源である。DOLK-CDG, DPM1-CDG, DPM2-CDG, DPM3-CDG は DPM 生合成過程の異常による疾患であり CDGI 型の異常とあわせ、 $\alpha$ -dystroglycan ( $\alpha$  DG) の O-mannosylation も減少する。そのため、CDG 1 型の異常と muscular dystrophy-dystroglycanopathy を呈する。

Mannose-phosphate-dolichol utilization defect 1 (MPDU1) は DPM と dolichol-phosphate-glucose (DPG) を細胞質側から小胞体の内側に反転させる機能の障害である、

脂質中間体への mannose 器質の利用障害がみられる。

臨床像：骨格筋障害、動揺性歩行、拡張型心筋症 CK AST ALT 上昇  
筋ジストロフィーの要素あり。脳卒中様発作がみられた。

### 文献

Lefeber, D. J., Schonberger, J., Morava, E., et al.

Deficiency of Dol-P-Man synthase subunit DPM3 bridges the congenital disorders of glycosylation with the dystroglycanopathies. Am. J. Hum. Genet. 85: 76-86, 2009.

van Tol W, Michelakakis H, Georgiadou E, van den Bergh P, Moraitou M, Papadimas GK, Papadopoulos C, Huijben K, Alsady M, Willemsen MA, Lefeber DJ.

Toward understanding tissue-specific symptoms in dolichol-phosphate-mannose synthesis disorders; insight from DPM3-CDG.

J Inherit Metab Dis. 2019 Sep;42(5):984-992. doi: 10.1002/jimd.12095.

Svahn J, Laforêt P, Vial C, Streichenberger N, Romero N, Bouchet-Séraphin C, Bruneel A, Dupré T, Seta N, Menassa R, Michel-Calemard L, Stojkovic T.

Dilated cardiomyopathy and limb-girdle muscular dystrophy-dystroglycanopathy due to novel pathogenic variants in the DPM3 gene.

Neuromuscul Disord. 2019 Jul;29(7):497-502. doi: 10.1016/j.nmd.2019.05.004.

## 16) ALG11-CDG CDG I P (MIM #613661)

病態: *ALG11* 遺伝子はドリコール結合型糖鎖に GDP-mannose から 4 番目と 5 番目のマンノースを転移する酵素をコードする。この遺伝子異常である。

臨床像: 乳児期の哺乳栄養障害、頻回嘔吐、筋緊張低下、難治性てんかん (burst suppression pattern)、精神運動発達遅滞、進行性小頭症、特異顔貌を呈する。感音難聴の例が多い。斜視、追視不良などの眼科異常例もある。重症例は予後不良である。

トランスフェリンの糖鎖異常が検出できない例もある。GP130 の糖鎖欠乏がバイオマーカーとなる。

### 文献

Rind, N., Schmeiser, V., Thiel, C., et al. A severe human metabolic disease caused by deficiency of the endoplasmatic mannosyltransferase hALG11 leads to congenital disorder of glycosylation-Ip. Hum. Mol. Genet. 19: 1413-1424, 2010.

Regal L, van Hasselt PM, Foulquier F, Cuppen I, Prinsen H, Jansen K, Keldermans L, De Meirleir L, Matthijs G, Jaeken J.

ALG11-CDG: Three novel mutations and further characterization of the phenotype. Mol Genet Metab Rep. 2014 Nov 25;2:16-19.

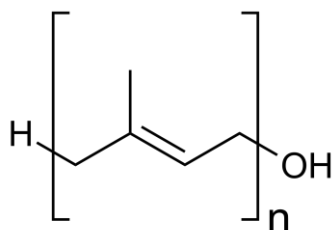
Haanpää MK, Ng BG, Gallant NM, et al. ALG11-CDG syndrome: Expanding the phenotype. Am J Med Genet A. 2019;179:498-502.

## 17) SRD5A3-CDG CDG I Q (MIM #612379)

病態：*SRD5A3* は steroid 5- $\alpha$ -reductase をコードする遺伝子である。polyprenol reductase は polyprenol を dolichol にする酵素であり、dolichol 生合成の重要過程である。Dolichol は N-glycosylation、O-mannosylation、C-mannosylation、および GPI anchor 合成に利用される。

ポリプレノール(Polyprenol)は、長鎖のイソプレノイドアルコールである。n をイソプレノイドユニットの数として、一般式は  $H-(C_5H_8)_n-OH$  であり、4 つ以上のイソプレノイドユニットからなるプレノールがポリプレノールと呼ばれる。

polyprenol



臨床所見：筋緊張低下、てんかん、精神運動発達遅滞、特異顔貌、小脳萎縮が多い。  
魚鱗癬を伴う例がある。

眼異常(弱視、眼コロボーマ、視神経低形成、白内障や緑内障、眼振)が多く、oculocerebellar syndrome と考えられる。

文献

Cantagrel, V., Lefeber, D. J., Ng, B. G., et al.

SRD5A3 is required for converting polyprenol to dolichol and is mutated in a congenital glycosylation disorder. *Cell* 142: 203-217, 2010.

Khan AO.

Early-onset retinal dystrophy and chronic dermatitis in a girl with an undiagnosed congenital disorder of glycosylation (SRD5A3-CDG).

*Ophthalmic Genet.* 2018 Oct;39(5):628-630. doi: 10.1080/13816810.2018.1498529. Epub 2018 Jul 18.

Kara B, Ayhan Ö, Gökçay G, Başboğaoğlu N, Tolun A.

Adult phenotype and further phenotypic variability in SRD5A3-CDG.

*BMC Med Genet.* 2014 Jan 16;15:10. doi: 10.1186/1471-2350-15-10.

Taylor RL, Arno G, Poulter JA, Khan KN, Morarji J, Hull S, Pontikos N, Rueda Martin A, Smith KR, Ali M, Toomes C, McKibbin M, Clayton-Smith J, Grunewald S, Michaelides M, Moore AT, Hardcastle AJ, Inglehearn CF, Webster AR, Black GC; UK Inherited Retinal Disease Consortium and the 100,000 Genomes Project.

Association of Steroid 5 $\alpha$ -Reductase Type 3 Congenital Disorder of Glycosylation With Early-Onset Retinal Dystrophy.

JAMA Ophthalmol. 2017 Apr 1;135(4):339-347. doi: 10.1001/jamaophthalmol.2017.0046.

Wheeler PG, Ng BG, Sanford L, Sutton VR, Bartholomew DW, Pastore MT, Bamshad MJ, Kircher M, Buckingham KJ, Nickerson DA, Shendure J, Freeze HH.

SRD5A3-CDG: Expanding the phenotype of a congenital disorder of glycosylation with emphasis on adult onset features.

Am J Med Genet A. 2016 Dec;170(12):3165-3171. doi: 10.1002/ajmg.a.37875.

**1 8) DDOST-CDG CDG I R (MIM #614507)**

病態：dolichyl-diphosphooligosaccharide-protein glycosyltransferase

DDOST、STT3A、STT3B、TUSC3、MAGT1 はともに、Oligosaccharyltransferase (OST) complex を構成する。STT3A と STT3B は OST complex の catalytic subunit である。OST complex はドリコールに結合した糖鎖を小胞体内でタンパク質の Asn に転移させる機能を持つ。

臨床像：体重増加不良、筋緊張低下、てんかん、精神運動発達遅滞、斜視、肝機能異常、血液凝固因子異常、髄鞘化異常などを認めた。CDG I 型のパターンであった。

Jones, M. A., Ng, B. G., Bhide, S., et al. DDOST mutations identified by whole-exome sequencing are implicated in congenital disorders of glycosylation. *Am. J. Hum. Genet.* 90: 363-368, 2012.

## 19) ALG13-CDG, EIEE36 CDG IS (MIM #300776)

病態：Asparagine-linked glycosylation 13 homolog (ALG13) は uridine diphosphate (UDP)-N-acetylglucosaminyltransferase をコードする。

lipid linked oligosaccharide precursor の合成に関与し、N 型糖鎖合成に重要である。

臨床像：早期発症のてんかん脳症がみられる。Early infantile epileptic encephalopathy-36 (EIEE36)の責任遺伝子である。ヒプスアリズムなど脳波異常を認める。さまざまな抗てんかん薬やケトン食療法が行われるが、発作は難治性に経過する例が多い。

X 連鎖性遺伝 (X 連鎖優性で女兒に多いが男児例もあり)

体重増加不良、筋緊張低下、精神運動発達遅滞、視覚障害、小頭症、MRI で髄鞘化異常、血液凝固異常、肝腫大などを呈する。

ジスキネジアや舞踏アテトイド運動を認める例もある。

トランスフェリンの分析では異常を認めにくく、遺伝子解析で診断に至る例が多いと考えられる。c.320A>G; p.(Asn107Ser) 変異が多く認められる。Ng らは 29 例を報告した。てんかんに対しては ATCH やプレドニゾロンが有効であると報告した。Alsharhan らは 53 例をまとめて報告し、軽度の N-glycan 異常を検出した。

### 文献

Timal, S., Hoischen, A., Lehle, L., et al. Gene identification in the congenital disorders of glycosylation type I by whole-exome sequencing.

Hum. Mol. Genet. 21: 4151-4161, 2012.

Ng BG, Eklund EA, Shiryaev SA, et al.

Predominant and novel de novo variants in 29 individuals with ALG13 deficiency: Clinical description, biomarker status, biochemical analysis, and treatment suggestions.

J Inherit Metab Dis. 2020 Nov;43(6):1333-1348. doi: 10.1002/jimd.12290.

Alsharhan H, He M, Edmondson AC, Daniel EJP, Chen J, Donald T, Bakhtiari S, Amor DJ, Jones EA, Vassallo G, Vincent M, Cogné B, Deb W, Werners AH, Jin SC, Bilguvar K, Christodoulou J, Webster RI, Yearwood KR, Ng BG, Freeze HH, Kruer MC, Li D, Raymond KM, Bhoj EJ, Sobering AK.

ALG13 X-linked intellectual disability: New variants, glycosylation analysis, and expanded phenotypes.

J Inherit Metab Dis. 2021 Mar 18. doi: 10.1002/jimd.12378. Online ahead of print.



## 20) PGM1-CDG CDG I T (MIM #614921)

病態：PGM1： phosphoglucomutase 1 欠損症である。

PGM1 は glycogenesis の関連酵素であり、Glycogen storage disease XIV型として報告されたが、グリコシル化異常も呈するので CDG の一種でもある。PGM1 は glycogen phosphorylase により glycogen から生じた glucose-1-phosphate (G1P) と glucose-6-phosphate (G6P) を相互変換する。G6P は組織で利用される。G1P は uridine diphosphate (UDP) -glucose の基質として glycogen 合成系やグリコシル化に用いられる。UDP-glucose pyrophosphorylase (UGP) は G1P を UDP-Glu にする酵素である。PGM1-CDG の糖鎖分析では CDG I 型と II 型の両方の特徴がみられる

臨床像：口蓋裂ないし二分口蓋垂、肝腫大と肝機能異常、間欠性低血糖、低身長、筋痛・筋硬直、運動不耐容、CK 上昇、横紋筋融解、悪性高熱、拡張型心筋症、低ゴナドトロピン性性腺機能低下、血液凝固異常などの症状を認める。知的障害は認めない。心筋症に伴う突然死の報告がある。

治療：D-Galactose 補充療法が効果あり。治療可能な CDG のひとつである。Galactose は GALK の作用で Gal-1-P に変換され、Gal-1-P は Gal-1-P uridyltransferase (GALT) によって UDP-Gal となり、N-グリコシル化に利用される。

Conte らは新生児期のスクリーニングを検討した。2021 年に本症のガイドラインが発表された。

### 文献

Stojkovic, T., Vissing, J., Petit, F., et al. Muscle glycogenosis due to phosphoglucomutase 1 deficiency. (Letter) New Eng. J. Med. 361: 425-427, 2009

Tegtmeyer LC, Rust S, van Scherpenzee M, et al. Multiple phenotypes in phosphoglucomutase 1 deficiency. N Engl J Med. 370: 533-542, 2014

Conte F, Morava E, Bakar NA, et al. Phosphoglucomutase-1 deficiency: Early presentation, metabolic management and detection in neonatal blood spots. Mol Genet Metab. 2020 Sep-Oct;131(1-2):135-146.

Altassan R, Radenkovic S, Edmondson AC, Barone R, Brasil S, Cechova A, Coman D, Donoghue S, Falkenstein K, Ferreira V, Ferreira C, Fiumara A, Francisco R, Freeze H, Grunewald S, Honzik T, Jaeken J, Krasnewich D, Lam C, Lee J, Lefeber D,

Marques-da-Silva D, Pascoal C, Quelhas D, Raymond KM, Rymen D, Seroczynska M, Serrano M, Sykut-Cegielska J, Thiel C, Tort F, Vals MA, Videira P, Voermans N, Witters P, Morava E.

International consensus guidelines for phosphoglucomutase 1 deficiency (PGM1-CDG): Diagnosis, follow-up, and management.

J Inherit Metab Dis. 2021 Jan;44(1):148-163. doi: 10.1002/jimd.12286. Epub 2020 Sep 15.

PMID: 32681750

## 2 1) DPM2-CDG CDG I U (MIM #615042)

病態：*DPM2* 遺伝子は Dolichyl-phosphate mannosyltransferase-2 をコードする。ドリーコールリン酸に mannose を転移する酵素である。Mannose は GDP-mannose として糖鎖合成に利用される。

臨床像：高 CK 血症を伴う筋緊張低下（深部腱反射は残存する）、精神運動発達遅滞、てんかん（生後早期に発症する）、進行性小頭症、ミオパチー顔貌、小顎、多発性関節拘縮、小脳萎縮などを呈する。AST ALT も上昇する。

筋ジストロフィー muscular dystrophy-dystroglycanopathy syndrome である。  
重度の神経症状を呈する。

### 文献

Messina, S., Tortorella, G., Concolino, D., et al. Congenital muscular dystrophy with defective alpha-dystroglycan, cerebellar hypoplasia, and epilepsy. *Neurology* 73: 1599-1601, 2009.

Barone R1, Aiello C, Race V, et al.

DPM2-CDG: a muscular dystrophy-dystroglycanopathy syndrome with severe epilepsy. *Ann Neurol.* 2012;72:550-8.

Radenkovic S, Fitzpatrick-Schmidt T, Byeon SK, Madugundu AK, Saraswat M, Lichty A, Wong SYW, McGee S, Kubiak K, Ligezka A, Ranatunga W, Zhang Y, Wood T, Friez MJ, Clarkson K, Pandey A, Jones JR, Morava E.

Expanding the clinical and metabolic phenotype of DPM2 deficient congenital disorders of glycosylation.

*Mol Genet Metab.* 2020 Oct 17:S1096-7192(20)30207-9.

doi: 10.1016/j.ymgme.2020.10.007.

## 2 2) NGLY1-CDG CDG I V (MIM #615273)

*NGLY1* (*N-glycanase*) gene

病態: congenital disorder of deglycosylation (CDDG)が正式名称で CDG1V は使われない。**misfolded proteins** に対する小胞体での破壊処理過程における脱糖鎖に関わる遺伝子である。糖タンパク質からN型糖鎖を外す酵素である。その際、デアミダーゼの反応により糖鎖の結合したアスパラギン (N) をアスパラギン酸 (D) に変換する。

Yoshida らは、発症機序に関する研究を行った。*NGLY1* の遺伝子破壊マウスは、胎生致死であるが、*NGLY1* 遺伝子と、糖鎖を認識してユビキチン鎖を付加する酵素 FBS2 の遺伝子を同時に破壊した二重変異マウスは、出生して発育することを報告した (Yoshida et al 2021)。*NGLY1* 欠損細胞に FBS2 を発現させると、分解シグナルであるユビキチン鎖が結合した異常な糖タンパク質が細胞中に蓄積し、細胞死を生じる。細胞の中に蓄積した異常なユビキチン化糖タンパク質は、プロテアソームの機能不全を誘発することが本症の病態である。FBS2 の活性を抑制することは、*NGLY1* 欠損症の治療につながる可能性がある (Yoshida et al.)。

世界で 100 例以上の報告がある。欧米の報告が多いが、中国でも報告がある。国内では未診断例がいると予想される。

臨床像: 哺乳栄養障害、摂食障害、筋緊張低下、精神運動発達遅滞、異常不随意運動 (過動、ジストニア、ヒョレア、アテトーゼ、振戦など)、末梢神経障害、**無涙症 (涙液分泌不全)** と**角膜障害**

小頭症、難治性てんかん、異常眼球運動、肝機能異常 (逸脱酵素上昇)、肝腫大。

特異顔貌 (眼間開離、上向きの鼻先、顔面低緊張、短頭、眼瞼下垂、平坦な頬と目立つ頬骨弓)

小さな足

頻度の少ない症状

視神経萎縮、網膜色素変性、cone dystrophy、骨年齢遅延、関節可動域亢進、安静時消費エネルギーが予測より低い、脳脊髄液の低タンパクおよび低アルブミン、風疹ワクチン後の過剰な抗体価上昇。

肝生検: 細胞質内異常蓄積物質空胞

MRI: 大脳白質 血管周囲腔拡大 髄鞘化異常などがみられる。

検査: CDG で行われるトランスフェリンの分析では異常を同定できない。バイオマーカーとして、血漿や尿の N-acetylglucosamine-asparagine (GlcNAc-Asn)の増加が有用である。

治療: 現在是对症療法に留まるが、Yoshida らの研究は治療方法につながる可能性がある。

遺伝子治療も研究されている。

#### 文献

Enns, G. M., Shashi, V., Bainbridge, M., et al. Mutations in NGLY1 cause an inherited disorder of the endoplasmic reticulum-associated degradation pathway. *Genet. Med.* 16: 751-758, 2014.

Lipiński P, Bogdańska A, Socha P, Tyłki-Szymańska A.  
Liver Involvement in Congenital Disorders of Glycosylation and Deglycosylation.  
*Front Pediatr.* 2021 Jul 5;9:696918. doi: 10.3389/fped.2021.696918. eCollection 2021.  
PMID: 34291020

Hirayama H, Suzuki T.  
Assay for the peptide:N-glycanase/NGLY1 and disease-specific biomarkers for diagnosing NGLY1 deficiency.  
*J Biochem.* 2022 Feb 21;171(2):169-176. doi: 10.1093/jb/mvab127.  
PMID: 34791337

Mueller WF, Zhu L, Tan B, Dwight S, Beahm B, Wilsey M, Wechsler T, Mak J, Cowan T, Pritchett J, Taylor E, Crawford BE.  
GlcNAc-Asn is a biomarker for NGLY1 deficiency.  
*J Biochem.* 2022 Feb 21;171(2):177-186. doi: 10.1093/jb/mvab111.  
PMID: 34697629

Yoshida Y, Asahina M, Murakami A, Kawawaki J, Yoshida M, Fujinawa R, Iwai K, Tozawa R, Matsuda N, Tanaka K, Suzuki T.  
Loss of peptide:N-glycanase causes proteasome dysfunction mediated by a sugar-recognizing ubiquitin ligase.  
*Proc Natl Acad Sci U S A.* 2021 Jul 6;118(27):e2102902118.  
doi: 10.1073/pnas.2102902118.  
PMID: 34215698

### 23) STT3A-CDG CDG IW (MIM#615596)

病態：DDOST (第18項 DDOST-CDG、旧名称 CDG1R)、STT3A、STT3B (第24項)、TUSC3 (第25項)、MAGT1 (第26項)はともに、Oligosaccharyltransferase (OST) complex を構成する。STT3A と STT3B は OST complex の catalytic subunit である。

臨床像：重度精神運動発達遅滞、栄養障害、体重増加不良、小頭症、視神経低形成、小脳萎縮、けいれん、筋緊張低下などを呈する。

Wilson らは (2021) は STT3A の catalytic site の変異で、優性遺伝形式で発症する例を報告した。症状は骨格異常、低身長、大頭、特異顔貌などであった。

#### 文献

Shrimal, S., Ng, B. G., Losfeld, M.-E., et al. Mutations in STT3A and STT3B cause two congenital disorders of glycosylation. Hum. Mol. Genet. 22: 4638-4645, 2013.

Wilson MP, Garanto A, Pinto E Vairo F, et al.

Active site variants in STT3A cause a dominant type I congenital disorder of glycosylation with neuromusculoskeletal findings.

Am J Hum Genet. 2021 Nov 4;108(11):2130-2144. doi: 10.1016/j.ajhg.2021.09.012. Epub 2021 Oct 14.

PMID: 34653363

**2 4) STT3B-CDG CDG IX (MIM#212066)**

病態：DDOST、STT3A、STT3B、TUSC3、MAGT1 はともに、Oligosaccharyltransferase (OST) complex を構成する。STT3A と STT3B は OST complex の catalytic subunit である。

臨床像：重度精神運動発達遅滞、栄養障害、体重増加不良、小頭症、視神経低形成、小脳萎縮、けいれん、筋緊張低下、外性器低形成、肝機能異常、血小板減少などを認める。

文献

同上

**2 5) TUSC3-CDG (MIM #611093)**

Mental retardation, autosomal recessive 7

病態：DDOST、STT3A、STT3B、TUSC3、MAGT1 はともに、Oligosaccharyltransferase (OST) complex を構成する。TUSC3、MAGT1 はともに Magnesium イオンの移動に関与する。トランスフェリンの分析では異常を認めない。

臨床像：知的障害やてんかんを認める。

文献

Molinari F, Foulquier F, Tarpey PS, et al. Oligosaccharyltransferase-subunit mutations in nonsyndromic mental retardation. Am J Hum Genet. 2008;82:1150-7.

Garshasbi, M., Hadavi, V., Habibi, H., et al. A defect in the TUSC3 gene is associated with autosomal recessive mental retardation. Am. J. Hum. Genet. 82: 1158-1164, 2008.

## 26) MAGT1-CDG CDG1CC Magnesium transporter 1 (OMIM#301031)

病態：DDOST、STT3A、STT3B、TUSC3、MAGT1 はともに、Oligosaccharyltransferase (OST) complex を構成する。TUSC3、MAGT1 はともに Magnesium イオンの移動に関与する。

MAGT1 は X-Linked Immunodeficiency with Magnesium Defect, Epstein-Barr Virus Infection, and Neoplasia (XMEN) の責任遺伝子でもある。

臨床像：X連鎖性知的障害の所見を呈する。てんかんも合併する。

### 文献

Molinari F, Foulquier F, Tarpey PS, et al. Oligosaccharyltransferase-subunit mutations in nonsyndromic mental retardation. Am J Hum Genet. 2008;82:1150-7.

Blommaert E, Péanne R, Cherepanova NA, et al. Mutations in MAGT1 lead to a glycosylation disorder with a variable phenotype. Proc Natl Acad Sci U S A. 2019;116:9865-9870.



## 27) SSR4-CDG CDG I Y (MIM #300934)

病態：SSR4は signal sequence receptor をコードする遺伝子である。新しく合成された糖タンパクは translocation core を通って粗面小胞体に入る。SSR1、SSR2、SSR3、SSR4は4量体として Translocon-associated protein (TRAP) complex を構成する。TRAP complexはOST complexと結合する。TRAP complexはcoreの近くに存在する。CDGの中ではまれなX連鎖性である。

症状：小頭症、呼吸障害、精神運動発達遅滞、筋緊張低下、てんかん、特異顔貌(小顎、頸部周囲余剰皮膚)、皮下脂肪塊増加、尿道下裂、第5指内彎など。呼吸障害、胃食道逆流症の例もある。例数はまだ少ない。

Castiglioni らは、余剰皮膚、関節弛緩、青色強膜、血管蛇行などの所見を認める例を報告し、結合組織病との類似性を報告した。

### 文献

Losfeld, M. E., Ng, B. G., Kircher, M., et al.

A new congenital disorder of glycosylation caused by a mutation in SSR4, the signal sequence receptor 4 protein of the TRAP complex.

Hum. Mol. Genet. 23: 1602-1605, 2014.

Ng BG, Raymond K, Kircher M et al.

Expanding the Molecular and Clinical Phenotype of SSR4-CDG.

Hum Mutat. 2015 Nov;36(11):1048-51. doi: 10.1002/humu.22856.

Ng BG, Lourenço CM, Losfeld ME et al.

Mutations in the translocon-associated protein complex subunit SSR3 cause a novel congenital disorder of glycosylation.

J Inherit Metab Dis. 2019 Apr 3. doi: 10.1002/jimd.12091.

Castiglioni C, Feillet F, Barnerias C, et al.

Expanding the phenotype of X-linked SSR4-CDG: Connective tissue implications.

Hum Mutat. 2020 Dec 10. doi: 10.1002/humu.24151.

### SSR3    Signal sequence receptor    TRAPγ-CDG

病態：トランスフェリンの糖鎖は 432 番目と 630 番目のアスパラギンに結合する。PMM2-CDG では糖鎖の不足はこの 2 か所に均等に発生する。TRAPγ-CDG の場合、432 番目のアスパラギン結合糖鎖が選択的に不足しやすい。

症状：子宮内発育遅延、特異顔貌、成長障害、心筋症、先天性下痢、肺疾患などを呈する。重度の精神運動発達遅滞を認める。

Ng BG, Lourenço CM, Losfeld ME, Buckingham KJ, Kircher M, Nickerson DA, Shendure J, Bamshad MJ; University of Washington Center for Mendelian Genomics, Freeze HH.

Mutations in the translocon-associated protein complex subunit SSR3 cause a novel congenital disorder of glycosylation.

J Inherit Metab Dis. 2019 Sep;42(5):993-997. doi: 10.1002/jimd.12091.

Dittner-Moormann S, Lourenco CM, Reunert J, Nishinakamura R, Tanaka SS, Werner C, Debus V, Zimmer KP, Wetzel G, Naim HY, Wada Y, Rust S, Marquardt T.

TRAPgamma-CDG shows asymmetric glycosylation and an effect on processing of proteins required in higher organisms.

J Med Genet. 2020 Apr 24;jmedgenet-2019-106279. doi: 10.1136/jmedgenet-2019-106279.

28) CAD-CDG CDG I Z (MIM #616457)

病態：CAD gene

ピリミジン生合成に関わる3機能を持つ酵素の異常 下記の頭文字で CAD

Carbamoyl phosphate synthetase,

Aspartate transcarbamoylase

Dihydroorotase

臨床像：精神運動発達遅滞、筋緊張低下、てんかん

pan-disaccharidase deficiency, renal tubular acidosis

軽度高アンモニア血症

末梢血：anisopoikilocytosis, acanthocytes, and schistocytes

骨髄：dyserythropoietic

文献

Ng, B. G., Wolfe, L. A., Ichikawa, M., et al. Biallelic mutations in CAD impair de novo pyrimidine biosynthesis and decrease glycosylation precursors. Hum. Mol. Genet. 24: 3050-3057, 2015.

## 29) NUS1-CDG、 CDG1AA (MIM#617082)

NUS1 (Nuclear Undecaprenyl pyrophosphate Synthase 1)

NGBR (NOGOB receptor)

CDG1AA は常染色体劣性遺伝ある。

片アリの優性遺伝の場合ある。突然変異てんかん脳症を呈する。

病態：cis-prenyltransferase のサブユニットである。DHDDS と共同して Dolichol 合成に関わる。

臨床像：精神運動発達遅滞、てんかん、先天性側弯、網膜色素変性、黄斑異常。

片アリ変異の優性遺伝の場合、パーキンソン病やてんかん、小脳失調の場合がある。

Park EJ, Grabińska KA, Guan Z, Stránecký V, Hartmannová H, Hodaňová K, Barešová V, Sovová J, Jozsef L, Ondrušková N, Hansíková H, Honzík T, Zeman J, Hůlková H, Wen R, Kmoch S, Sessa WC.

Mutation of Nogo-B receptor, a subunit of cis-prenyltransferase, causes a congenital disorder of glycosylation.

Cell Metab. 2014 Sep 2;20(3):448-57. doi: 10.1016/j.cmet.2014.06.016.

High Rate of Recurrent De Novo Mutations in Developmental and Epileptic Encephalopathies.

Hamdan FF, Myers CT, Cossette P, et al.

Am J Hum Genet. 2017 Nov 2;101(5):664-685. doi: 10.1016/j.ajhg.2017.09.008.

Guo JF, Zhang L, Li K, Mei JP, Xue J, Chen J, Tang X, Shen L, Jiang H, Chen C, Guo H, Wu XL, Sun SL, Xu Q, Sun QY, Chan P, Shang HF, Wang T, Zhao GH, Liu JY, Xie XF, Jiang YQ, Liu ZH, Zhao YW, Zhu ZB, Li JD, Hu ZM, Yan XX, Fang XD, Wang GH, Zhang FY, Xia K, Liu CY, Zhu XW, Yue ZY, Li SC, Cai HB, Zhang ZH, Duan RH, Tang BS.

Coding mutations in NUS1 contribute to Parkinson's disease.

Proc Natl Acad Sci U S A. 2018 Nov 6;115(45):11567-11572.

doi: 10.1073/pnas.1809969115.

Araki K, Nakamura R, Ito D, Kato K, Iguchi Y, Sahashi K, Toyama M, Hamada K, Okamoto N, Wada Y, Nakamura T, Ogi T, Katsuno M.

NUS1 mutation in a family with epilepsy, cerebellar ataxia, and tremor. *Epilepsy Res.*

2020 Aug;164:106371. doi: 10.1016/j.epilepsyres.2020.106371.

30) DHDDS-CDG CDG I BB (MIM #613861)

Developmental delay and seizures with or without movement abnormalities  
(MIM#617836) 優性遺伝

Retinitis pigmentosa 59 (MIM # 613861) 劣性遺伝

Dehydrodolichol diphosphate (dedol-PP) synthase の異常である。

アセチル CoA からメバロン酸を介して、Farnesyl diphosphate や Isopentenyl diphosphate が合成される。Farnesyl diphosphate が Isopentenyl diphosphate と反応して Dehydrodolichol diphosphate を産生する酵素の異常である。結果的にドリコールの産生が減少する。

Allelic disorders として次の 2 疾患がある。

Developmental delay and seizures with or without movement abnormalities

Retinitis pigmentosa 59

**Farnesyl diphosphate + Isopentenyl diphosphate**

↓ DHDDS/NGBR (NUS1)

**Dehydrodolichol diphosphate**

↓

**Dehydrodolichol**

↓ SRD5A3

**Dolichol**

↓ DOLK Dolichol kinase

**Dolichol-phosphate (DolP)**

↓ ドリコールサイクルへ

### 3 1) ALG14-CDG

病態：UDP-GlcNAc transferase の異常である。ALG13 と ALG14 は GlcNAc2-PP-dolichol に第 2 個目の N-acetylglucosamine (GlcNAc)を転移する。

ALG14 変異は下記 3 疾患の原因となる。

- ① Myasthenic syndrome, congenital, 15, without tubular aggregates
- ② Intellectual developmental disorder with epilepsy, behavioral abnormalities, and coarse facies
- ③ Myopathy, epilepsy, and progressive cerebral atrophy

臨床像：先天性筋無力症を呈する。筋緊張低下、進行性脳萎縮、難治てんかんが主な症状である。重度知的障害もみられる。

トランスフェリンの分析では異常を認めない。

#### 文献

Cossins J, Belaya K, Hicks D, et al. Congenital myasthenic syndromes due to mutations in ALG2 and ALG14. *Brain*. 2013;136:944-56.

Schorling DC, Rost S, Lefeber DJ, Brady L, Müller CR, Korinthenberg R, Tarnopolsky M, Bönnemann CG, Rodenburg RJ, Bugiani M, Beytia M, Krüger M, van der Knaap M, Kirschner J.

Early and lethal neurodegeneration with myasthenic and myopathic features: A new ALG14-CDG.

*Neurology*. 2017 Aug 15;89(7):657-664. doi: 10.1212/WNL.0000000000004234.

Kvarnung M, Taylan F, Nilsson D, Anderlid BM, Malmgren H, Lagerstedt-Robinson K, Holmberg E, Burstedt M, Nordenskjöld M, Nordgren A, Lundberg ES.

Genomic screening in rare disorders: New mutations and phenotypes, highlighting ALG14 as a novel cause of severe intellectual disability.

*Clin Genet*. 2018 Dec;94(6):528-537. doi: 10.1111/cge.13448.

## CDG II 型

糖鎖は小胞体で合成がすすむと、oligosaccharyltransferase の働きによって、蛋白質の一定の領域のアスパラギンに結合する。その後も、糖鎖はゴルジ体でプロセッシングを受け、シアル酸が結合して完成する。このプロセッシング過程の異常が CDG II 型である。

### 1) MGAT2-CDG CDG IIA (MIM#212066)

病態：*MGAT2* 遺伝子はゴルジ体に存在する酵素 UDP-GlcNAc:alpha-6-D-mannoside beta-1,2-N-acetylglucosaminyltransferase I をコードする。UDP-GlcNAc から、GlcNAc を糖鎖に転移する。

臨床像：重度精神運動発達遅滞、自閉症、手洗い様常同運動 言語獲得なし。

特徴的顔貌（かぎ鼻、長い人中、薄い上口唇、大耳介）、心室中隔欠損、小頭症、成長障害、胸郭変形、難治性てんかん、出血傾向（血小板粘着異常、AT、FactorIX、X II 低下）

末梢神経障害はなく、腱反射は保たれる。**橈骨尺骨癒合**は特徴的である。

MRI にて白質低吸収域、ミエリン形成遅延を認めるが小脳は正常。

Tetrasialotransferrin はほとんど認められない。

Poskanzer らは免疫学的異常について症例報告した。

#### 文献

Tan, J., Dunn, J., Jaeken, J., Schachter, H. Mutations in the MGAT2 gene controlling complex N-glycan synthesis cause carbohydrate-deficient glycoprotein syndrome type II, an autosomal recessive disease with defective brain development. Am. J. Hum. Genet. 59: 810-817, 1996.

Poskanzer SA, Schultz MJ, Turgeon CT, et al.

Immune dysfunction in MGAT2-CDG: A clinical report and review of the literature.

Am J Med Genet A. 2021 Jan;185(1):213-218. doi: 10.1002/ajmg.a.61914.

## 2) MOGS-CDG CDG II B (MIM #606056) glucosidase I

病態：MOGS：Mannosyl Oligosaccharide Glucosidase 欠損症

Glc(3)-Man(9)-GlcNAc(2) oligosaccharide はドリコール 2 リン酸に結合した状態からリボゾームで合成されたタンパク質のアスパラギンに転移する。その後、糖鎖の遠位にある alpha-1,2-linked glucose を除去する酵素が **MOGS** である。糖鎖は Glc(2)-Man(9)-GlcNAc(2) となり、さらに glucosidase II や小胞体やゴルジ体に存在する mannosidases glycosyltransferase による修飾を受ける。

MOGS-CDG では IgG に下記 3 種類のグリカンが増加している。

14-saccharides (Glc3-Man9-GlcNAc2)

13-saccharides (Glc3-Man8-GlcNAc2)

12-saccharides (Glc3-Man7-GlcNAc2)

MOGS 異常症では血清トランスフェリンの分析で異常は検出できない。尿中に Glc-Glc-Glc-Man の 4 糖が増加することを検出する方法がある。

glucosidase II は  $\alpha$  subunit と  $\beta$  subunit からなる。 $\alpha$  subunit は Glucosidase  $\alpha$  neutral AB (GANAB) によってコードされる。 $\beta$  subunit は Protein Kinase C Substrate, 80kD, Heavy chain (PRKCSH) によってコードされる。*GANAB* 遺伝子異常症は CDG でなく、Polycystic kidney disease 3 の責任遺伝子である。*PRKCSH* 遺伝子異常症は CDG でなく、Polycystic liver disease 1 の責任遺伝子である。

臨床像：新生児期より呼吸障害やけいれんを認め、重症の経過をとる。乳児早期てんかん性脳症の場合もある。筋緊張低下、全身浮腫、小奇形（後頭部突出、長いまつ毛、幅広い鼻、下顎後退、短い人中、手指の重なり、側彎）、肝腫大、逸脱酵素上昇、免疫異常（易感染性）、骨折など。乳児期早期に死亡する例もある。Anzai らは国内例を報告した。血清トランスフェリンでは異常は検出できなかったが、質量分析を用いて尿中 4 糖排泄増加を検出できた。

神経伝導速度は遅延する。MRI では脳萎縮や脳梁低形成認める。脳波で Suppression-Burst pattern を認める。

### 文献

De Praeter, C. M., Gerwig, G. J., Bause, E., et al. A novel disorder caused by defective biosynthesis of N-linked oligosaccharides due to glucosidase I deficiency. *Am. J. Hum. Genet.* 66: 1744-1756, 2000.

Sadat MA, Moir S, Chun TW, et al. Glycosylation, hypogammaglobulinemia, and resistance to viral infections. *N Engl J Med.* 2014;370(16):1615-1625.



Anzai R, Tsuji M, Yamashita S, Wada Y, Okamoto N, Saito H, Matsumoto N, Goto T.  
Congenital disorders of glycosylation type IIb with MOGS mutations cause early  
infantile epileptic encephalopathy, dysmorphic features, and hepatic dysfunction.  
Brain Dev. 2020 Nov 28:S0387-7604(20)30290-4. doi: 10.1016/j.braindev.2020.10.013.

### 3) SLC35C1—CDG CDG II C (MIM #266265)

#### GDP-fucose transporter

#### Leukocyte Adhesion Deficiency II (LAD-II)

病態：*SLC35C1* は GDP-fucose のトランスポーターをコードする遺伝子である。

糖タンパクの一部は fucose を必要とするが、fucose を転移することができないため、その機能不全が生じる。

臨床像：精神運動発達遅滞、特異的顔貌（幅広く平坦な鼻根部、平坦な顔面、長い睫毛）、小頭症、四肢短縮を伴う低身長、手掌が広い、けいれん、筋緊張低下を認める。

免疫異常（恒常的な好中球数増加、好中球遊走能低下）があり、細菌感染を反復する。乳児期早期に肺炎、年長では歯周炎がみられる。Leukocyte Adhesion Deficiency II (LAD-II) と呼ばれる。Fucosylated selectin ligand が欠損するため、Leukocyte adhesion deficiency が生じ、好中球が感染病巣に集結できない。好中球増加症を認める。

Fucose は H 抗原の一部であるため、ABO 血液型判定ができない (Bombay 型)。H 抗原は Acetylglucosamine、Galactose、Fucose が結合してできている。通常は、A 型・B 型・O 型・AB 型のいずれでも H 抗原は存在する。この H 抗原に A 抗原や B 抗原が付き、O 型では水素(H)が付く。Fucose が欠乏すると、糖鎖に A 型物質である Acetylgalactosamine や、B 型物質である Galactose が結合できないため、血液型が O 型と判定される。

この疾患は血清トランスフェリンを用いた糖鎖分析方法では診断できない。

治療：Fucose 補充療法有効例あり。

#### 文献

Lühn K, Wild MK, Eckhardt M, Gerardy-Schahn R, Vestweber D.

The gene defective in leukocyte adhesion deficiency II encodes a putative GDP-fucose transporter.

Nat Genet. 2001 May;28(1):69-72. doi: 10.1038/ng0501-69.

Lübke T, Marquardt T, Etzioni A, et al. Complementation cloning identifies CDG-IIc, a new type of congenital disorders of glycosylation, as a GDP-fucose transporter deficiency. Nat Genet. 2001 May;28(1):73-6. doi: 10.1038/ng0501-73.

Dauber A, Ercan A, Lee J, et al. Congenital disorder of fucosylation type 2c (LADII) presenting with short stature and developmental delay with minimal adhesion defect.

Hum Mol Genet. 2014;23:2880-7.

Cagdas D, Yilmaz M, Kandemir N, Tezcan I, Etzioni A, Sanal Ö.

A novel mutation in leukocyte adhesion deficiency type II/CDGIIc.

J Clin Immunol. 2014 Nov;34(8):1009-14. doi: 10.1007/s10875-014-0091-7.

Knapp KM, Luu R, Baerenfaenger M, Zijlstra F, Wessels HJCT, Jenkins D, Lefeber DJ, Neas K, Bicknell LS.

Biallelic variants in SLC35C1 as a cause of isolated short stature with intellectual disability.

J Hum Genet. 2020 Sep;65(9):743-750. doi: 10.1038/s10038-020-0764-4.

#### 4) B4GALT1-CDG CDG II D (MIM#607091)

病態：B4GALT1 は UDP-Gal : N-acetylglucosamine- $\beta$ -1,4-galactosyltransferase I をコードする遺伝子である。

ゴルジ体酵素の異常である。N 型糖鎖の合成過程で galactose 付加不全が生じる。CDG II 型異常を呈する。常染色体劣性遺伝である。

臨床像：Dandy-Walker 奇形、進行性水頭症、頭囲拡大、筋緊張低下、AST 上昇、一過性胆汁鬱滞、血液凝固因子異常、脳梗塞様エピソード、CK 上昇、myopathy、運動発達遅滞、精神発達遅滞などを認める。

trisialotransferrin、disialotransferrin、monosialotransferrin、asialotransferrin がいずれも増加している。tetrasialotransferrin は減少する。リポたんぱくのグリコシル化異常症もみられる。

HDL コレステロール上昇、非 HDL 型コレステロール低値が特徴的である。cholesteryl ester transfer protein (CETP) の異常が報告されている。

#### 文献

Peters, V., Penzien, J. M., Reiter, G., et al. Congenital disorder of glycosylation II d (CDG-II d)-a new entity: clinical presentation with Dandy-Walker malformation and myopathy. Neuropediatrics 33: 27-32, 2002.

van den Boogert MAW, Crunelle CL, Ali L, Larsen LE, Kuil SD, Levels JHM, Schimmel AWM, Konstantopoulou V, Guerin M, Kuivenhoven JA, Dallinga-Thie GM, Stroes ESG, Lefeber DJ, Holleboom AG.

Reduced CETP glycosylation and activity in patients with homozygous B4GALT1 mutations.

J Inherit Metab Dis. 2020 May;43(3):611-617. doi: 10.1002/jimd.12200.

## 5) COG7-CDG CDG II E (MIM#608779)

病態：COG7 : conserved oligomeric Golgi complex 7 の異常である。  
Golgi trafficking 異常である。小胞体からゴルジ体への移送、ゴルジ体内部の移送の異常が原因である。N 型糖鎖と O 型糖鎖の両方に異常がある。

臨床像：子宮内発育遅延、小頭症、特徴的顔貌（耳介低位、耳介形成異常、小顎、短頸）  
伸びやすく皺の多い皮膚（cutis laxa）、心室中隔欠損症、筋緊張低下、肝脾腫大、肝機能障害、生後すぐからの進行性の黄疸、凝固因子低下、てんかん、**CK 上昇を伴う高体温症**などの多彩な所見がある。

生後 1-2 ヶ月で死亡（感染症と心不全）に至る例がある。

上腕骨と脛骨の骨端欠損、四肢短縮例がある。**内転母指**が特徴的である。

### 文献

Wu, X., Steet, R. A., Bohorov, O., et al. Mutation of the COG complex subunit gene COG7 causes a lethal congenital disorder. *Nature Med.* 10: 518-523, 2004.

Spaapen LJ, Bakker JA, van der Meer SB, Sijtermans HJ, Steet RA, Wevers RA, Jaeken J.

Clinical and biochemical presentation of siblings with COG-7 deficiency, a lethal multiple O- and N-glycosylation disorder.

*J Inherit Metab Dis.* 2005;28(5):707-14. doi: 10.1007/s10545-005-0015-z.

Ng BG, Kranz C, Hagebeuk EE, Duran M, Abeling NG, Wuyts B, Ungar D, Lupashin V, Hartdorff CM, Poll-The BT, Freeze HH.

Molecular and clinical characterization of a Moroccan Cog7 deficient patient.

*Mol Genet Metab.* 2007 Jun;91(2):201-4. doi: 10.1016/j.ymgme.2007.02.011.

Frappalo A, Sechi S, Kumagai T, Robinson S, Fraschini R, Karimpour-Ghahnavieh A, Belloni G, Piergentili R, Tiemeyer KH, Tiemeyer M, Giansanti MG.

COG7 deficiency in Drosophila generates multifaceted developmental, behavioral and protein glycosylation phenotypes.

*J Cell Sci.* 2017 Nov 1;130(21):3637-3649. doi: 10.1242/jcs.209049.

## 6) SLC35A1-CDG CDG II F (MIM #603585)

臨床像：*SLC35A1* は CMP-sialic acid transporter をコードする遺伝子である。ゴルジ体内へのシアル酸の供給に異常をきたす。N 型糖鎖と O 型糖鎖の両方に糖鎖異常を認める。

臨床像：精神運動発達遅滞、てんかん、血小板減少、白血球減少、出血傾向を認める。円錐動脈幹異常を合併することがある。

### 文献

Martinez-Duncker, I., Dupre, T., Piller, V., et al. Genetic complementation reveals a novel human congenital disorder of glycosylation of type II, due to inactivation of the Golgi CMP-sialic acid transporter. *Blood* 105: 2671-2676, 2005.

Ma X, Li Y, Kondo Y, Shi H, Han J, Jiang Y, Bai X, Archer-Hartmann SA, Azadi P, Ruan C, Fu J, Xia L; Jiangsu Institute of Hematology, Soochow University, China.

Slc35a1 deficiency causes thrombocytopenia due to impaired megakaryocytopoiesis and excessive platelet clearance in the liver.

*Haematologica*. 2020 Apr 17;haematol.2019.225987. doi: 10.3324/haematol.2019.225987.

Szulc B, Zadorozhna Y, Olczak M, Wiertelak W, Maszczak-Seneczko D.

Novel Insights into Selected Disease-Causing Mutations within the SLC35A1 Gene Encoding the CMP-Sialic Acid Transporter.

*Int J Mol Sci*. 2020 Dec 30;22(1):304. doi: 10.3390/ijms22010304.

## 7) COG1-CDC CDG II G (MIM#611209)

病態：COG1：conserved oligomeric Golgi complex 1 の異常である。

cerebrocostomandibular like syndrome (脳・肋骨・小下顎症候群様)

COG は 8 個のサブユニットからなり、COG1-4 は lobeA COG5-8 は lobeB に分類される。COG1 と COG8 は両 lobe の結合に関与する。ゴルジ体内での輸送やゴルジ体の統合に関与する。

臨床像：体重増加不良、筋緊張低下、四肢近位部短縮を伴う成長障害、精神運動発達遅滞、小頭症、肝脾腫、易感染性を認める。

小下顎 (Robin sequence) に肋骨異常を伴う例もある。cerebrocostomandibular like syndrome (脳・肋骨・小下顎症候群様)

Huang らは低血糖を反復した例を報告した。

### 文献

Foulquier, F., Vasile, E., Schollen, E., et al. Conserved oligomeric Golgi complex subunit 1 deficiency reveals a previously uncharacterized congenital disorder of glycosylation type II. *Proc. Nat. Acad. Sci.* 103: 3764-3769, 2006.

Zeevaert R, et al.

Cerebrocostomandibular-like syndrome and a mutation in the conserved oligomeric Golgi complex, subunit 1.

*Hum Mol Genet.* 2009.

Haijes HA, Jaeken J, Foulquier F, van Hasselt PM.

Hypothesis: lobe A (COG1-4)-CDG causes a more severe phenotype than lobe B (COG5-8)-CDG.

*J Med Genet.* 2018 Feb;55(2):137-142. doi: 10.1136/jmedgenet-2017-104586.

Huang Y, Dai H, Yang G, Zhang L, Xue S, Zhu M.

Component of oligomeric Golgi complex 1 deficiency leads to hypoglycemia: a case report and literature review.

*BMC Pediatr.* 2021 Oct 8;21(1):442. doi: 10.1186/s12887-021-02922-7.

PMID: 34625039

## 8) COG8-CDG CDCⅡH (MIM #611182)

*COG8 : conserved oligomeric Golgi complex 8*

病態 : Conserved oligomeric Golgi (COG) complex は8個のサブユニットからなるが、その中の COG8 遺伝子異常による。常染色体劣性遺伝である。

臨床像 : 脳・肋骨・小下顎症候群様の例がある。

急性脳症発症、精神運動発達遅滞、斜視、けいれん、血腫、小脳失調、小頭症を認める。

MRI で小脳萎縮を認める。Dandy-Walker 症候群、多発性関節拘縮症の例もある。

### 文献

Foulquier F, Ungar D, Reynders E, Zeevaert R, Mills P, García-Silva MT, Briones P, Winchester B, Morelle W, Krieger M, Annaert W, Matthijs G.

A new inborn error of glycosylation due to a Cog8 deficiency reveals a critical role for the Cog1-Cog8 interaction in COG complex formation.

Hum Mol Genet. 2007 Apr 1;16(7):717-30. doi: 10.1093/hmg/ddl476.

Kranz, C., Ng, B. G., Sun, L., et al. COG8 deficiency causes new congenital disorder of glycosylation type IIh. Hum. Mol. Genet. 16: 731-741, 2007.

Yang A, Cho SY, Jang JH, Kim J, Kim SZ, Lee BH, Yoo HW, Jin DK.

Further delineation of COG8-CDG: A case with novel compound heterozygous mutations diagnosed by targeted exome sequencing.

Clin Chim Acta. 2017 Aug;471:191-195. doi: 10.1016/j.cca.2017.06.010.

Arora V, Puri RD, Bhai P, Sharma N, Bijarnia-Mahay S, Dimri N, Baijal A, Saxena R, Verma I.

The first case of antenatal presentation in COG8-congenital disorder of glycosylation with a novel splice site mutation and an extended phenotype.

Am J Med Genet A. 2019 Mar;179(3):480-485. doi: 10.1002/ajmg.a.61030.



## 9) COG5-CDG CDG II (MIM #613612)

病態：COG5：conserved oligomeric Golgi complex 5 の異常である。

COG 複合体はゴルジ体に存在し、糖転移酵素の局在に関わる。COG1、COG4、COG5、COG6、COG7、COG8 は CDG II 型と関連する。

O 型糖鎖でる ApoCIII の異常を認める。

臨床像：言語発達遅滞を伴う知的障害、体幹失調、筋緊張低下を認める。小頭症、低身長、てんかん、肝機能異常、特異顔貌を認める例もある。精神運動発達遅滞は軽度から非常に重度の例まで幅がある。

MRI で小脳や脳幹の顕著な萎縮を認める。

Paesold-Burda P, Maag C, Troxler H, et al. Deficiency in COG5 causes a moderate form of congenital disorders of glycosylation. Hum. Mol. Genet. 18: 4350-4356, 2009.

Rymen D, Keldermans L, Race V, Régál L, Deconinck N, Dionisi-Vici C, Fung CW, Sturiale L, Rosnoblet C, Foulquier F, Matthijs G, Jaeken J.

COG5-CDG: expanding the clinical spectrum.

Orphanet J Rare Dis. 2012 Dec 10;7:94. doi: 10.1186/1750-1172-7-94.

Fung CW, et al.

COG5-CDG with a Mild Neurohepatic Presentation.

JIMD Rep. 2012.

Palmigiano A, Bua RO, Barone R, Rymen D, Régál L, Deconinck N, Dionisi-Vici C, Fung CW, Garozzo D, Jaeken J, Sturiale L.

MALDI-MS profiling of serum O-glycosylation and N-glycosylation in COG5-CDG.

J Mass Spectrom. 2017 Jun;52(6):372-377. doi: 10.1002/jms.3936.

Novel compound heterozygous COG5 mutations in a Chinese male patient with severe clinical symptoms and type II congenital disorder of glycosylation: A case report.

Yin S, Gong L, Qiu H, Zhao Y, Zhang Y, Liu C, Jiang H, Mao Y, Kong LY, Liang B, Lv Y. Exp Ther Med. 2019 Oct;18(4):2695-2700. doi: 10.3892/etm.2019.7834.

Wang X, Han L, Wang XY, Wang JH, Li XM, Jin CH, Wang L.

Identification of Two Novel Mutations in COG5 Causing Congenital Disorder of Glycosylation.

Front Genet. 2020 Feb 27;11:168. doi: 10.3389/fgene.2020.00168.

Ferrer A, Starosta RT, Ranatunga W, Ungar D, Kozicz T, Klee E, Rust LM, Wick M, Morava E.

Fetal glycosylation defect due to ALG3 and COG5 variants detected via amniocentesis: Complex glycosylation defect with embryonic lethal phenotype.

Mol Genet Metab. 2020 Dec;131(4):424-429. doi: 10.1016/j.ymgme.2020.11.003.

10) **COG4-CDG CDG II J (MIM #613489)**

**Saul-Wilson syndrome (MIM #618150)**

病態：COG 4 : conserved oligomeric Golgi complex 4 の異常である。

小胞体とゴルジ体の輸送のバランスがくずれ、ゴルジ体が小さくなる。

臨床像：知的障害、筋緊張低下 腱反射亢進、小脳萎縮を認める。

p.Gly516Arg 変異の場合、Saul-Wilson syndrome という特異顔貌と低身長が顕著な骨系統疾患を呈するが、血清糖タンパクの異常は認めない。Saul-Wilson syndrome は優性遺伝である。

文献：

Reynders E, Foulquier F, Leão Teles E, Quelhas D, Morelle W, Rabouille C, Annaert W, Matthijs G.

Golgi function and dysfunction in the first COG4-deficient CDG type II patient.

Hum Mol Genet. 2009 Sep 1;18(17):3244-56. doi: 10.1093/hmg/ddp262

Ng, B. G., Sharma, V., Sun, L., et al.

Identification of the first COG-CDG patient of Indian origin. Mol. Genet. Metab. 102: 364-367, 2011.

Ferreira CR, Xia ZJ, Clément A, et al.

A Recurrent De Novo Heterozygous COG4 Substitution Leads to Saul-Wilson Syndrome, Disrupted Vesicular Trafficking, and Altered Proteoglycan Glycosylation.

Am J Hum Genet. 2018;103:553-567.

## 1 1) TMEM165-CDG CDGIIK (MIM #614727)

病態：TMEM-165 : transmembrane protein

ゴルジ体膜に存在する膜貫通たんぱく TMEM165 をコードする遺伝子の変異である。常染色体劣性遺伝である。TMEM165 は Ca イオンのトランスポーターであり、

Ca<sup>2+</sup>/H<sup>+</sup> antiport によるゴルジ体の pH の恒常性維持に関わる。ゴルジ体でのマンガンの恒常性にも重要である。

ATP6V0A2 や SLC35A1 と同様、N 型糖鎖と O 型糖鎖の両方に異常がみられる。Tri-、Di-、Mono-sialotransferrin がいずれも増加し、ApoCIIIにおける O 型糖鎖のグリコシル化も低下する。

臨床像：精神運動発達遅滞、成長障害、高度低身長、筋緊張低下、脂肪沈着、皺の多い皮膚などを認める。

AST ALT LDH CK 上昇、第IX因子、第XI因子低下

特異顔貌、眼異常、後天性小頭症、肝腫、周期性発熱などの例がある。

**骨異形成**(骨端拡張、長管骨と脊椎異常、短指)を認める例が報告されている。

治療：ガラクトース補充療法が検討されている (Morelle et al.)。一部の症状に有効。Mn<sup>2+</sup> の補充治療も報告されている。

### 文献

Foulquier, F., Amyere, M., Jaeken, J., et al. TMEM165 deficiency causes a congenital disorder of glycosylation. *Am. J. Hum. Genet.* 91: 15-26, 2012.

Zeevaert, R., de Zegher, F., Sturiale, L., et al. Bone dysplasia as a key feature in three patients with a novel congenital disorder of glycosylation (CDG) type II due to a deep intronic splice mutation in TMEM165. *JIMD Rep.* 8: 145-152, 2013.

Zeevaert R, de Zegher F, Sturiale L, Garozzo D, Smet M, Moens M, Matthijs G, Jaeken J.

Bone Dysplasia as a Key Feature in Three Patients with a Novel Congenital Disorder of Glycosylation (CDG) Type II Due to a Deep Intronic Splice Mutation in TMEM165.

*JIMD Rep.* 2013;8:145-52. doi: 10.1007/8904\_2012\_172.

Bammens R, Mehta N, Race V, Foulquier F, Jaeken J, Tiemeyer M, Steet R, Matthijs G, Flanagan-Steet H.

Glycobiolo Abnormal cartilage development and altered N-glycosylation in

Tmem165-deficient zebrafish mirrors the phenotypes associated with TMEM165-CDG.gy. 2015 Jun;25(6):669-82. doi: 10.1093/glycob/cwv009.

Schulte Althoff S, Grüneberg M, Reunert J, Park JH, Rust S, Mühlhausen C, Wada Y, Santer R, Marquardt T.

TMEM165 Deficiency: Postnatal Changes in Glycosylation.

JIMD Rep. 2016;26:21-9. doi: 10.1007/8904\_2015\_455.

Potelle S, Morelle W, Dulary E, Duvet S, Vicogne D, Spriet C, Krzewinski-Recchi MA, Morsomme P, Jaeken J, Matthijs G, De Bettignies G, Foulquier F.

Glycosylation abnormalities in Gdt1p/TMEM165 deficient cells result from a defect in Golgi manganese homeostasis.

Hum Mol Genet. 2016 Apr 15;25(8):1489-500. doi: 10.1093/hmg/ddw026. E

Morelle W, Potelle S, Witters P, Wong S, Climer L, Lupashin V, Matthijs G, Gadomski T, Jaeken J, Cassiman D, Morava E, Foulquier F.

Galactose Supplementation in Patients With TMEM165-CDG Rescues the Glycosylation Defects.

J Clin Endocrinol Metab. 2017 Apr 1;102(4):1375-1386. doi: 10.1210/jc.2016-3443.

## 1 2) COG6-CDG CDGⅢL (MIM #614576)

病態：COG6 : conserved of oligomeric Golgi complex 4 の異常である。

COG6 はゴルジ体内部での輸送に関わる複合体の構成要素である、

臨床像：新生児期発症の難治けいれん、嘔吐、頭蓋内出血、精神運動発達遅滞、成長障害、小頭症、低身長、高乳酸血症、肝機能異常、CK 上昇などを認める。免疫不全の例もある。外胚葉系異常（低汗症、過体温、角化亢進、歯異常など）は COG6 で特徴的である。

Restrictive dermopathy 例の報告がある。

### 文献

Lubbehusen, J., Thiel, C., Rind, N., et al. Fatal outcome due to deficiency of subunit 6 of the conserved oligomeric Golgi complex leading to a new type of congenital disorders of glycosylation. *Hum. Mol. Genet.* 19: 3623-3633, 2010.

Huybrechts, S., De Laet, C., Bontems, P., et al. Deficiency of subunit 6 of the conserved oligomeric Golgi complex (COG6-CDG): second patient, different phenotype. *JIMD Rep.* 4: 103-108, 2012.

Komlosi K, Gläser S, Kopp J, et al.

Neonatal presentation of COG6-CDG with prominent skin phenotype.

*JIMD Rep.* 2020 Aug 7;55(1):51-58. doi: 10.1002/jmd2.12154.

Mandel H, Cohen Kfir N, Fedida A, Shuster Biton E, Odeh M, Kalfon L, Ben-Harouch S, Fleischer Sheffer V, Hoffman Y, Goldberg Y, Dinwiddie A, Dumin E, Eran A, Apel-Sarid L, Tiosano D, Falik-Zaccai TC.

COG6-CDG: Expanding the phenotype with emphasis on glycosylation defects involved in the causation of male disorders of sex development.

*Clin Genet.* 2020 Oct;98(4):402-407. doi: 10.1111/cge.13816. E

.

Lugli L, Bariola MC, Ferri L, Lucaccioni L, Bertucci E, Cattini U, Torcetta F, Morrone A, Iughetti L, Berardi A.

Disorder of sex development associated with a novel homozygous nonsense mutation in COG6 expands the phenotypic spectrum of COG6-CDG

*Am J Med Genet A.* 2021 Jan 4. doi: 10.1002/ajmg.a.62061.

### 1 3) SLC35A2-CDG CDGⅡM (MIM #300896)

病態：*SLC35A2* は UDP-galactose をゴルジ体に移送するトランスポーターをコードする遺伝子である。UDP(uridine diphosphate)-galactose 輸送機構の異常により、ゴルジ体への糖鎖合成のための galactose 供給(UDP-galactose)が低下する。galactose の利用障害が生じる。

臨床像：Early-infantile epileptic encephalopathy（乳児早期てんかん性脳症）の例がある多くの CDG は常染色体劣性遺伝であるが、SLC35A2-CDG は X 連鎖優性遺伝による。ヘミ接合男児は胎性致死となり、通常、罹患男児は変異モザイクである。最近、脳に限定したモザイクなどの男児例が知られている。

乳児早期てんかん性脳症として発症する。点頭てんかんを認める。知的障害、筋緊張低下、小頭症、眼球運動異常を認める。頭部画像診断では大脳や小脳萎縮、脳梁菲薄化などの所見を認める。生後の哺乳障害や感染反復にも注意が必要である。四肢短縮など骨格系異常を合併する。

血清糖タンパク異常は検出されない場合もあり、てんかん遺伝子を網羅的に解析するなどしないと診断は困難である。EIEE や点頭てんかん症例では常に CDG を鑑別する必要がある。Exome 解析で遺伝子の方から先に診断される例がある。比較的頻度の高い CDG であり、国内でも症例報告が複数ある。

治療：galactose 補充療法の有用性について検討が行われている。galactose 供給を増やせば UDP-galactose も必然的に増加する。臨床的にも生化学的にも改善がみられたという報告がある。

#### 文献

Kodera, H., Nakamura, K., Osaka, H., et al. De novo mutations in SLC35A2 encoding a UDP-galactose transporter cause early-onset epileptic encephalopathy. Hum. Mutat. 34: 1708-1714, 2013.

Ng, B. G., Buckingham, K. J., Raymond, K., et al. Mosaicism of the UDP-galactose transporter SLC35A2 causes a congenital disorder of glycosylation. Am. J. Hum. Genet. 92: 632-636, 2013.

Kimizu T, Takahashi Y, Oboshi T, Horino A, Koike T, Yoshitomi S, Mori T, Yamaguchi T, Ikeda H, Okamoto N, Nakashima M, Saitsu H, Kato M, Matsumoto N, Imai K.  
A case of early onset epileptic encephalopathy with de novo mutation in SLC35A2:

Clinical features and treatment for epilepsy.

Brain Dev. 2017 Mar;39(3):256-260. doi: 10.1016/j.braindev.2016.09.009.

Winawer MR, Griffin NG, Samanamud J, Baugh EH, Rathakrishnan D, Ramalingam S, Zagzag D, Schevon CA, Dugan P, Hegde M, Sheth SA, McKhann GM, Doyle WK, Grant GA, Porter BE, Mikati MA, Muh CR, Malone CD, Bergin AMR, Peters JM, McBrien DK, Pack AM, Akman CI, LaCoursiere CM, Keever KM, Madsen JR, Yang E, Lidov HGW, Shain C, Allen AS, Canoll PD, Crino PB, Poduri AH, Heinzen EL.

Somatic SLC35A2 variants in the brain are associated with intractable neocortical epilepsy.

Ann Neurol. 2018 Jun;83(6):1133-1146. doi: 10.1002/ana.25243.

Sim NS, Seo Y, Lim JS, Kim WK, Son H, Kim HD, Kim S, An HJ, Kang HC, Kim SH, Kim DS, Lee JH.

Brain somatic mutations in SLC35A2 cause intractable epilepsy with aberrant N-glycosylation.

Neurol Genet. 2018 Dec 5;4(6):e294. doi: 10.1212/NXG.0000000000000294.

Vals MA, Ashikov A, Ilves P, Looorits D, Zeng Q, Barone R, Huijben K, Sykut-Cegielska J, Diogo L, Elias AF, Greenwood RS, Grunewald S, van Hasselt PM, van de Kamp JM, Mancini G, Okninska A, Pajusalu S, Rudd PM, Rustad CF, Salvarinova R, de Vries BBA, Wolf NI; EPGEN Study, Ng BG, Freeze HH, Lefeber DJ, Öunap K.

Clinical, neuroradiological, and biochemical features of SLC35A2-CDG patients.

J Inherit Metab Dis. 2019 May;42(3):553-564. doi: 10.1002/jimd.12055.

Ng BG, Sosicka P, Agadi S, Almannai M, Bacino CA, Barone R, Botto LD, Burton JE, Carlston C, Chung BH, Cohen JS, Coman D, Dipple KM, Dorrani N, Dobyns WB, Elias AF, Epstein L, Gahl WA, Garozzo D, Hammer TB, Haven J, Héron D, Herzog M, Hoganson GE, Hunter JM, Jain M, Juusola J, Lakhani S, Lee H, Lee J, Lewis K, Longo N, Lourenço CM, Mak CCY, McKnight D, Mendelsohn BA, Mignot C, Mirzaa G, Mitchell W, Muhle H, Nelson SF, Olczak M, Palmer CGS, Partikian A, Patterson MC, Pierson TM, Quinonez SC, Regan BM, Ross ME, Guillen Sacoto MJ, Scaglia F, Scheffer IE, Segal D, Singhal NS, Striano P, Sturiale L, Symonds JD, Tang S, Vilain E, Willis M, Wolfe LA, Yang H, Yano S, Powis Z, Suchy SF, Rosenfeld JA, Edmondson AC, Grunewald S, Freeze HH.

SLC35A2-CDG: Functional characterization, expanded molecular, clinical, and



biochemical phenotypes of 30 unreported Individuals.

Hum Mutat. 2019 Jul;40(7):908-925. doi: 10.1002/humu.23731.

Miyamoto S, Nakashima M, Ohashi T, Hiraide T, Kurosawa K, Yamamoto T, Takanashi J, Osaka H, Inoue K, Miyazaki T, Wada Y, Okamoto N, Saitsu H.

A case of de novo splice site variant in SLC35A2 showing developmental delays, spastic paraplegia, and delayed myelination.

Mol Genet Genomic Med. 2019 Aug;7(8):e814. doi: 10.1002/mgg3.814.

Witters P, Tahata S, Barone R, Öunap K, Salvarinova R, Grønberg S, Hoganson G, Scaglia F, Lewis AM, Mori M, Sykut-Cegielska J, Edmondson A, He M, Morava E.

Clinical and biochemical improvement with galactose supplementation in SLC35A2-CDG.

Genet Med. 2020 Jun;22(6):1102-1107. doi: 10.1038/s41436-020-0767-8.

#### 1 4) SLC39A8-CDG CDG II N (OMIM#616721)

病態：*SLC39A8* 遺伝子は亜鉛などのトランスポーターをコードする遺伝子である。常染色体劣性遺伝による。

SLC39A8 は膜貫通タンパクであり、Mn、Zn、Cd、Fe などのトランスポーターである。マンガンと亜鉛の輸送障害を認める。血中マンガン、亜鉛は低値で、尿中への排泄が増えている。

ゴルジ体の糖鎖合成に関わる酵素  $\beta$ -1,4-galactosyltransferase は Mn が co-factor として必要である。また、Mn は Mn-dependent superoxide dismutase にも関わり、その活性低下はミトコンドリア病様の症状をまねく。

臨床像：精神運動発達遅滞、筋緊張低下、難治性けいれん、視覚障害、大脳・小脳萎縮、頭蓋変形、四肢短縮を伴う低身長、感音難聴、斜視などを認める。頸定は顕著に遅れ、歩行能獲得に至らない例が多い。MRI で基底核に T2 延長像がみられる。

Leigh 症候群様の経過を取る例もある。

治療：Mn と galactose の補充療法が症状の改善をもたらした (Bonaventura et al.)。

#### 文献

Boycott, K. M., Beaulieu, C. L., Kernohan, K. D., et al. Autosomal-recessive intellectual disability with cerebellar atrophy syndrome caused by mutation of the manganese and zinc transporter gene SLC39A8. *Am. J. Hum. Genet.* 97: 886-893, 2015.

Park, J. H., Hoglebe, M., Gruneberg, M., et al. SLC39A8 deficiency: a disorder of manganese transport and glycosylation. *Am. J. Hum. Genet.* 97: 894-903, 2015.

Park JH, Mealer RG, Elias AF, Hoffmann S, Grüneberg M, Biskup S, Fobker M, Haven J, Mangels U, Reunert J, Rust S, Schoof J, Schwanke C, Smoller JW, Cummings RD, Marquardt T. N-glycome analysis detects dysglycosylation missed by conventional methods in SLC39A8 deficiency.

*J Inherit Metab Dis.* 2020 Nov;43(6):1370-1381. doi: 10.1002/jimd.12306.

Bonaventura E, Barone R, Sturiale L, Pasquariello R, Alessandrì MG, Pinto AM, Renieri A, Panteghini C, Garavaglia B, Cioni G, Battini R.

Clinical, molecular and glycophenotype insights in SLC39A8-CDG.

*Orphanet J Rare Dis.* 2021 Jul 10;16(1):307. doi: 10.1186/s13023-021-01941-y.

PMID: 34246313

## 15) CCDC115-CDG CDGⅡ0 (MIM #616828)

病態：CCDC115 異常である。ゴルジ体の恒常性維持に関わる遺伝子である。常染色体劣性遺伝による。

臨床所見：進行性肝機能障害、肝脾腫、精神運動発達遅滞、知的障害、筋緊張低下などの症状を認める。

検査所見として AST ALT 上昇 凝固因子低下、高コレステロール血症、セルロプラスミン低下などを認める。

N-linked 糖鎖 O-linked 糖鎖ともに異常あり。ウィルソン病との鑑別が必要である。

### 文献

Jansen, J. C., Cirak, S., van Scherpenzeel, M., et al.

CCDC115 deficiency causes a disorder of Golgi homeostasis with abnormal protein glycosylation.

Am. J. Hum. Genet. 98: 310-321, 2016.

Girard M, Poujois A, Fabre M, Lacaille F, Debray D, Rio M, Fenaille F, Cholet S, Ruel C, Caussé E, Selves J, Bridoux-Henno L, Woimant F, Dupré T, Vuillaumier-Barrot S, Seta N, Alric L, de Lonlay P, Bruneel A.

CCDC115-CDG: A new rare and misleading inherited cause of liver disease.

Mol Genet Metab. 2018 Jul;124(3):228-235. doi: 10.1016/j.ymgme.2018.05.002.

Sánchez-Monteagudo A, Álvarez-Sauco M, Sastre I, Martínez-Torres I, Lupo V, Berenguer M, Espinós C.

Genetics of Wilson disease and Wilson-like phenotype in a clinical series from eastern Spain.

Clin Genet. 2020 May;97(5):758-763. doi: 10.1111/cge.13719.

## 16) TMEM199-CDG CDG II P (MIM #616829)

病態：TMEM199 の異常である。

ゴルジ体の恒常性維持に関わる遺伝子の変異である。常染色体劣性遺伝である。

臨床像：軽度肝機能障害、AST ALT ALP 上昇 凝固因子低下、高コレステロール血症、セルロプラスミン低下などを認める。

N-linked 糖鎖 O-linked 糖鎖ともに異常を認める。

Jansen, J. C., Timal, S., van Scherpenzeel, M., et al. TMEM199 deficiency is a disorder of Golgi homeostasis characterized by elevated aminotransferases, alkaline phosphatase, and cholesterol and abnormal glycosylation. *Am. J. Hum. Genet.* 98: 322-330, 2016.

Vajro P, Zielinska K, Ng BG, Maccarana M, Bengtson P, Poeta M, Mandato C, D'Acunto E, Freeze HH, Eklund EA.

Three unreported cases of TMEM199-CDG, a rare genetic liver disease with abnormal glycosylation.

*Orphanet J Rare Dis.* 2018 Jan 10;13(1):4. doi: 10.1186/s13023-017-0757-3.

**1 7) COG2—CDG                      CDG II Q    (MIM#617395)**

病態：conserved oligomeric Golgi (COG) complex    のサブユニットの遺伝子変異である、

臨床像：重度の後天性小頭症、精神運動発達遅滞、けいれん、肝機能異常、低銅血症、低セルロプラスミン血症を認める。報告は非常にまれである。

Kodera H, Ando N, Yuasa I, et al. Mutations in COG2 encoding a subunit of the conserved oligomeric golgi complex cause a congenital disorder of glycosylation.  
Clin Genet. 2015;87:455-60.

## 18) ATP6AP2-CDG CDGIIIR (MIM#301045)

病態：ATP6AP2 は膜貫通タンパクであり、ライソゾームでの分解機能やオートファジーに必要な vacuolar ATPase の付加因子である。

multi-subunit vacuolar-type H<sup>+</sup>-translocating ATPase (V-ATPase)

細胞内 pH の恒常性維持、レニンアンギオテンシン系、WNT シグナルなどに関与する。ゴルジ体の H<sup>+</sup>イオンの調節は糖鎖合成に影響し、ライソゾームやオートファゴゾーム内の H<sup>+</sup>イオンの調節はオートファジーに影響する。

X 連鎖性である。Ramser らは知的障害とてんかんを呈する X連鎖性家系で *ATP6AP2* 遺伝子変異を報告した。Korvatska らは、X連鎖性パーキンソニズムと痙性を伴う例を報告した。

Rujano らはオートファジーの異常を伴う先天性グリコシル化異常症として ATP6AP2 異常症を報告した。乳児期発症の肝機能異常、易感染性を伴う低  $\gamma$  グロブリン血症、皮膚弛緩症を認める。知的障害、特異顔貌の例もある。

Hirose らは ATP6AP2 異常による重篤な神経変性を認めた例を報告した。

### 文献

Ramser J, Abidi FE, Burckle CA, Lenski C, Toriello H, Wen G, Lubs HA, Engert S, Stevenson RE, Meindl A, Schwartz CE, Nguyen G.

A unique exonic splice enhancer mutation in a family with X-linked mental retardation and epilepsy points to a novel role of the renin receptor.

Hum Mol Genet. 2005 Apr 15;14(8):1019-27. doi: 10.1093/hmg/ddi094.

Korvatska O, Strand NS, Berndt JD, Strovast T, Chen DH, Leverenz JB, Kiianitsa K, Mata IF, Karakoc E, Greenup JL, Bonkowski E, Chuang J, Moon RT, Eichler EE, Nickerson DA, Zabetian CP, Kraemer BC, Bird TD, Raskind WH.

Altered splicing of ATP6AP2 causes X-linked parkinsonism with spasticity (XPDS).

Hum Mol Genet. 2013 Aug 15;22(16):3259-68. doi: 10.1093/hmg/ddt180.

Dubos A, Castells-Nobau A, Meziane H, Oortveld MA, Houbaert X, Iacono G, Martin C, Mittelhaeuser C, Lalanne V, Kramer JM, Bhukel A, Quentin C, Slabbert J, Verstreken P, Sigrist SJ, Messaddeq N, Birling MC, Selloum M, Stunnenberg HG, Humeau Y, Schenck A, Herault Y.

Conditional depletion of intellectual disability and Parkinsonism candidate gene ATP6AP2 in fly

and mouse induces cognitive impairment and neurodegeneration.

Hum Mol Genet. 2015 Dec 1;24(23):6736-55. doi: 10.1093/hmg/ddv380.

Rujano MA, Cannata Serio M, Panasyuk G, Péanne R, Reunert J, Rymen D, Hauser V, Park JH, Freisinger P, Souche E, Guida MC, Maier EM, Wada Y, Jäger S, Krogan NJ, Kretz O, Nobre S, Garcia P, Quelhas D, Bird TD, Raskind WH, Schwake M, Duvet S, Foulquier F, Matthijs G, Marquardt T, Simons M.

Mutations in the X-linked ATP6AP2 cause a glycosylation disorder with autophagic defects.

J Exp Med. 2017 Dec 4;214(12):3707-3729. doi: 10.1084/jem.20170453.

Hirose T, Cabrera-Socorro A, Chitayat D, Lemonnier T, Féraud O, Cifuentes-Diaz C, Gervasi N, Mombereau C, Ghosh T, Stoica L, Bacha JDA, Yamada H, Lauterbach MA, Guillon M, Kaneko K, Norris JW, Siriwardena K, Blasér S, Teillon J, Mendoza-Londono R, Rousseau M, Hadoux J, Ito S, Corvol P, Matheus MG, Holden KR, Takei K, Emiliani V, Bennaceur-Griscelli A, Schwartz CE, Nguyen G, Groszer M.

ATP6AP2 variant impairs CNS development and neuronal survival to cause fulminant neurodegeneration.

J Clin Invest. 2019 Apr 15;129(5):2145-2162. doi: 10.1172/JCI79990.

## 19) ATP6AP1-CDG CDG II S (OMIM # 300972)

病態：ATP6AP も ATP6AP2 と同様に、ライソゾームでの分解機能やオートファジーで必要な vacuolar ATPase の付加因子である。細胞内 pH の恒常性維持、レニンアンギオテンシン系、WNT シグナルなどに関与する。

Immunodeficiency 47 と同じ遺伝子である。X 連鎖性である。

臨床像：免疫異常、低γグロブリン血症、精神運動発達遅滞、肝機能異常などを認める。皮膚弛緩症、鼠経ヘルニアの例も報告されている。肝機能障害が強く、肝臓移植を必要とした例もある。

### 文献

Dimitrov B, Himmelreich N, Hipgrave Ederveen AL, Lüchtenborg C, Okun JG, Breuer M, Hutter AM, Carl M, Guglielmi L, Hellwig A, Thiemann KC, Jost M, Peters V, Staufner C, Hoffmann GF, Hackenberg A, Paramasivam N, Wiemann S, Eils R, Schlesner M, Strahl S, Brügger B, Wuhrer M, Christoph Korenke G, Thiel C.

Cutis laxa, exocrine pancreatic insufficiency and altered cellular metabolomics as additional symptoms in a new patient with ATP6AP1-CDG.

Mol Genet Metab. 2018 Mar;123(3):364-374. doi: 10.1016/j.ymgme.2018.01.008.

Jansen EJ, Timal S, Ryan M, et al.

ATP6AP1 deficiency causes an immunodeficiency with hepatopathy, cognitive impairment and abnormal protein glycosylation.

Nat Commun. 2016;7:11600.

Ondruskova N, Honzik T, Vondrackova A, Stranecky V, Tesarova M, Zeman J, Hansikova H.

Severe phenotype of ATP6AP1-CDG in two siblings with a novel mutation leading to a differential tissue-specific ATP6AP1 protein pattern, cellular oxidative stress and hepatic copper accumulation.

J Inherit Metab Dis. 2020 Jul;43(4):694-700. doi: 10.1002/jimd.12237.

Lipiński P, Rokicki D, Bogdańska A, Lesiak J, Lefeber DJ, Tylki-Szymańska A.

ATP6AP1-CDG: Follow-up and female phenotype.

JIMD Rep. 2020 Apr 9;53(1):80-82. doi: 10.1002/jmd2.12104.

Gumm AJ, Basel DG, Thakrar P, Suchi M, Telega G. Liver failure and x-linked immunodeficiency type 47. Pediatr Transplant. 2020 Dec;24(8):e13808. doi: 10.1111/ptr.13808



## 20) GALNT2-CDG CDG II T (MIM #618885)

病態：GALNT2-CDG は O 結合型グリコシル化異常症である。*GALNT2* 遺伝子はゴルジ体に存在する、N-acetyl-D-galactosamine-transferase 2 isoenzyme をコードする。*GALNT2* は多くの種類の細胞に発現し、ムチン型タンパク質の O-glycosylation に関与している。患者では apolipoprotein C-III の O-glycosylation の低下がみられる。N 型糖鎖に異常はみられない。常染色体劣性遺伝である。

臨床像：症状としては精神運動発達遅滞、言語表出の顕著な遅れを伴う知的障害、自閉症状、行動異常、**早期発症のてんかん**、慢性不眠症、頭部 MRI での白質異常、特異顔貌、低身長、**HDL コレステロール低下**、などがみられる。

### 文献

Zilmer M, Edmondson AC, Khetarpal SA, et al.

Novel congenital disorder of O-linked glycosylation caused by GALNT2 loss of function. Brain. 2020;143:1114-1126.

## その他の CDG

### 1) ATP6V0A2-CDG

**Autosomal recessive cutis laxa type IIA (MIM #219200)**

**Wrinkly skin syndrome (MIM #278250)**

病態：ATP6V0A2 遺伝子異常による常染色体劣性遺伝性疾患である。vacuolar-type proton pump (H(+)-ATPase or V-ATPase)のサブユニットである。細胞内小器官の pH の恒常性維持に関わる。ゴルジ体内部での pH gradient は一定に保たれる機序があるが、これに異常が生じる。

N 結合型と O 結合型の両方の糖鎖に異常が出現する。

CDG としての連番はついていない。国内でも複数例が確認されており、CDG の中では比較的頻度が高い疾患である。

臨床像：Cutis laxa (ARCL type 2 常染色体劣性遺伝のタイプ 2) は精神運動発達遅滞、大泉門開大、小頭症、緩い関節、皮膚弛緩、老人様の皺の多い皮膚、大脳皮質形成異常を呈する。国内でも報告が散見される。エーラス・ダンロス症候群など結合組織異常症と鑑別が必要である。

### 文献

Kornak, U., Reynders, E., Dimopoulou, A., et al. Impaired glycosylation and cutis laxa caused by mutations in the vesicular H(+)-ATPase subunit ATP6V0A2. *Nature Genet.* 40: 32-34, 2008.

Huchtagowder V, Morava E, Kornak U, et al.

Loss-of-function mutations in ATP6V0A2 impair vesicular trafficking, tropoelastin secretion and cell survival.

*Hum Mol Genet.* 2009 Jun 15;18(12):2149-65. doi: 10.1093/hmg/ddp148.

Bahena-Bahena D, López-Valdez J, Raymond K, Salinas-Marín R, Ortega-García A, Ng BG, Freeze HH, Ruíz-García M, Martínez-Duncker I.

ATP6V0A2 mutations present in two Mexican Mestizo children with an autosomal recessive cutis laxa syndrome type IIA.

*Mol Genet Metab Rep.* 2014 Apr 25;1:203-212. doi: 10.1016/j.ymgmr.2014.04.003.

## 2) ATP6V1A-CDG

Autosomal recessive cutis laxa type IID (MIM #617403)

Epileptic encephalopathy, infantile or early childhood, 3 (MIM #618012)

病態：ATP6V1A 遺伝子異常による。vacuolar-type proton pump (H(+)-ATPase or V-ATPase)のサブユニットである。細胞内小器官の pH の恒常性維持に関わる。ゴルジ体内での pH gradient は一定に保たれる機序があるが、これに異常が生じる。

ARCL IID は常染色体劣性遺伝性疾患であるが、乳児早期発症てんかん性脳症の場合は常染色体優性遺伝である。

CDG としての連番はついていない。

臨床像：Cutis laxa (ARCL type 2 常染色体劣性遺伝のタイプ 2) は精神運動発達遅滞、皮膚弛緩症、筋緊張低下、心筋症、皮下脂肪分布異常、特異顔貌などを認める。

### 文献

Van Damme T, Gardeitchik T, Mohamed M, Guerrero-Castillo S, Freisinger P, Guillemin B, Kariminejad A, Dalloyaux D, van Kraaij S, Lefeber DJ, Syx D, Steyaert W, De Rycke R, Hoischen A, Kamsteeg EJ, Wong SY, van Scherpenzeel M, Jamali P, Brandt U, Nijtmans L, Korenke GC, Chung BHY, Mak CCY, Hausser I, Kornak U, Fischer-Zirnsak B, Strom TM, Meitinger T, Alanay Y, Utine GE, Leung PKC, Ghaderi-Sohi S, Coucke P, Symoens S, De Paepe A, Thiel C, Haack TB, Malfait F, Morava E, Callewaert B, Wevers RA.

Mutations in ATP6V1E1 or ATP6V1A Cause Autosomal-Recessive Cutis Laxa.

Am J Hum Genet. 2017 Feb 2;100(2):216-227. doi: 10.1016/j.ajhg.2016.12.010.

Fassio A, Esposito A, Kato M, Saitsu H, Mei D, Marini C, Conti V, Nakashima M, Okamoto N, Olmez Turker A, Albuz B, Semerci Gündüz CN, Yanagihara K, Belmonte E, Maragliano L, Ramsey K, Balak C, Siniard A, Narayanan V; C4RCD Research Group, Ohba C, Shiina M, Ogata K, Matsumoto N, Benfenati F, Guerrini R.

De novo mutations of the ATP6V1A gene cause developmental encephalopathy with epilepsy.

Brain. 2018 Jun 1;141(6):1703-1718. doi: 10.1093/brain/awy092.

3) **ST3GAL3 (MIM #611090) ST3GAL3-CDG**

**Mental retardation, autosomal recessive 12**

非症候群性知的障害、てんかんを認める。点頭てんかんなど早期発症のてんかんを認める。

Hu, H., Eggers, K., Chen, W., et al. ST3GAL3 mutations impair the development of higher cognitive functions. Am. J. Hum. Genet. 89: 407-414, 2011.

#### 4) MAN1B1-CDG MAN1B1 遺伝子異常症 (MIM#614202)

病態：MAN1B1：mannosyl-oligosaccharide alpha-1,2-mannosidase

Mental retardation, autosomal recessive 15

Rafiq syndrome ともよばれる。

この mannosidase は Glc(3-Man(9-GlcNAc(2 oligosaccharide の端の mannose1 分子を除く (trimming) して、Glc(3-Man(8-GlcNAc(2 oligosaccharide とする。その後、糖鎖はさらに endoplasmic-reticulum-associated degradation (ERAD) pathway の中で mannose が 5-6 個の形に整えられる。

Misfolded glycoprotein が小胞体に蓄積することを防ぐための除去機能に関わる遺伝子である。

臨床像：知的障害、特異顔貌、体幹肥満などを認める。日本でも報告例あり (Okamoto et al.)。CDG 2 型では多く報告されているもののひとつである。非特異的な知的障害例のエクソーム解析で診断に至る例が多い。最初からこの疾患を疑って診断することは困難であり、未診断例が多いと考えられる。

#### 文献

Rafiq, M. A., Kuss, A. W., Puettmann, L., et al. Mutations in the alpha 1,2-mannosidase gene, MAN1B1, cause autosomal-recessive intellectual disability. *Am. J. Hum. Genet.* 89: 176-182, 2011.

Rymen D, Peanne R, Millón MB, Race V, Sturiale L, Garozzo D, Mills P, Clayton P, Asteggiano CG, Quelhas D, Cansu A, Martins E, Nassogne MC, Gonçalves-Rocha M, Topaloglu H, Jaeken J, Foulquier F, Matthijs G.

MAN1B1 deficiency: an unexpected CDG-II.

*PLoS Genet.* 2013;9(12):e1003989. doi: 10.1371/journal.pgen.1003989.

Hoffjan S, Epplen JT, Reis A, Abou Jamra R.

MAN1B1 Mutation Leads to a Recognizable Phenotype: A Case Report and Future Prospects.

*Mol Syndromol.* 2015 Jul;6(2):58-62. doi: 10.1159/000371399.

Balasubramanian M, Johnson DS; DDD Study.

MAN1B-CDG: Novel variants with a distinct phenotype and review of literature.

*Eur J Med Genet.* 2019 Feb;62(2):109-114. doi: 10.1016/j.ejmg.2018.06.011.

Okamoto N, Ohto T, Enokizono T, Wada Y, Kohmoto T, Imoto I, Haga Y, Seino J, Suzuki

T.

Siblings with MAN1B1-CDG Showing Novel Biochemical Profiles.

Cells. 2021 Nov 10;10(11):3117. doi: 10.3390/cells10113117.

PMID: 34831340

## 5) PGM3-CDG

病態：*PGM3*：*phosphoglucomutase 3*

Immunodeficiency 23 (OMIM#615816) の責任遺伝子

PGM3-CDG の糖鎖分析では CDG I 型と II 型の両方の特徴がみられる

病 態： PGM3 は N-acetyl-glucosamine-6-phosphate (GlcNAc-6-P) を N-acetyl-glucosamine-6-phosphate (GlcNAc-1-P) に変換する。UDP-GlcNAc の合成に重要な過程である。G6P は組織で利用される。UDP-GlcNAc は N-glycan、O-glycan、proteoglycan、GPI-anchor に用いられる。

臨床像：感染症反復、アトピー性皮膚炎、高 IgE 血症、先天的な白血球減少（好中球減少、B 細胞減少、T 細胞減少）、骨髓不全など免疫学的異常を認める。Desbuquois dysplasia（四肢短縮、関節弛緩、進行性後側弯、モンキーレンチ型大腿骨）、低身長、短指、特異顔貌、知的障害（中枢神経障害）を認めた。骨髓移植が有効な例が報告されている。

### 文献

Stray-Pedersen A, Backe PH, Sorte HS, et al. PGM3 mutations cause a congenital disorder of glycosylation with severe immunodeficiency and skeletal dysplasia. Am J Hum Genet. 2014;95:96-107.

García-García A, Buendia Arellano M, et al. Novel PGM3 compound heterozygous variants with IgE-related dermatitis, lymphopenia, without syndromic features. Pediatr Allergy Immunol. 2020 Oct 23. doi: 10.1111/pai.13398.

## 6) GMPPA-CDG

**Alacrima, achalasia, and mental retardation syndrome (MIM#615510)**

病態：GDP-mannose pyrophosphorylase A は Mannose-1-P と GTP から GDP-mannose を合成する。GDP-mannose は糖鎖合成に利用される。

GMPPA と GMPPB はほぼ同量存在するが、酵素活性は GMPPB のみが有する。GMPPA は GMPPB の調整を行う。

臨床像：無涙症、アカラジア、知的障害を特徴とする疾患である。

### 文献

Koehler K, Malik M, Mahmood S, et al. Mutations in GMPPA cause a glycosylation disorder characterized by intellectual disability and autonomic dysfunction.

Am J Hum Genet. 2013;93:727-34.

Diaz J, Kane TD, Leon E.

Evidence of GMPPA founder mutation in indigenous Guatemalan population associated with alacrima, achalasia, and mental retardation syndrome.

Am J Med Genet A. 2020 Mar;182(3):425-430. doi: 10.1002/ajmg.a.61476.



## 7) GMPPB-CDG

病態：GDP-mannose pyrophosphorylase A は Mannose-1-P と GTP から GDP-mannose を合成する。

Muscular dystrophy-dystroglycanopathy (congenital with brain and eye anomalies), type A, 14

Muscular dystrophy-dystroglycanopathy (congenital with mental retardation), type B, 14

Muscular dystrophy-dystroglycanopathy (limb-girdle), type C, 14

先天性筋無力症の報告がある。

## 文献

Astrea G, Romano A, Angelini C, et al. Broad phenotypic spectrum and genotype-phenotype correlations in GMPPB-related dystroglycanopathies: an Italian cross-sectional study. *Orphanet J Rare Dis.* 2018;13:170.

Mutations in GMPPB cause congenital myasthenic syndrome and bridge myasthenic disorders with dystroglycanopathies.

Belaya K, Rodríguez Cruz PM, Liu WW, Maxwell S, McGowan S, Farrugia ME, Petty R, Walls TJ, Sedghi M, Basiri K, Yue WW, Sarkozy A, Bertoli M, Pitt M, Kennett R, Schaefer A, Bushby K, Parton M, Lochmüller H, Palace J, Muntoni F, Beeson D. *Brain.* 2015 Sep;138(Pt 9):2493-504. doi: 10.1093/brain/awv185. Epub 2015 Jun 30. PMID: 26133662

## **8)SLC10A7-CDG**

Short stature, amelogenesis imperfecta, and skeletal dysplasia with scoliosis

Dubail J, Huber C, Chantepie S, et al.

SLC10A7 mutations cause a skeletal dysplasia with amelogenesis imperfecta mediated by GAG biosynthesis defects.

Nat Commun. 2018;9:3087.

Ashikov A, Abu Bakar N, Wen XY, et al.

Integrating glycomics and genomics uncovers SLC10A7 as essential factor for bone mineralization by regulating post-Golgi protein transport and glycosylation.

Hum Mol Genet. 2018;27:3029-3045.

## 9) XYLT1-CDG

### Baratela-Scott syndrome (BSS)

病態：XYLT1 遺伝子異常による。GGC の 3 塩基リピート増幅がみられる。

臨床像：希少な劣性遺伝病である。低身長、特異顔貌、精神運動発達遅滞、骨異形成を呈する。

LaCroix らは、通常のシーケンスでは片アレルの変異や欠失しか認めない例が多いため、Bisulfite sequencing を行ったところ、対側のアレルに XYLT1 遺伝子の exon 1 に過剰なメチル化を見出した。XYLT1 遺伝子のプロモーター領域に GGC の三塩基リピート増幅が認められ、これが過剰なメチル化と発現低下の原因であった。

### 文献

Bui C, Huber C, Tuysuz B, Alanay Y, Bole-Feysot C, Leroy JG, Mortier G, Nitschke P, Munnich A, Cormier-Daire V.

XYLT1 mutations in Desbuquois dysplasia type 2.

Am J Hum Genet. 2014 Mar 6;94(3):405-14. doi: 10.1016/j.ajhg.2014.01.020.

LaCroix AJ, Stabley D, Sahraoui R, et al. GGC Repeat Expansion and Exon 1 Methylation of XYLT1 Is a Common Pathogenic Variant in Baratela-Scott Syndrome.

Am J Hum Genet. 2019 Jan 3;104(1):35-44.

## 1 0) CSGALNACT1-CDG

病態：Chondroitin sulfate N-acetylglucosaminyl transferase 1 (CSGALNACT1) の異常による。

臨床像：軽度骨異形成、骨年齢亢進を伴う低身長、特異顔貌、言語遅滞  
Skeletal dysplasia, mild, with joint laxity and advanced bone age

文献

Mizumoto S, Janecke AR, Sadeghpour A, Povysil G, McDonald MT, Unger S, Greber-Platzer S, Deak KL, Katsanis N, Superti-Furga A, Sugahara K, Davis EE, Yamada S, Vodopiutz J.

CSGALNACT1-congenital disorder of glycosylation: A mild skeletal dysplasia with advanced bone age.

Hum Mutat. 2020 Mar;41(3):655-667.

## 1 1) SLC37A4-CDG

Glucose-6-Phosphate (G6P) transporter は SLC37A4 遺伝子にコードされる。小胞体に存在し、複数の膜貫通ドメインを有する。グルコースが不足の状態、肝臓や腎臓で G6P を小胞体に輸送する機能がある。

この遺伝子の両アリの機能喪失変異は glycogen storage disease (GSD) 1b 型として知られている (G6P 自体の異常が GSD1a 型である)。SLC37A4 の片アリの機能獲得変異 (p.Arg423\*) (優性遺伝) が G6P の細胞内局在異常を招き、新しい CDG II 型になることが報告された。

肝機能異常、複数の血液凝固因子低下を認める。心室中隔欠損症やファローの例もある。側弯症も起こしやすい。

トランスフェリンの分析では **type 2 の CDG** を呈し、**ApoCIII** も異常になる。

Marquardt T, Bzduch V, Hoglebe M, Rust S, Reunert J, Grüneberg M, Park J, Callewaert N, Lachmann R, Wada Y, Engel T.

SLC37A4-CDG: Mislocalization of the glucose-6-phosphate transporter to the Golgi causes a new congenital disorder of glycosylation.

Mol Genet Metab Rep. 2020 Aug 21;25:100636. doi: 10.1016/j.ymgmr.2020.100636.

eCollection 2020 Dec.

PMID: 32884905

Wilson MP, Quelhas D, Leão-Teles E, Sturiale L, Rymen D, Keldermans L, Race V, Souche E, Rodrigues E, Campos T, Van Schaftingen E, Foulquier F, Garozzo D, Matthijs G, Jaeken J.

SLC37A4-CDG: Second patient.

JIMD Rep. 2021 Jan 6;58(1):122-128. doi: 10.1002/jmd2.12195.

Ng BG, Sosicka P, Fenaille F, Harroche A, Vuillaumier-Barrot S, Porterfield M, Xia ZJ, Wagner S, Bamshad MJ, Vergnes-Boiteux MC, Cholet S, Dalton S, Dell A, Dupré T, Fiore M, Haslam SM, Huguenin Y, Kumagai T, Kulik M, McGoogan K, Michot C, Nickerson DA, Pascreau T, Borgel D, Raymond K, Warad D; University of Washington Center for Mendelian Genomics (UW-CMG), Flanagan-Steet H, Steet R, Tiemeyer M, Seta N, Bruneel A, Freeze HH.

A mutation in SLC37A4 causes a dominantly inherited congenital disorder of glycosylation characterized by liver dysfunction.

Am J Hum Genet. 2021 Jun 3;108(6):1040-1052. doi: 10.1016/j.ajhg.2021.04.013. Epub 2021 May 7.  
PMID: 33964207

Raynor A, Haouari W, Ng BG, Cholet S, Harroche A, Raulet-Bussian C, Lounis-Ouaras S, Vuillaumier-Barrot S, Pascreau T, Borgel D, Freeze HH, Fenaille F, Bruneel A.  
SLC37A4-CDG: New biochemical insights for an emerging congenital disorder of glycosylation with major coagulopathy.  
Clin Chim Acta. 2021 Oct;521:104-106. doi: 10.1016/j.cca.2021.07.005. Epub 2021 Jul 8.  
PMID: 34245688

## 1 2) FUT8-CDGF1 (OMIM #618005)

病態： $\alpha$ -1,6-fucosyltransferase をコードする *FUT8* の異常である。

Congenital disorder of glycosylation with defective fucosylation 1 (CDGF 1) と命名されている。

臨床像：GDP-fucose から L-fucose を N-結合型糖鎖の最も近位部 N-acetylglucosamine (GlcNAc) に転移する酵素である。core fucosylation の異常である。

臨床像：子宮内発育遅延、精神運動発達遅滞、小頭症、特異顔貌、四肢短縮などの骨格異常、消化器系、呼吸器系異常、哺乳栄養障害、筋緊張低下、てんかんなどを認める。

治療：L-fucose 補充療法が有効である。

### 文献

Ng BG, Xu G, Chandy N, Steyermark J, Shinde DN, Radtke K, Raymond K, Lebrilla CB, AlAsmari A, Suchy SF, Powis Z, Fageih EA, Berry SA, Kronn DF, Freeze HH.

Biallelic Mutations in FUT8 Cause a Congenital Disorder of Glycosylation with Defective Fucosylation.

Am J Hum Genet. 2018 Jan 4;102(1):188-195. doi: 10.1016/j.ajhg.2017.12.009.

Ng BG, Dastsooz H, Silawi M, Habibzadeh P, Jahan SB, Fard MAF, Halliday BJ, Raymond K, Ruzhnikov MRZ, Tabatabaei Z, Taghipour-Sheshdeh A, Brimble E, Robertson SP, Faghihi MA, Freeze HH.

Expanding the molecular and clinical phenotypes of FUT8-CDG.

J Inherit Metab Dis. 2020 Jul;43(4):871-879. doi: 10.1002/jimd.12221.

Park JH, Reunert J, He M, Mealer RG, Noel M, Wada Y, Grüneberg M, Horváth J, Cummings RD, Schwartz O, Marquardt T.

L-Fucose treatment of FUT8-CDG.

Mol Genet Metab Rep. 2020 Dec 5;25:100680. doi: 10.1016/j.ymgmr.2020.100680.

### 1 3) FCSK-CDGF2 (OMIM #618324)

**Fucose kinase FK (FUK) 遺伝子異常による**

Congenital disorder of glycosylation with defective fucosylation 2 (CDGF2)

病態:L-fucose を fucose-1-phosphate にする kinase である。F1P は GDP-fucose となり、すべての fucosyltransferase のドナー基質となる。

臨床像：重度精神運動発達遅滞、脳症、てんかん、小頭症、筋緊張低下、哺乳栄養障害、易感染性を認める。乳児早期てんかん脳症の一種でもある。眼科異常（黄斑異常、視力障害、皮質盲、視神経萎縮、斜視、眼振など）の例もある。

MRI で小脳脳幹萎縮（橋小脳低形成）、脳梁低形成ないし欠損、大脳白質異常などを認める。

等電点電気泳動によるトランスフェリンの分析では異常を同定できない。質量分析ではフコースの欠乏を検出できる可能性がある。

fucose salvage pathway

$\beta$  L-fucose

↓ FUK

F1P : fucose-1-phosphate

↓ FPGT

GDP-fucose

↓

ゴルジ体ですべての fucosyltransferase のドナー基質となる

fucose pathway

$\alpha$  -D-mannose,  $\alpha$  -D-glucose

↓

GDP-mannose

↓ GMDS

GDP-4-keto-6-deoxymannose

↓ FX (TSTA3:Tissue specific transplantation antigen 3)

GDP-keto-6-deoxymannose 3,5-epimerase, 4-reductase

GDP-fucose

↓

ゴルジ体ですべての fucosyltransferase のドナー基質となる

文献

Ng BG, Rosenfeld JA, Emrick L, Jain M, Burrage LC, Lee B; Undiagnosed Diseases



Network, Craigen WJ, Bearden DR, Graham BH, Freeze HH.  
Pathogenic Variants in Fucokinase Cause a Congenital Disorder of Glycosylation.  
Am J Hum Genet. 2018 Dec 6;103(6):1030-1037. doi: 10.1016/j.ajhg.2018.10.021.

Nezir Özgün, Yavuz Şahin

A case with congenital disorder of glycosylation with defective fucosylation 2 and new mutation in FUK gene

Brain Dev. 2021 Nov 18;S0387-7604(21)00206-0. doi: 10.1016/j.braindev.2021.11.001.  
Online ahead of print.PMID: 34802815

#### 1 4) OGT-CDG

##### **O-linked N-acetylglucosamine (O-GlcNAc) transferase (OGT)**

##### **Mental retardation, X-linked 106 (MIM #300997)**

病態：さまざまなたんぱく質の serine/threonine 残基への O-結合型グリコシル化に関わる酵素である、O-GlcNAc transferase (OGT) 異常である。O 結合型糖鎖に対して  $\beta$ -N-acetylglucosamine (O-GlcNAc) の転移ができない。

X 染色体に座位があり、X 連鎖性知的障害の一種である。

臨床像：知的障害、特異顔貌を認める。

子宮内発育遅延、低出生体重、低身長、筋緊張低下、精神運動発達遅滞、唾液垂涎が多い。粗野な特異顔貌を認める。特徴として、三角形の長頭、広い前額、眼間開離、広い鼻根部、長い人中、厚い口唇、耳介は低位で大きく目立つ。外性器異常もしばしば認める。骨格的には第5指内弯、長い指が特徴である。

CNS 画像では小頭症、脳梁低形成、脳室周囲白質異常、大脳萎縮を認める。

てんかんの合併もみられる。

#### 文献

Willems AP, Gundogdu M, Kempers MJE, Giltay JC, Pfundt R, Elferink M, Loza BF, Fuijkschot J, Ferenbach AT, van Gassen KLI, van Aalten DMF, Lefeber DJ.

Mutations in N-acetylglucosamine (O-GlcNAc) transferase in patients with X-linked intellectual disability.

J Biol Chem. 2017 Jul 28;292(30):12621-12631. doi: 10.1074/jbc.M117.790097.

Vaidyanathan K, Niranjana T, Selvan N, Teo CF, May M, Patel S, Weatherly B, Skinner C, Opitz J, Carey J, Viskochil D, Gecz J, Shaw M, Peng Y, Alexov E, Wang T, Schwartz C, Wells L.

Identification and characterization of a missense mutation in the O-linked beta-N-acetylglucosamine (O-GlcNAc) transferase gene that segregates with X-linked intellectual disability.

J Biol Chem. 2017 May 26;292(21):8948-8963. doi: 10.1074/jbc.M116.771030.

Pravata VM, Muha V, Gundogdu M, Ferenbach AT, Kakade PS, Vandadi V, Wilmes AC, Borodkin VS, Joss S, Stavridis MP, van Aalten DMF.

Catalytic deficiency of O-GlcNAc transferase leads to X-linked intellectual disability.

Proc Natl Acad Sci U S A. 2019 Jul 23;116(30):14961-14970. doi: 10.1073/pnas.1900065116.

Pravata VM, Gundogdu M, Bartual SG, Ferenbach AT, Stavridis M, Öunap K, Pajusalu S, Žordania

R, Wojcik MH, van Aalten DMF.

A missense mutation in the catalytic domain of O-GlcNAc transferase links perturbations in protein O-GlcNAcylation to X-linked intellectual disability.

FEBS Lett. 2020 Feb;594(4):717-727. doi: 10.1002/1873-3468.13640.

Pravata VM, Omelková M, Stavridis MP, Desbiens CM, Stephen HM, Lefeber DJ, Gecz J, Gundogdu M, Öunap K, Joss S, Schwartz CE, Wells L, van Aalten DMF.

An intellectual disability syndrome with single-nucleotide variants in O-GlcNAc transferase.

Eur J Hum Genet. 2020 Jun;28(6):706-714. doi: 10.1038/s41431-020-0589-9.

Konzman D, Abramowitz LK, Steenackers A, Mukherjee MM, Na HJ, Hanover JA.

O-GlcNAc: Regulator of Signaling and Epigenetics Linked to X-linked Intellectual Disability.

Front Genet. 2020 Nov 23;11:605263. doi: 10.3389/fgene.2020.605263.

## 1 5) SLC35A3-CDG (OMIM# 615553)

### Arthrogryposis, mental retardation, and seizures

病態：細胞質内で合成された UDP-N-acetylglucosamine (UDP-GlcNAc)をゴルジ体内で利用するために取り込むトランスポーターである。

臨床像：Edvardson らは、自閉症、てんかん、多発性関節拘縮例において連鎖解析とエクソームで *SLC35A3* 遺伝子変異を同定した。小顎、下顎後退、小頭症、筋緊張低下を認めた。精神運動発達遅滞、自閉症、てんかんを合併した。

トランスフェリンの質量分析では異常を検出できない。

arthrogryposis, mental retardation, and seizures (AMRS)の疾患名があるが、CDG の番号はついていない。

### 文献

Edvardson S, Ashikov A, Jalas C, Sturiale L, Shaag A, Fedick A, Treff NR, Garozzo D, Gerardy-Schahn R, Elpeleg O.

Mutations in SLC35A3 cause autism spectrum disorder, epilepsy and arthrogryposis.

J Med Genet. 2013 Nov;50(11):733-9. doi: 10.1136/jmedgenet-2013-101753.

Marini C, Hardies K, Pisano T, May P, Weckhuysen S, Cellini E, Suls A, Mei D, Balling R, Jonghe PD, Helbig I, Garozzo D; EuroEPINOMICS consortium AR working group, Guerrini R.

Recessive mutations in SLC35A3 cause early onset epileptic encephalopathy with skeletal defects.

Am J Med Genet A. 2017 Apr;173(4):1119-1123. doi: 10.1002/ajmg.a.38112.

.

Edmondson AC, Bedoukian EC, Deardorff MA, McDonald-McGinn DM, Li X, He M, Zackai EH.

A human case of SLC35A3-related skeletal dysplasia

Am J Med Genet A. 2017 Oct;173(10):2758-2762. doi: 10.1002/ajmg.a.38374.

## 1 6) GFPT1-CDG (MIM#610542)

Myasthenia, congenital, 12, with tubular aggregates

病 態 : glutamine:fructose-6-phosphate amidotransferase (GFAT) は グ ル タ ミ ン と fructose-6-phosphate,を反応させて glucosamine 6-phosphate とグルタミン酸を産生する。ヘキソサミン経路をへて UDP-N-アセチルグルコサミンができ、これは前項の SLC35A3 を介して糖鎖合成に利用される。

ヘキソサミン経路 hexosamine biosynthesis pathway

1. フルクトース-6-リン酸 → グルコサミン-6-リン酸 (律速段階、グルタミンフルクトース-6-リン酸アミドトランスフェラーゼ)  
この反応に関わる酵素が G F P T (L-グルタミン : D-フルクトース-6-リン酸アミドトランスフェラーゼ) である。G F A Tとも記載。
2. グルコサミン-6-リン酸 → N-アセチルグルコサミン-6-リン酸
3. N-アセチルグルコサミン-6-リン酸 → UDP-N-アセチルグルコサミン

臨床像 : 先天性筋無力症 12 の原因となる。近位筋力低下、歩行困難を呈する。

### 文献

Senderek J, Müller JS, Dusl M, Strom TM, Guergueltcheva V, Diepolder I, Laval SH, Maxwell S, Cossins J, Krause S, Muelas N, Vilchez JJ, Colomer J, Mallebrera CJ, Nascimento A, Nafissi S, Kariminejad A, Nilipour Y, Bozorgmehr B, Najmabadi H, Rodolico C, Sieb JP, Steinlein OK, Schlotter B, Schoser B, Kirschner J, Herrmann R, Voit T, Oldfors A, Lindbergh C, Urtizberea A, von der Hagen M, Hübner A, Palace J, Bushby K, Straub V, Beeson D, Abicht A, Lochmüller H.

Hexosamine biosynthetic pathway mutations cause neuromuscular transmission defect.

Am J Hum Genet. 2011 Feb 11;88(2):162-72. doi: 10.1016/j.ajhg.2011.01.008.

Issop Y, Hathazi D, Khan MM, Rudolf R, Weis J, Spendiff S, Slater CR, Roos A, Lochmüller H.

GFPT1 deficiency in muscle leads to myasthenia and myopathy in mice.

Hum Mol Genet. 2018 Sep 15;27(18):3218-3232. doi: 10.1093/hmg/ddy225.

Matsumoto C, Mori-Yoshimura M, Noguchi S, Endo Y, Oya Y, Murata M, Nishino I, Takahashi Y.

Phenotype of a limb-girdle congenital myasthenic syndrome patient carrying a GFPT1 mutation.

Brain Dev. 2019 May;41(5):470-473. doi: 10.1016/j.braindev.2018.12.002.

Helman G, Sharma S, Crawford J, Patra B, Jain P, Bent SJ, Urtizberea JA, Saran RK, Taft RJ, van der Knaap MS, Simons C.

Leukoencephalopathy due to variants in GFPT1-associated congenital myasthenic syndrome.

Neurology. 2019 Feb 5;92(6):e587-e593. doi: 10.1212/WNL.0000000000006886.

Szelinger S, Krate J, Ramsey K, Strom SP, Shieh PB, Lee H, Belnap N, Balak C, Siniard AL, Russell M, Richholt R, Both M, Claasen AM, Schrauwen I, Nelson SF, Huentelman MJ, Craig DW, Yang SP, Moore SA, Sivakumar K, Narayanan V, Rangasamy S; UCLA Clinical Genomics Center.

Congenital myasthenic syndrome caused by a frameshift insertion mutation in GFPT1.

Neurol Genet. 2020 Jun 30;6(4):e468. doi: 10.1212/NXG.0000000000000468.

## 1 7) GNE-CDG

### UDP-N-acetylglucosamine 2-epimerase/N-acetylmannosamine kinase (ManNAc kinase)

臨床像：Nonaka myopathy・GNE myopathy (MIM#605820)と Sialuria (MIM#269921) 顕性遺伝の2疾患は *GNE* 遺伝子変異が原因である。

Nonaka myopathy GNE myopathy (MIM#605820)

縁取り空胞を伴う遠位型ミオパチーdistal myopathy with rimmed vacuoles ともよばれる。常染色体潜性遺伝である。遠位筋中心の筋力低下を認める。病理学的に筋組織内に縁取り空胞を伴うことが特徴である。20-30代で発症することが多く、進行は緩徐である。

血小板減少や睡眠時無呼吸の例がある。

Nonaka I, Sunohara N, Ishiura S, Satoyoshi E.

Familial distal myopathy with rimmed vacuole and lamellar (myeloid) body formation.

J. Neurol. Sci. 51: 141-155, 1981.

Eisenberg I, Avidan N, Potikha T, Hochner H, Chen M, Olender T, Barash M, Shemesh M, Sadeh M, Grabov-Nardini G, Shmylevich I, Friedmann A, Karpati G, Bradley WG, Baumbach L, Lancet D, Asher EB, Beckmann JS, Argov Z, Mitrani-Rosenbaum S.

The UDP-N-acetylglucosamine 2-epimerase/N-acetylmannosamine kinase gene is mutated in recessive hereditary inclusion body myopathy.

Nat Genet. 2001 Sep;29(1):83-7. doi: 10.1038/ng718.

PMID: 11528398

Sialuria (MIM#269921) *GNE* 遺伝子のヘテロの変異による。顕性遺伝

肝脾腫、粗野な顔貌、精神運動発達遅滞を認める。Sialidoses と異なり、ノイラミニダーゼ活性は正常であり、Free のシアル酸の蓄積と尿中排泄増加が特徴である。

#### シアル酸合成過程

UDP-GlcNAc

↓ GNE:UDP-GlcNAc 2 epimerase/ManNAc-6-kinase

ManNAc

↓ GNE:UDP-GlcNAc 2 epimerase/ManNAc-6-kinase

ManNAc-6-P

↓ NANS: NeuNAc synthase

**NeuNAc-9-P**

↓ NANP: NeuNAc phosphatase

**NeuNAc**

↓ CMAS: CMP-sialic acid synthase

**CMP-NeuNAc**

↓

ゴルジ体で糖タンパク、糖脂質に利用される



**1 8) B4GALT7-CDG**

**Galactosyltransferase I**

**UDP-galactose:O-beta-D-xylosylprotein 4-beta-D-galactosyltransferase**

**Ehlers-Danlos syndrome, spondylodysplastic type, 1**

**1 9) NANS-CDG    N-acetyl-D-neuraminic acid synthase deficiency    (OMIM#605202)**  
**Spondyloepimetaphyseal dysplasia, Camera-Genevieve type**

シアル酸の合成障害である。

症状：精神運動発達遅滞、知的障害、筋緊張低下、低身長、四肢短縮、特異顔貌、骨格異常、眼科異常、消化管異常を認める。

検査所見では血小板減少、LDL-コレステロール減少を認める。

シアル酸の前駆体である N-acetylmannosamine (ManNAc)増加がみられ、重症度と相関する。その尿中排泄増加は診断的意義がある。

中枢神経画像では透明中隔異常、大脳萎縮、脳室拡大を認める。

Tran らはシアル酸補充療法を検討した。シアル酸は吸収されるがすぐに尿中に排泄され、代謝経路に入らず、ManNAc 増加は変化しなかったという。

**シアル酸合成過程**

**UDP-GlcNAc**

↓ GNE:UDP-GlcNAc 2 epimerase/ManNAc-6-kinase

**ManNAc**

↓ GNE:UDP-GlcNAc 2 epimerase/ManNAc-6-kinase

**ManNAc-6-P**

↓ NANS: NeuNAc synthase

**NeuNAc-9-P**

↓ NANP: NeuNAc phosphatase

**NeuNAc**

↓ CMAS: CMP-sialic acid synthase

**CMP-NeuNAc**

↓

ゴルジ体で糖タンパク、糖脂質に利用される

NANS-mediated synthesis of sialic acid is required for brain and skeletal development.

van Karnebeek CD, Bonafé L, Wen XY, et al.

Nat Genet. 2016 Jul;48(7):777-84. doi: 10.1038/ng.3578. Epub 2016 May 23.

PMID: 27213289

The fate of orally administered sialic acid: First insights from patients with N-acetylneuraminic acid

synthase deficiency and control subjects.

Tran C, Turolla L, Ballhausen D, et al.

Mol Genet Metab Rep. 2021 Jun 26;28:100777. doi: 10.1016/j.ymgmr.2021.100777. eCollection 2021 Sep.

PMID: 34258226

NANS-CDG: Delineation of the Genetic, Biochemical, and Clinical Spectrum.

den Hollander B, Rasing A, Post MA, et al.

Front Neurol. 2021 Jun 7;12:668640. doi: 10.3389/fneur.2021.668640. eCollection 2021.

PMID: 34163424

## 2 0) EXTL3-CDG (MIM # 617425)

### Neuro-immuno-skeletal Dysplasia Syndrome

#### N-acetylglucosaminyltransferase

EXTL3 はヘパラン硫酸プロテオグリカンの生合成に関与する。

症状：骨格異常

神経症状 精神運動発達遅滞

重症複合型免疫不全 (SCID) T 細胞欠損例あり

Oud MM, Tuijnenburg P, Hempel M, van Vlies N, Ren Z, Ferdinandusse S, Jansen MH, Santer R, Johannsen J, Bacchelli C, Alders M, Li R, Davies R, Dupuis L, Cale CM, Wanders RJA, Pals ST, Ocaña L, James C, Müller I, Lehmborg K, Strom T, Engels H, Williams HJ, Beales P, Roepman R, Dias P, Brunner HG, Cobben JM, Hall C, Hartley T, Le Quesne Stabej P, Mendoza-Londono R, Davies EG, de Sousa SB, Lessel D, Arts HH, Kuijpers TW.

Mutations in EXTL3 Cause Neuro-immuno-skeletal Dysplasia Syndrome.

Am J Hum Genet. 2017 Feb 2;100(2):281-296. doi: 10.1016/j.ajhg.2017.01.013. Epub 2017 Jan 26.

PMID: 28132690

EXTL3 mutations cause skeletal dysplasia, immune deficiency, and developmental delay.

Volpi S, Yamazaki Y, Brauer PM, van Rooijen E, Hayashida A, Slavotinek A, Sun Kuehn H, Di Rocco M, Rivolta C, Bortolomai I, Du L, Felgentreff K, Ott de Bruin L, Hayashida K, Freedman G, Marcovecchio GE, Capuder K, Rath P, Luche N, Hagedorn EJ, Buoncompagni A, Royer-Bertrand B, Giliani S, Poliani PL, Imberti L, Dobbs K, Poulain FE, Martini A, Manis J, Linhardt RJ, Bosticardo M, Rosenzweig SD, Lee H, Puck JM, Zúñiga-Pflücker JC, Zon L, Park PW, Superti-Furga A, Notarangelo LD.

J Exp Med. 2017 Mar 6;214(3):623-637. doi: 10.1084/jem.20161525. Epub 2017 Feb 1.

PMID: 28148688

Spondyloepimetaphyseal dysplasia EXTL3-deficient type: Long-term follow-up and review of the literature.

Akalın A, Taskiran EZ, Şimşek-Kiper PÖ, Utine E, Alanay Y, Özçelik U, Boduroğlu K.

Am J Med Genet A. 2021 Oct;185(10):3104-3110. doi: 10.1002/ajmg.a.62378. Epub 2021 Jun 4.

PMID: 34089299

## 2 1) GFUS-CDG

GDP-L-fucose を合成する最終段階にある酵素、GDP-L-fucose 合成酵素の異常である。N 結合型糖鎖、O 結合型糖鎖において、Fucose の付加が不足する。

患者では血清、白血球、血小板、線維芽細胞において fucose の欠乏がみられる。

症状：精神運動発達遅滞、哺乳栄養障害、成長障害を認める。粗野な顔貌を認める。MRI で Arnold-Chiari 奇形を認めた例がある。

治療：fucose 補充療法が有効である。

Congenital disorders of glycosylation with defective fucosylation.

Hüllen A, Falkenstein K, Weigel C, Huidekoper H, Naumann-Bartsch N, Spenger J, Feichtinger RG, Schaefer J, Frenz S, Kotlarz D, Momen T, Khoshnevisan R, Riedhammer KM, Santer R, Herget T, Rennings A, Lefeber DJ, Mayr JA, Thiel C, Wortmann SB.

J Inherit Metab Dis. 2021 Nov;44(6):1441-1452. doi: 10.1002/jimd.12426. Epub 2021 Sep 15.

PMID: 34389986

A spoonful of L-fucose-an efficient therapy for GFUS-CDG, a new glycosylation disorder.

Feichtinger RG, Hüllen A, Koller A, Kotzot D, Grote V, Rapp E, Hofbauer P, Brugger K, Thiel C, Mayr JA, Wortmann SB.

EMBO Mol Med. 2021 Sep 7;13(9):e14332. doi: 10.15252/emmm.202114332. Epub 2021 Sep 1.

PMID: 34468083

## 2 2) POFUT1

Dowling-Degos disease 2      優性遺伝

*POFUT1* は O-fucosyltransferase 1 をコードする遺伝子であり、EGF リピートの O-結合型フコースの生合成に関わる。O-結合型フコース構造は Notch などの細胞表層の膜タンパクに見出される。Notch のシグナル伝達ではフコースを含む糖鎖構造が重要である。

症状：網状色素沈着を認める。腋窩、頸部、乳房下、単経部などの屈曲部位に網状色素斑、コメド様丘疹（黒点様毛包）と陥凹性瘢痕が出現する。屈曲部に限らず、全身に出現する場合もある。病変に掻痒を伴う場合がある。

思春期～成人期頃に出現して緩徐に進行する。なお、Dowling-Degos disease 1 は *KRT5* 遺伝子異常による。

Li M, Cheng R, Liang J, Yan H, Zhang H, Yang L, Li C, Jiao Q, Lu Z, He J, Ji J, Shen Z, Li C, Hao F, Yu H, Yao Z.

Mutations in POFUT1, encoding protein O-fucosyltransferase 1, cause generalized Dowling-Degos disease.

Am J Hum Genet. 2013 Jun 6;92(6):895-903. doi: 10.1016/j.ajhg.2013.04.022. Epub 2013 May 16.

PMID: 23684010

## 2 3) MAN2C1 欠損症

NGLY1 欠損症に続く、congenital disorder of deglycosylation (CDDG)である。NGLY1 はデアミダーゼの反応により糖鎖の結合したアスパラギン (N) をアスパラギン酸 (D) に変換して、糖タンパク質からN型糖鎖を外す。それで生じた Free oligosaccharide (fOS)は細胞質にある MAN2C1 によって処理される。MAN2C1 は $\alpha$  1,2-、 $\alpha$  1,3-、 $\alpha$  1,6-マンノースを切断する酵素である。

臨床像：特異顔貌（一部で大頭、小顎・下顎後退）、精神運動発達遅滞、知的障害、舌過誤腫などを認める。頭部 MRI では、多小脳回、半球間嚢胞、視床下部過誤腫、脳梁異常、脳幹や小脳虫部の低形成を認める。

Maia N, Potelle S, Yildirim H, Duvet S, Akula SK, Schulz C, Wiame E, Gheldof A, O'Kane K, Lai A, Sermon K, Proisy M, Loget P, Attié-Bitach T, Quelin C, Fortuna AM, Soares AR, de Brouwer APM, Van Schaftingen E, Nassogne MC, Walsh CA, Stouffs K, Jorge P, Jansen AC, Foulquier F.

Impaired catabolism of free oligosaccharides due to MAN2C1 variants causes a neurodevelopmental disorder.

Am J Hum Genet. 2022 Feb 3;109(2):345-360. doi: 10.1016/j.ajhg.2021.12.010. Epub 2022 Jan 18.

PMID: 35045343

## 2 4) VSP13B-CDG (MIM #216550)

### Cohen 症候群

Cohen 症候群は乳幼児期からの筋緊張低下、知的障害、特異顔貌、体幹部肥満、脈絡網膜ジストロフィーなどの眼異常、間欠的好中球減少症を主要症状とする先天異常症候群である。1973 年に Cohen らが最初に兄妹例を報告した。常染色体劣性遺伝性疾患である。その後、責任遺伝子は *VPS13B* (Vacuolar protein Sorting 13B) であることが判明した。*VPS13B* は細胞内小器官である小胞体を介した蛋白質の輸送に関する遺伝子である。本症候群では特有の糖鎖合成異常がみられる (Duplomb et al.)。

Cohen MM Jr, Hall BD, Smith DW et al : A new syndrome with hypotonia, obesity, mental deficiency, and facial, oral, ocular, and limb anomalies.

J Pediatr 83 : 280-284, 1973.

Kolehmainen J, Black GC, Saarinen A, et al. : Cohen syndrome is caused by mutations in a novel gene, COH1, encoding a transmembrane protein with a presumed role in vesicle-mediated sorting and intracellular protein transport.

Am J Hum Genet 72:1359-1369, 2003.

Duplomb L, Duvet S, Picot D, et al. . Cohen syndrome is associated with major glycosylation defects.

Hum Mol Genet. 23:2391-9,2014.



2 4) O-mannosylglycan 異常 狭義の CDG に含まれないため、病名をあげるのみ。

Walker-Warburg syndrome

*O-mannnosyltransferase 1*

Muscle-eye-brain disease

*O-mannosyl- $\beta$ -1,2-acetylglucosaminyltransferase*

Fukuyama type congenital muscular dystrophy

*fukutin* は糖転移酵素としての機能を持つ