

## 術中モニタリング検査報告書

## Patient Information

赤字で示した箇所の明記が必須です。

症例番号	####	性別	女性
検者	XX	年齢	XX 歳
手術日	##年 ##月 ##日	手術部位、手術レベル	
診断	左頭頂葉（中心溝近傍）膠芽腫	術式（手術方法）	開頭腫瘍摘出術
麻酔方法			

※以下の項目は、経頭蓋電気刺激—運動誘発電位（Tc-MEP）モニタリング施行例のみ記載してください

Tc-MEP 増幅法 (該当する方法に○)	増幅法なし double train法	multi-train法 tetanus刺激法	TOF値 (モニタリング開始時)	
--------------------------	------------------------	----------------------------	---------------------	--

Comment	<p><u>記録電位</u> 経頭蓋刺激MEP, 皮質直接刺激MEP, 白質刺激MEP</p> <p><u>刺激部位（刺激電極設置部位）・刺激強度</u></p> <p>刺激部位</p> <p>経頭蓋刺激MEP： Cz（'Czより後方2cm）、C3：Cz'より頬骨中点に向けて側方に向けて2cm(通常7cmであるが開頭部位の干渉のため)。上肢MEPの記録に際してはC3を陽極Cz'を陰極として使用。下肢の場合には上肢の場合と極性を入れ替えて使用した。</p> <p>大脳皮質刺激筋記録MEP：頭蓋内電極を陽極、Fpz陰極で刺激。</p> <p>白質刺激MEP：モノポーラペン型電極を陰極として使用し、Fpzを陽極として使用した。</p> <p>刺激強度 刺激持続時間はすべてのMEP記録において0.5msec</p> <p>経頭蓋刺激MEP： 128～152V 上下肢単独でMEPが描出される刺激強度</p> <p>大脳皮質刺激筋記録MEP 16.8から25.0mA（閾値刺激）</p> <p>大脳白質刺激筋記録MEP 16.8から25.0mA（閾値刺激）</p> <p>脳外科手術でMEPモニタリング施行例では刺激強度を設定した根拠を記載してください。また、電流値(intensity)だけでなく、刺激幅(duration)と使用した電極を記載してください。</p> <p><u>記録電極設置部位（モニタージュ）</u> MEP: 上肢：短拇指外転筋(右) 下肢：母趾外転筋（右）</p> <p><u>所見</u></p> <p>腫瘍摘出に際し中心溝および上肢動野マッピングを行い切除開始部位を決定した。その後適宜上肢運動野を刺激しながらMEPの変化がないことを確認しつつ白質刺激も行い切除部位近傍に錐体路が存在しないことを確認しながら摘出を勧めた。白質刺激でMEPが出現したところで摘出終了とした。下肢の機能については経頭蓋MEPで評価し変化無く終了した。</p>
---------	--

申請者の署名（印字可）が必要です。

Signature ○×△□

トラブルシューティングなど追記することがあれば記入してください。

上肢皮質刺激MEPでは腫瘍摘出中に改善を認めた。術後上肢の麻痺は大幅に回旋した

判定 True negative

次ページにモニタリング波形を貼付してください。

- 被検筋、スケールが記載された記録を提出するか、余白に明記してください。
- 提示する波形はスケールアウトしないよう、また、小さすぎないようにサイズを調整し、個々の波形が判別できるように波形の間隔を調整してください。
- 少なくともベースライン波形、手術終了時の波形を提示してください。
- Tc-MEPモニタリングを施行した症例では、コントロールMEPも提示してください。コントロールMEPの記録筋も記入してください。

※**ベースライン波形**：侵襲的操作前に手術操作により影響を受ける可能性がある基準となるモニタリング波形。

※**コントロールMEP**：Tc-MEPモニタリング中に、対象筋となるベースライン波形に変化があった場合、その変化が有意かどうか判定する際に参考とするモニタリング筋のMEP波形。

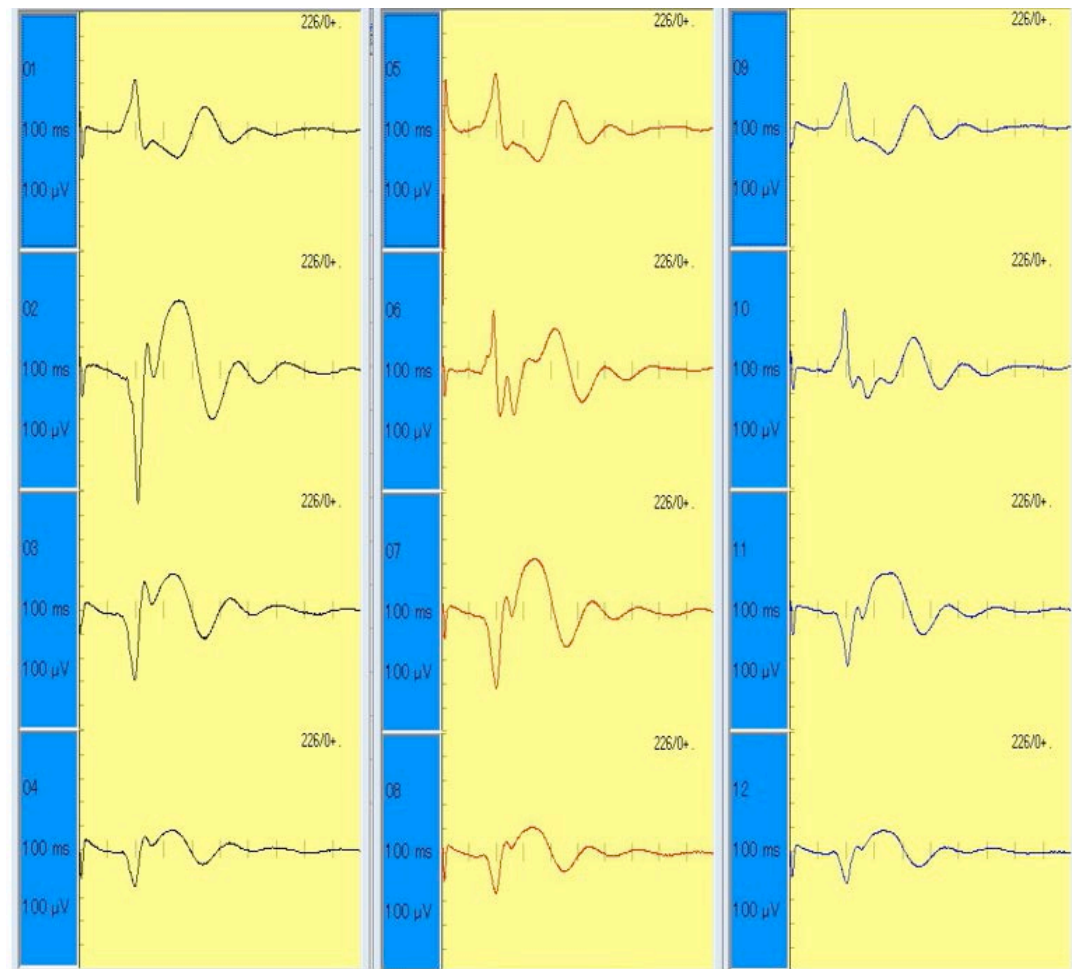
申請者の署名（印字可）が必要です。

Signature ○×△□

### 中心溝の同定

#### 右正中神経刺激SEP

頭蓋内中心溝近傍に頭蓋内電極を配し、中心溝を同定した。右正中神経を基準電極は耳朶とし2.0mA 刺激持続時間0.1msecで刺激。



電極番号01-02間、06-07間、10-11間に中心溝があると推測

申請者の署名（印字可）が必要です。

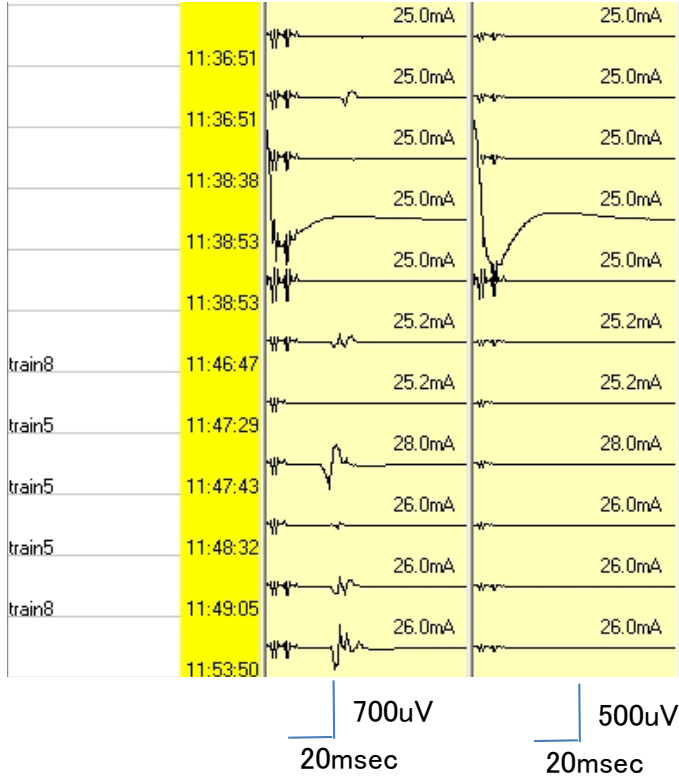
Signature ○×△□

術中モニタリング検査報告書

大脳皮質刺激筋記録MEP

刺激条件の決定

頭蓋内記録SEPを参考にしてペン型単極刺激電極を使用して陽極刺激にて運動野を同定



上肢に高度の麻痺が存在したため25.0mA持続時間0.5msecを用いて陽極刺激

● の部分を運動野として同定

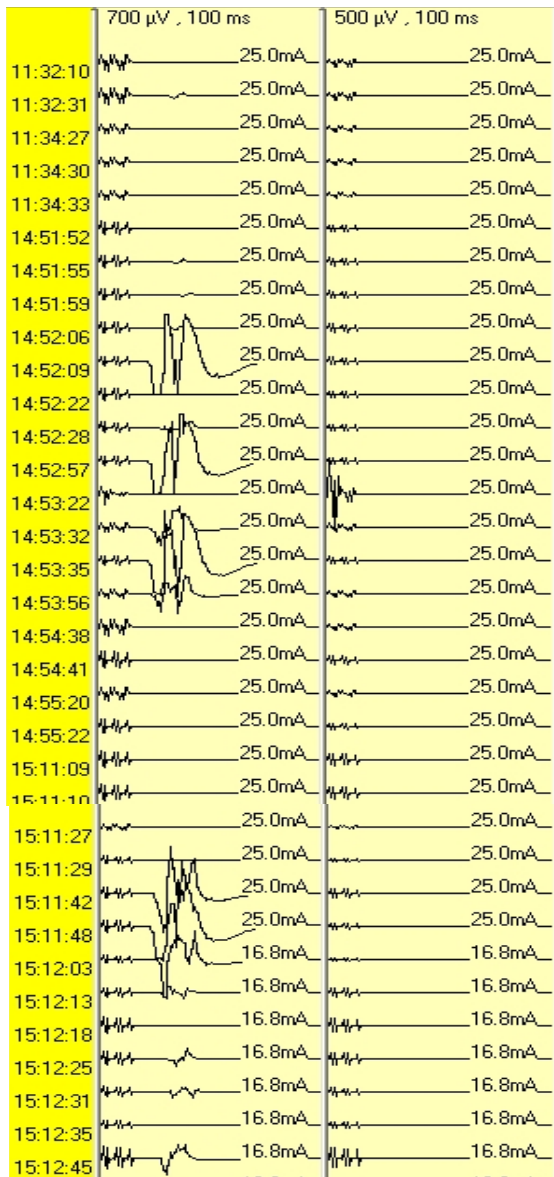
刺激強度が強いことを危惧しTrainの回数を増やしてMEPの記録の安定化を試みた。  
25mA tarin8回を刺激に使用することを決定した。

申請者の署名（印字可）が必要です。

Signature ○×△□

大脳皮質刺激MEP


短拇指外転筋(右) 母趾外転筋(右)



皮質の切り込む部分に運動機能が無いことを確認

MEP振幅の増強が認められたため、脳保護のため刺激強度を下げてモニタリングを続行

白質刺激にてMEPが出現したため摘出を終えた



さらにMEP振幅の増強が認められたため、閾値を確認しモニタリングを終了。

700μV  
20msec

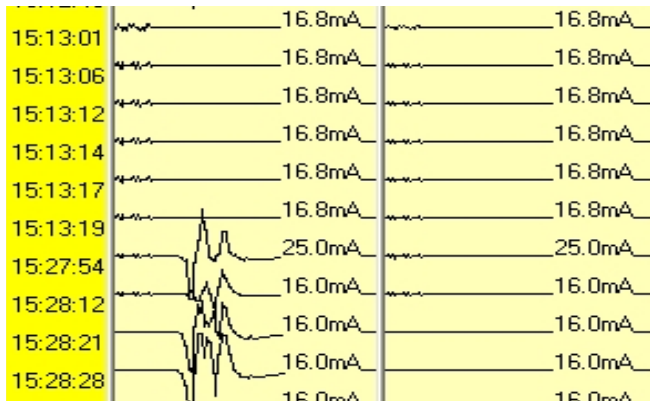
500μV  
20msec

申請者の署名（印字可）が必要です。

Signature ○×△□

術中モニタリング検査報告書

白質刺激筋記録MEP



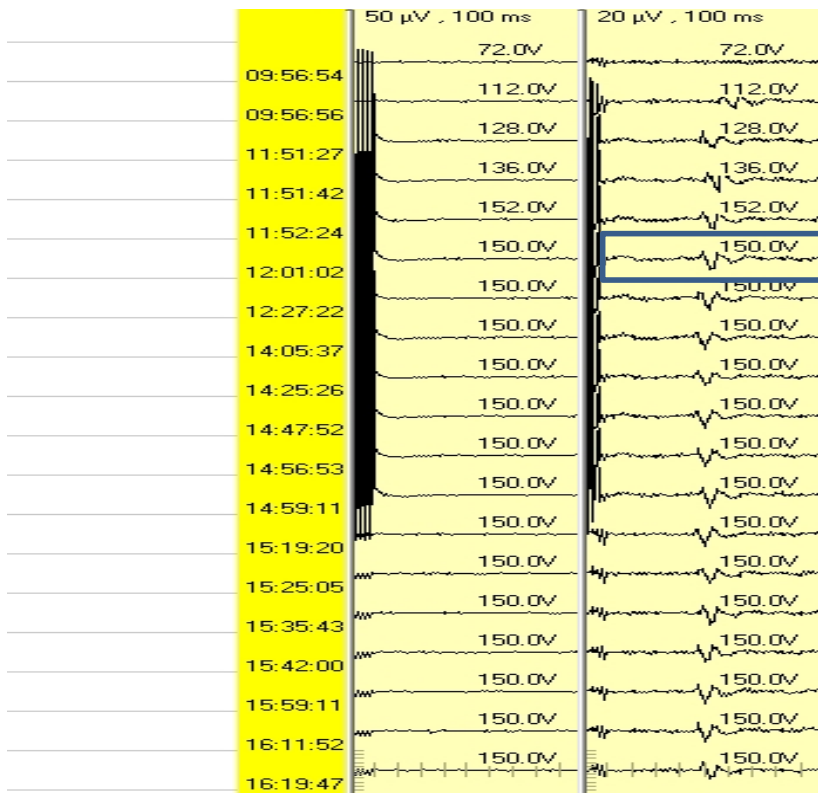
700uV 20msec 500uV 20msec

白質刺激にてMEPが出現したため抽出を終えた

経頭蓋刺激筋記録MEP

経頭蓋電気刺激—運動誘発電位 (Tc-MEP) モニタリングを施行した症例では、コントロールMEPも提示してください。コントロールMEPの記録筋も記入してください。

短母指外転筋(右) 母趾外転筋(右)



ベースライン

50uV 20msec 20uV 20msec

申請者の署名 (印字可) が必要です.

Signature ○×△□

Patient Information

赤字で示した箇所の明記が必須です。

症例番号	####	性別	女性
検者	XX	年齢	XX 歳
手術日	##年 ##月 ##日	手術部位、手術レベル	
診断	右片側顔面痙攣	術式 (手術方法)	微小血管減圧術 (MVD)
麻酔方法			

※以下の項目は、経頭蓋電気刺激-運動誘発電位 (Tc-MEP) モニタリング施行例のみ記載してください

Tc-MEP 増幅法 (該当する方法に○)	増幅法なし double train法	multi-train法 tetanus刺激法	TOF値 (モニタリング開始時)
--------------------------	------------------------	----------------------------	---------------------

**Comment**

記録電位

① 右耳片側刺激ABR,      ②AMR  
刺激部位 (刺激電極設置部位) ・ 刺激強度

ABR : A1-Cz , A2-Cz  
 AMR : 側頭前頭枝刺激 電流値12.3-13.8mA

脳外科手術でMEPモニタリング施行例では刺激強度を設定した根拠を記載してください。また、電流値(intensity)だけでなく、刺激幅(duration)と使用した電極を記載してください。

記録電極設置部位 (モンタージュ)

ABR : A1-Cz , A2-Cz  
 AMR : 頤筋記録

脊椎脊髄手術でTc-MEPモニタリング施行例では、MEP記録筋でMMT3未満(MMT1かMMT2)の筋を記載してください。(両前脛骨筋、右大腿四頭筋、など)

所見

ABRは右耳刺激(103db)で実施した。手術開始時、右耳のV波は潜時7.38ms振幅0.4 μVであった。術中潜時8.31 ms振幅0.3 μVまで悪化した。警告により一時休止時間を取りABRの回復を待って手術を再開。AMRは手術開始時および硬膜切開時ともに出現していたが、12:02:06に減圧が完了すると消失した。

トラブルシューティングなど追記することがあれば記入してください。  
 術後聴力障害を認めず。顔面けいれんは消失した。

次ページにモニタリング波形を貼付してください。

- 被検筋、スケールが記載された記録を提出するか、余白に明記してください。
- 提示する波形はスケールアウトしないよう、また、小さすぎないようにサイズを調整し、個々の波形が判別できるように波形の間隔を調整してください。
- 少なくともベースライン波形、手術終了時の波形、あるいは、波形の変化があった波形を提示してください。
- Tc-MEPモニタリングを施行した症例では、コントロールMEPも提示してください。コントロールMEPの記録筋も記入してください。

※**ベースライン波形**：侵襲的操作前に手術操作により影響を受ける可能性がある基準となるモニタリング波形。

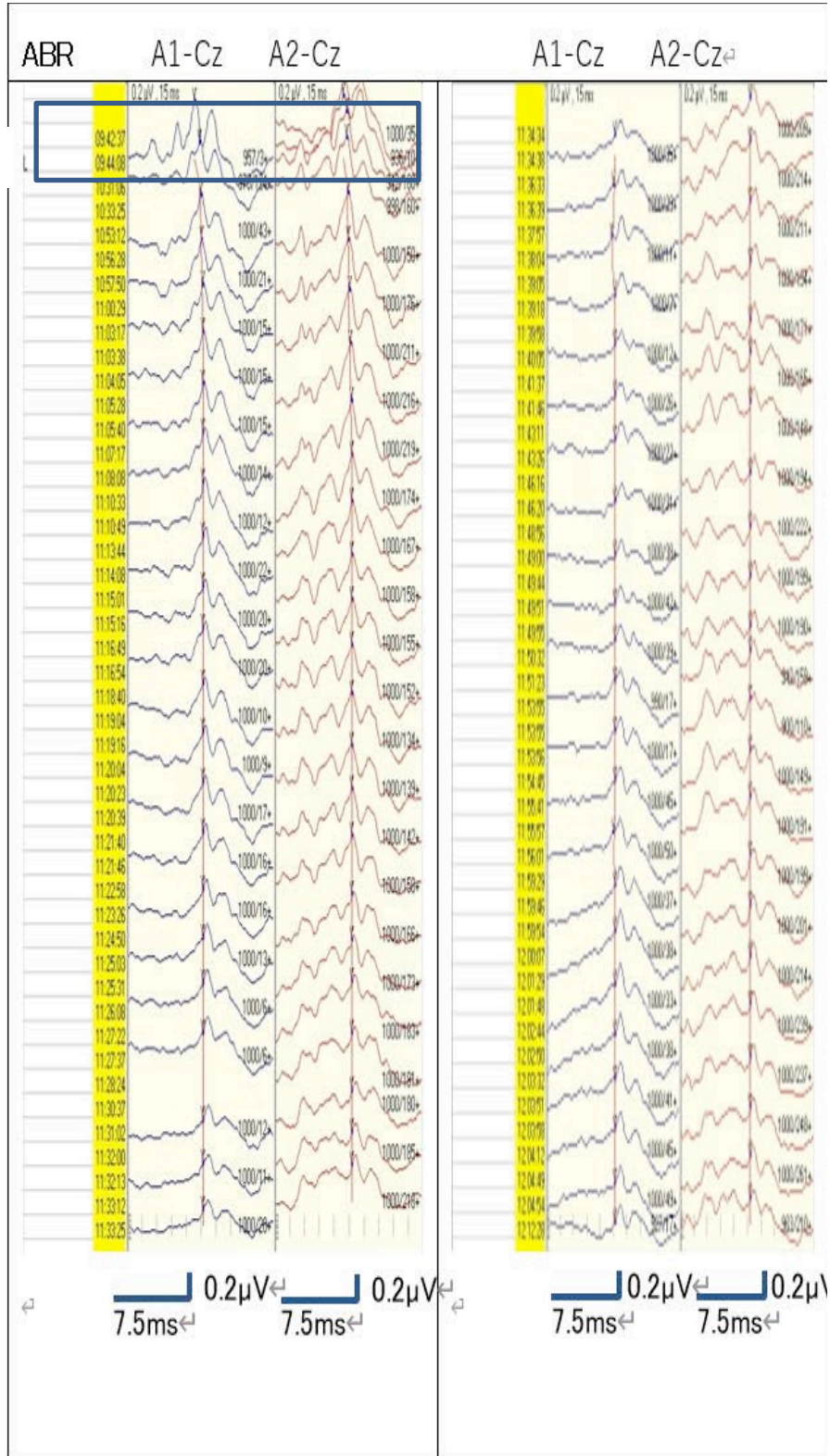
※**コントロールMEP**：Tc-MEPモニタリング中に、対象筋となるベースライン波形に変化があった場合、その変化が有意かどうか判定する際に参考とするモニタリング筋のMEP波形。

申請者の署名 (印字可) が必要です。

Signature ○×△□



ベースライン



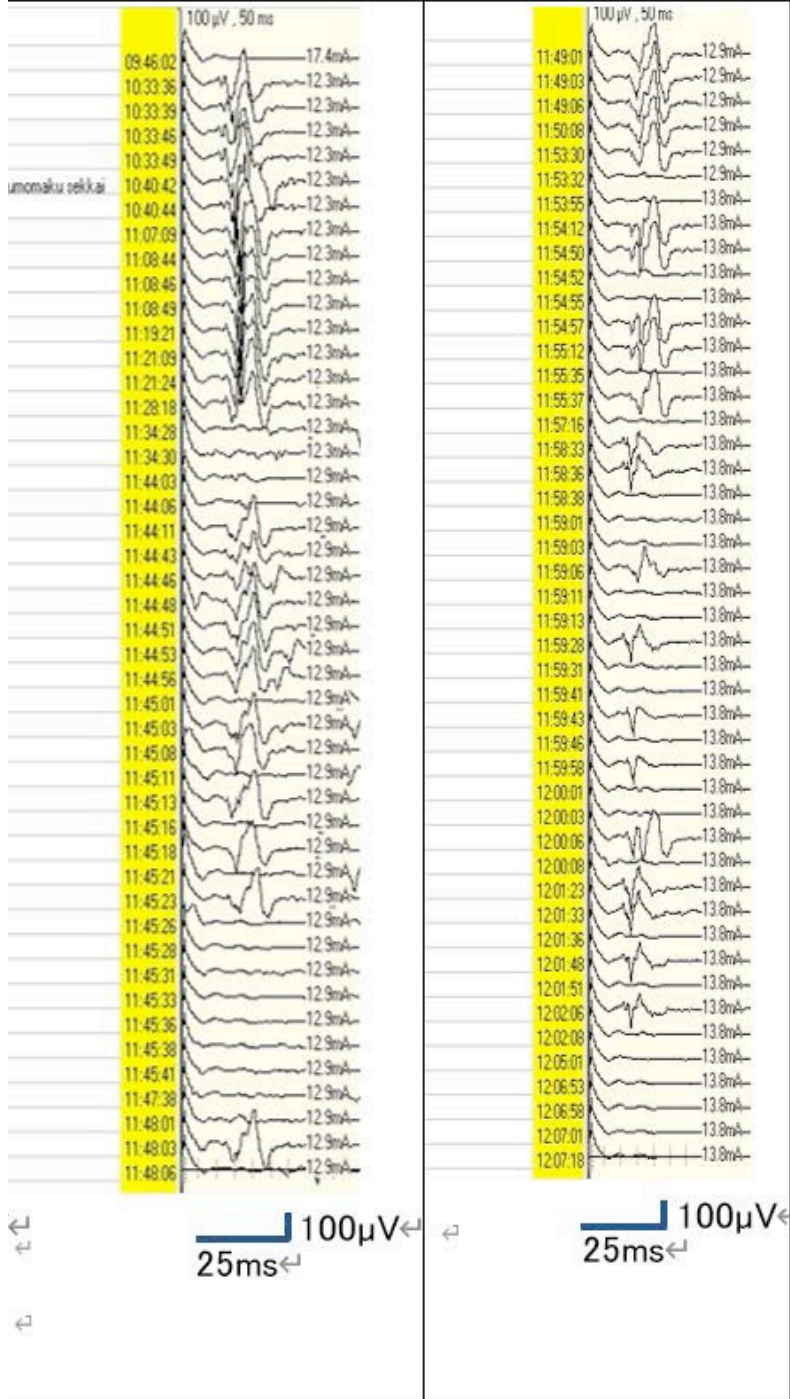
申請者の署名（印字可）が必要です。

Signature ○×△□



AMR (側頭前頭枝刺激-頤筋記録)

硬膜切開時



減圧終了時

添付された波形データには、潜時及び振幅のスケール、刺激強度が表示されていること。表示されていない場合は余白に記入してください。

申請者の署名 (印字可) が必要です。

Signature ○×△□

## Patient Information

赤字で示した箇所の明記が必須です。

症例番号	1	性別	男性
検者	XX	年齢	68歳
手術日	##年 ##月 ##日	手術部位、手術レベル	XX
診断	左内頸動脈狭窄症	術式（手術方法）	CEA
麻酔方法	XX		

※以下の項目は、経頭蓋電気刺激—運動誘発電位（Tc-MEP）モニタリング施行例のみ記載してください

Tc-MEP 増幅法 (該当する方法に○)	増幅法なし double train法	multi-train法 tetanus刺激法	TOF値 (モニタリング開始時)	
--------------------------	------------------------	----------------------------	---------------------	--

## Comment

記録電位

経頭蓋刺激MEP 右上肢刺激SEP

刺激部位（刺激電極設置部位）・刺激強度

MEP: 10-20法のC3およびC4にコークスクリー電極。

刺激強度62mA 刺激幅 0.5ms

SEP: 右手関節部正中神経に中枢側が陰極になるように表面電極を設置

刺激強度30mA 刺激幅 0.2ms

脳外科手術でMEPモニタリング施行例では刺激強度を設定した根拠を記載してください。また、電流値(intensity)だけでなく、刺激幅(duration)と使用した電極を記載してください。

記録電極設置部位（モンタージュ）

MEP: 上肢両側短母指外転筋の筋腹と腱に針電極を刺入

SEP: C3'-Fzにコークスクリー電極

MMT<3の記録筋（脊椎脊髄手術でTc-MEPモニタリング施行例のみ）

なし

モニタリングの概略

内シャント挿入および抜去のための内頸動脈遮断中MEPに変化認めず。SEPにも変化認めず。

トラブルシューティングなど追記することがあれば記入してください

CEA中は頻回にMEPをすることができないので、SEP中心でモニタリングを行った。

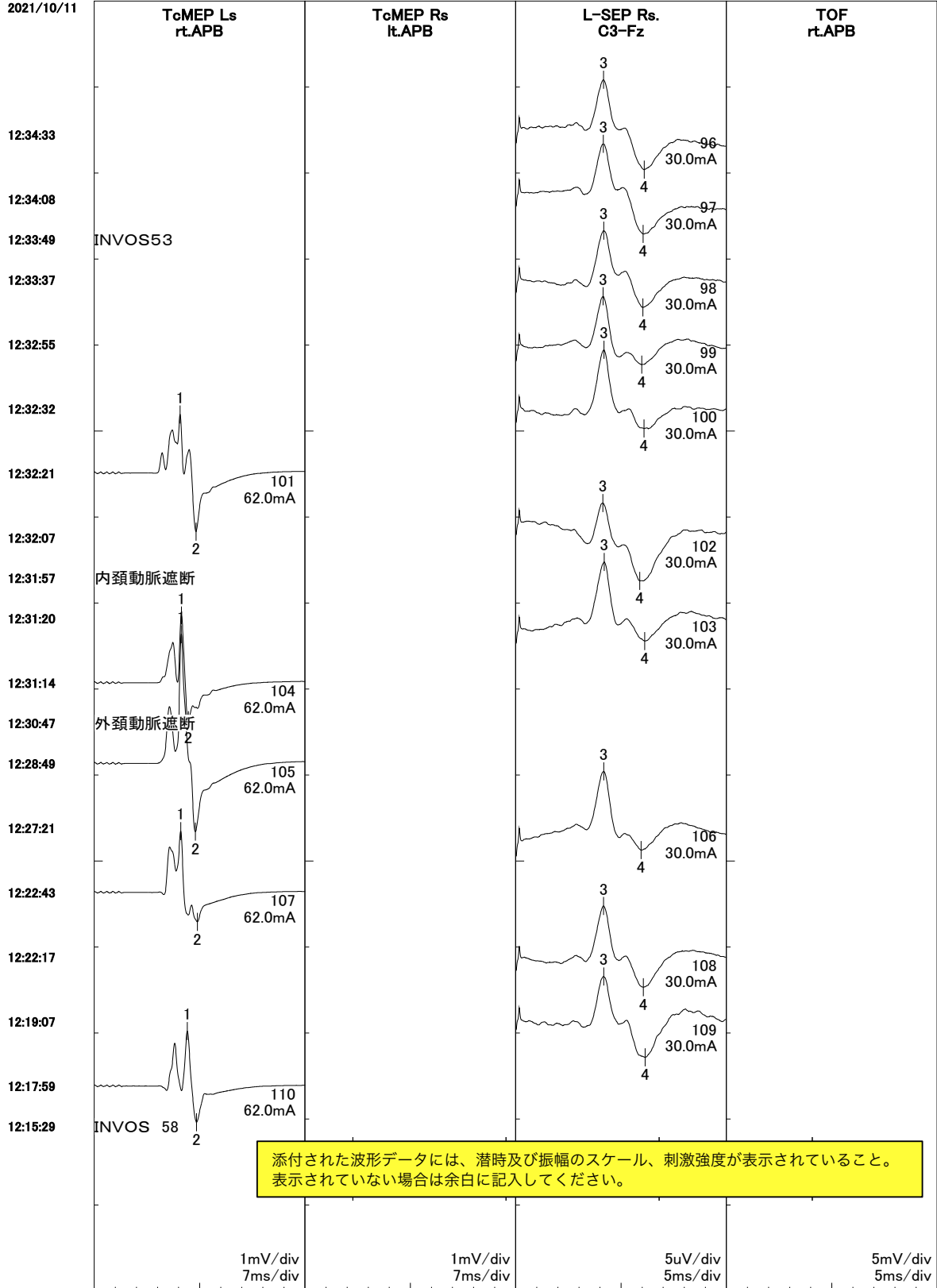
次ページにモニタリング波形を貼付してください。

- 被検筋、スケールが記載された記録を提出するか、余白に明記してください。
- 提示する波形はスケールアウトしないよう、また、小さすぎないようにサイズを調整し、個々の波形が判別できるように波形の間隔を調整してください。
- 少なくともベースライン波形、手術終了時の波形、あるいは波形の変化があった波形を提示してください。
- Tc-MEPモニタリングを施行した症例では、コントロールMEPも提示してください。コントロールMEPの記録筋も記入してください。

※**ベースライン波形**：侵襲的操作前に手術操作により影響を受ける可能性がある基準となるモニタリング波形。※**コントロールMEP**：Tc-MEPモニタリング中に、対象筋となるベースライン波形に変化があった場合、その変化が有意かどうか判定する際に参考とするモニタリング筋のMEP波形。

Signature

モニタリング波形 貼付(添付)



## Patient Information

赤字で示した箇所の明記が必須です。

症例番号	2	性別	男性
検者	XX	年齢	51歳
手術日	##年 ##月 ##日	手術部位、手術レベル	XX
診断	頭蓋咽頭腫	術式（手術方法）	腫瘍摘出術
麻酔方法	XX		

※以下の項目は、経頭蓋電気刺激—運動誘発電位（Tc-MEP）モニタリング施行例のみ記載してください

Tc-MEP 増幅法 (該当する方法に○)	増幅法なし double train法	multi-train法 tetanus刺激法	TOF値 (モニタリング開始時)	
--------------------------	------------------------	----------------------------	---------------------	--

## Comment

記録電位

経頭蓋刺激MEP VEP

刺激部位（刺激電極設置部位）・刺激強度

MEP: 10-20法のC3およびC4にコークスクリュー電極

刺激強度75mA 刺激幅 0.5ms

SEP: VEP: 両眼眼瞼上にダイオードパッドを設置して、左右別々に刺激  
20000Ix 刺激幅20ms

脳外科手術でMEPモニタリング施行例では刺激強度を設定した根拠を記載してください。また、電流値(intensity)だけでなく、刺激幅(duration)と使用した電極を記載してください。

記録電極設置部位（モンタージュ）

MEP: 左右短母指外転筋の筋腹と腱に針電極を刺入

VEP: RO, Oz, LOにコークスクリュー電極、両側耳朶に針電極を刺入し、両側耳朶を短絡して基準電極とした

MMT&lt;3の記録筋（脊椎脊髄手術でTc-MEPモニタリング施行例のみ）

モニタリングの概略

VEP, MEP共に明らかな変化認めず。

トラブルシューティングなど追記することがあれば記入してください

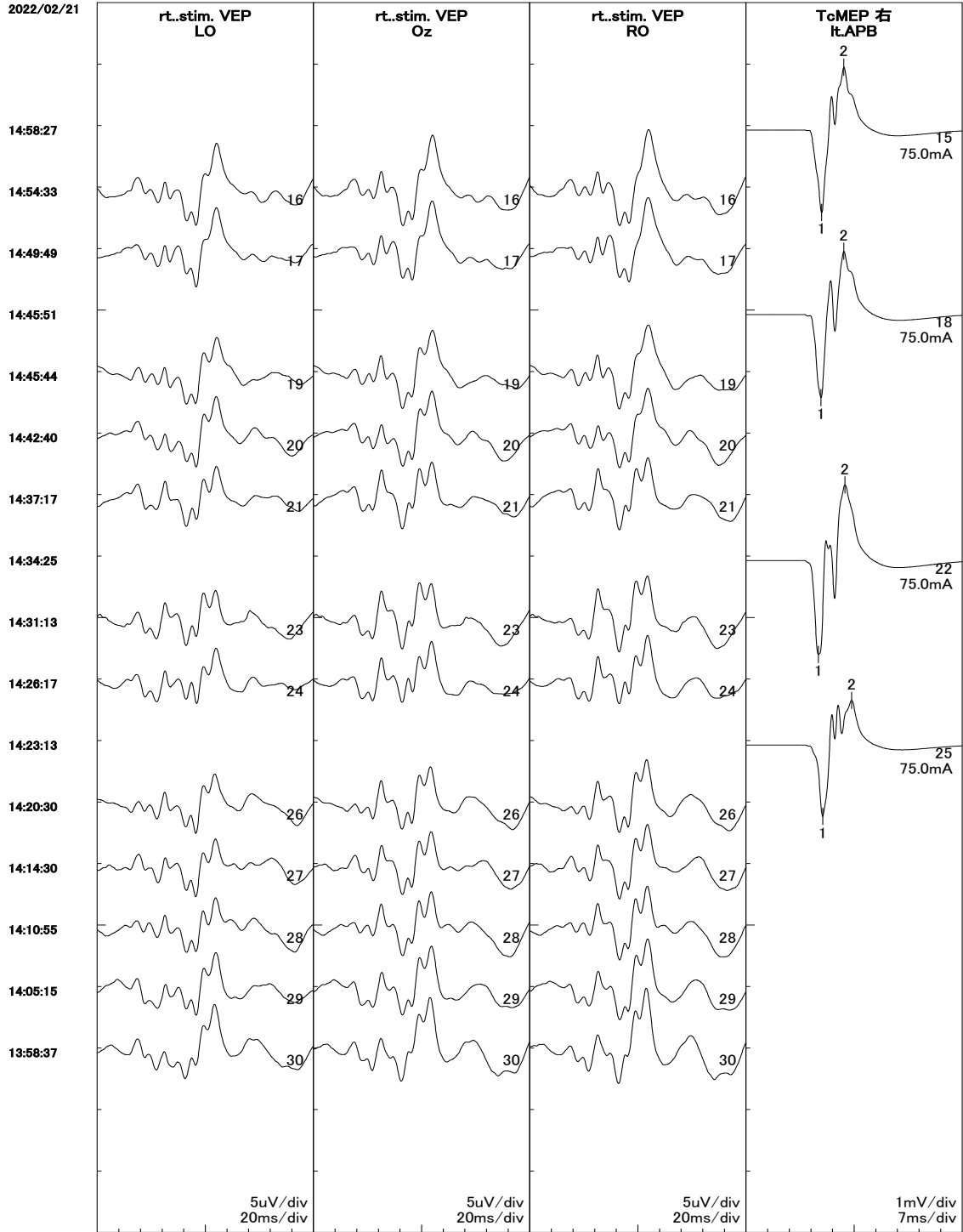
次ページにモニタリング波形を貼付してください。

- 被検筋、スケールが記載された記録を提出するか、余白に明記してください。
- 提示する波形はスケールアウトしないよう、また、小さすぎないようにサイズを調整し、個々の波形が判別できるように波形の間隔を調整してください。
- 少なくともベースライン波形、手術終了時の波形、あるいは波形の変化があった波形を提示してください。
- Tc-MEPモニタリングを施行した症例では、コントロールMEPも提示してください。コントロールMEPの記録筋も記入してください。

※**ベースライン波形**：侵襲的操作前に手術操作により影響を受ける可能性がある基準となるモニタリング波形。※**コントロールMEP**：Tc-MEPモニタリング中に、対象筋となるベースライン波形に変化があった場合、その変化が有意かどうか判定する際に参考とするモニタリング筋のMEP波形。

Signature

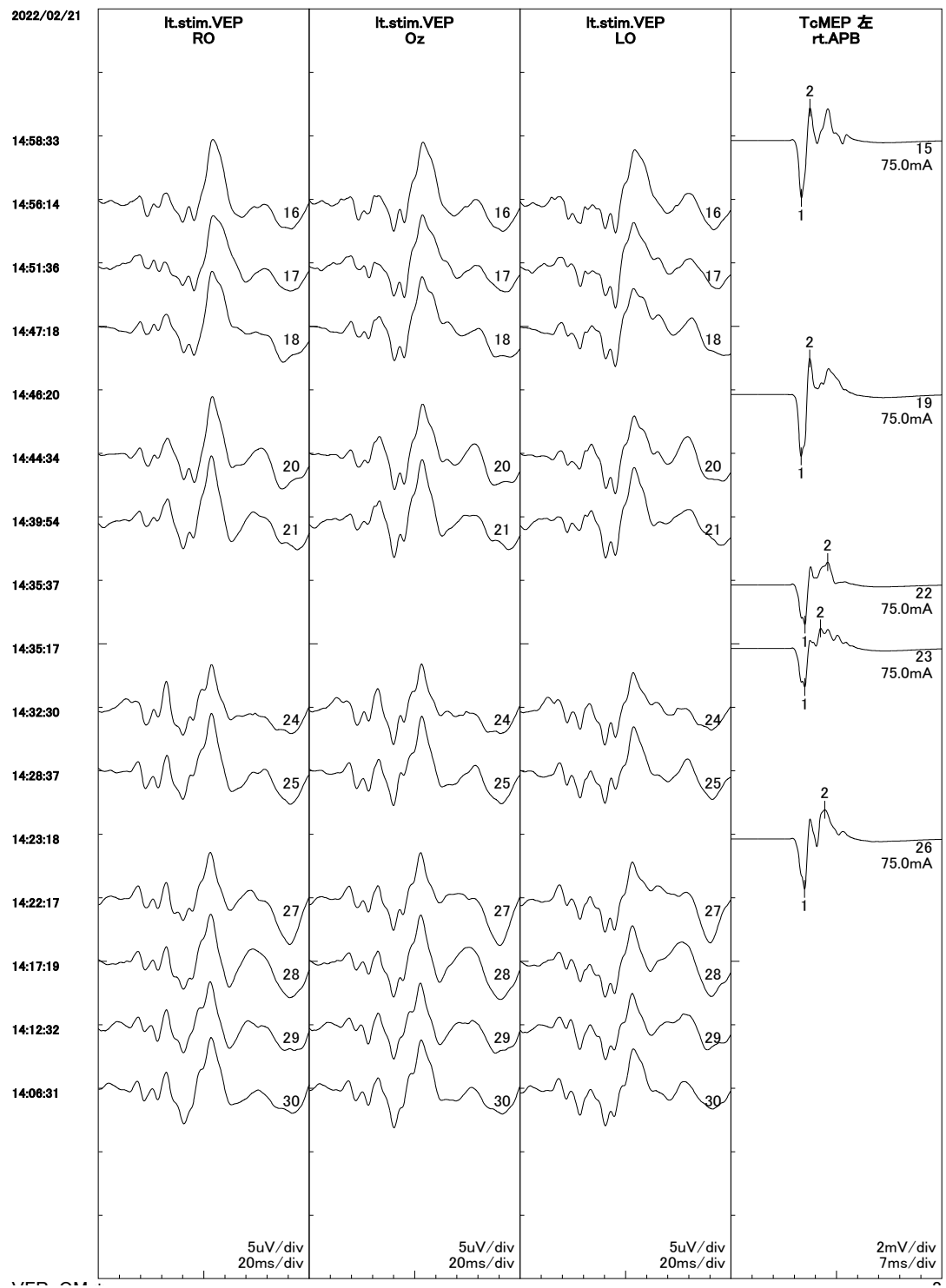
モニタリング波形 貼付(添付)



技師用

施設名：  
術中モニタリング検査報告書

見本  
脳 4



添付された波形データには、潜時及び振幅のスケール、刺激強度が表示されていること。  
表示されていない場合は余白に記入してください。



## 術中モニタリング検査報告書

## Patient Information

赤字で示した箇所の明記が必須です。

症例番号	####	性別	女性
検者	XX	年齢	XX 歳
手術日	##年 ##月 ##日	手術部位、手術レベル	後頭蓋
診断	左片側性顔面けいれん	術式 (手術方法)	神経血管減圧術
麻酔方法	GO + NLA (プロポフォール、レミフェンタ)		

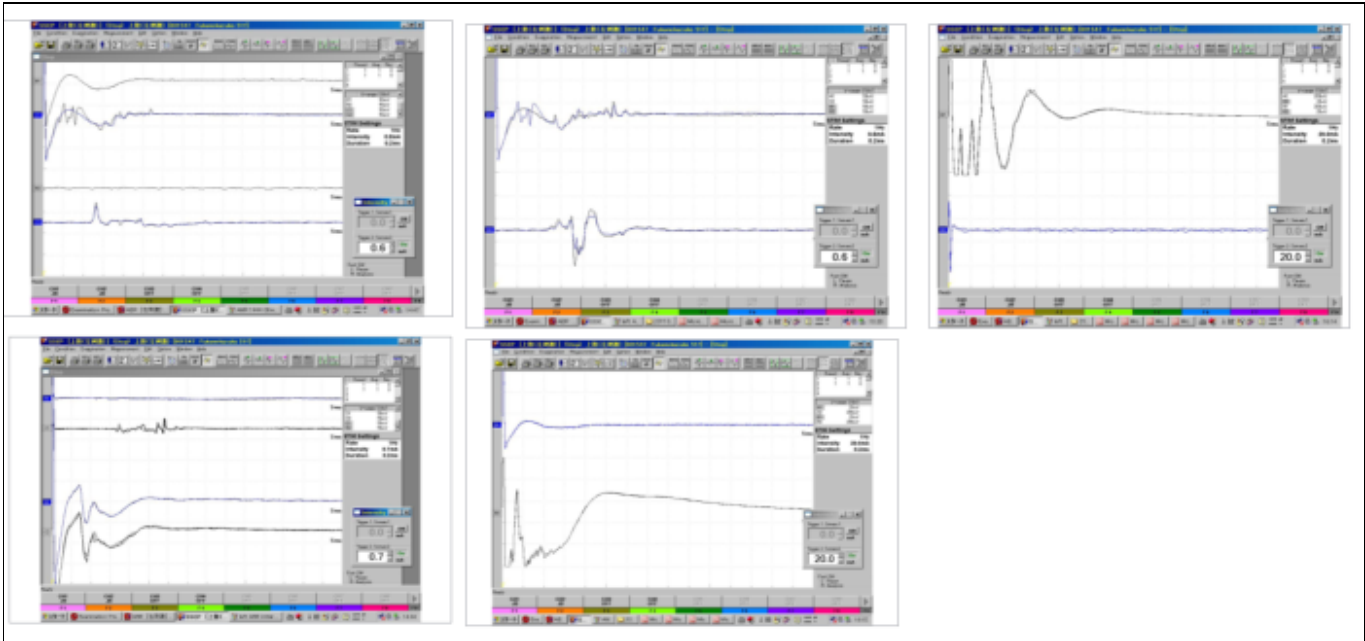
Comment	<p><u>記録電位</u></p> <p>AMR</p> <p>ABR (BAEP)</p> <p><u>刺激部位 (刺激電極設置部位) ・ 刺激強度</u></p> <p>AMR: 刺激電極 患側顔面神経前頭枝、下顎枝：針電極2本ずつ</p> <p>刺激強度：AMR運動閾値から20mAまで徐々に変化。</p> <p>ABR: 刺激電極：両耳外耳道にイアホン留置</p> <p>刺激強度 片側刺激 各々95dB 12.3Hz</p> <p><u>記録電極設置部位 (モニタージュ)</u></p> <p>AMR; 記録電極 患側顔面前頭筋、口輪筋：針電極2本ずつ</p> <p>ABR: 基準電極C3,CzC4 記録電極A1,A2 6モニタージュ作成</p> <p><u>所見</u></p> <p>AMR: 術前mappingも問題なくでき、術開始後開頭時に波形記録したが、0.6mA,0.9mAでそれぞれfrontal bからの刺激、mandibular bからの刺激でAMRきれいに出た。術中 突然に20mAでも波形消失し、術者にcallした。その後も一度も波形再出現することなく、手術終了までmonitoringした。</p> <p>図1 - 3 frontalis stim uppermontage m. frontalis, lower m. oris. 図1 開始時閾値0.6mA 図2 : VII,VII剥離時。図3 : 一気に20mAまでflat. 図4, 5 mandibular b stim 図4 : 開始時閾値0.9mA 図5 20mAまでflat</p> <p>ABR: 術開始時はV潜時6.6mSで最大振幅は0.3uV程度。これをbaselineとした。途中潜時が延長し始めたのでその都度術者にcallし、手術方法をけんとうしてもらった。最大に波形悪化は平坦までなったが、圧迫解除にて都度回復。最終には振幅は元通り、潜時も0.5mS遅れまで改善。健側は変動無し 図1 - 5 左刺激 図1 : 硬膜open 図2 : 潜時1mSおくれ、図3 いったんflat後一回ずつ振幅上昇。図4 : 硬膜閉鎖開始。図5 最終。図6 右耳刺激最終。</p> <p><u>判定</u> 上述</p> <p>術後：直後よりHFS完全消失。聴力障害無し。</p>
---------	---

次ページにモニタリング波形を貼付してください。

- 被検筋、スケールが記載された記録を提出するか、余白に明記してください。
- 提示する波形はスケールアウトしないよう、また、小さすぎないようにサイズを調整し、個々の波形が判別できるように波形の間隔を調整してください。
- 少なくともベースライン波形、手術終了時の波形、あるいは、波形の変化があった波形を提示してください。

申請者の署名 (印字可) が必要です。

Signature ○×△□



AMR fig 4

AMR fig 5

ABR

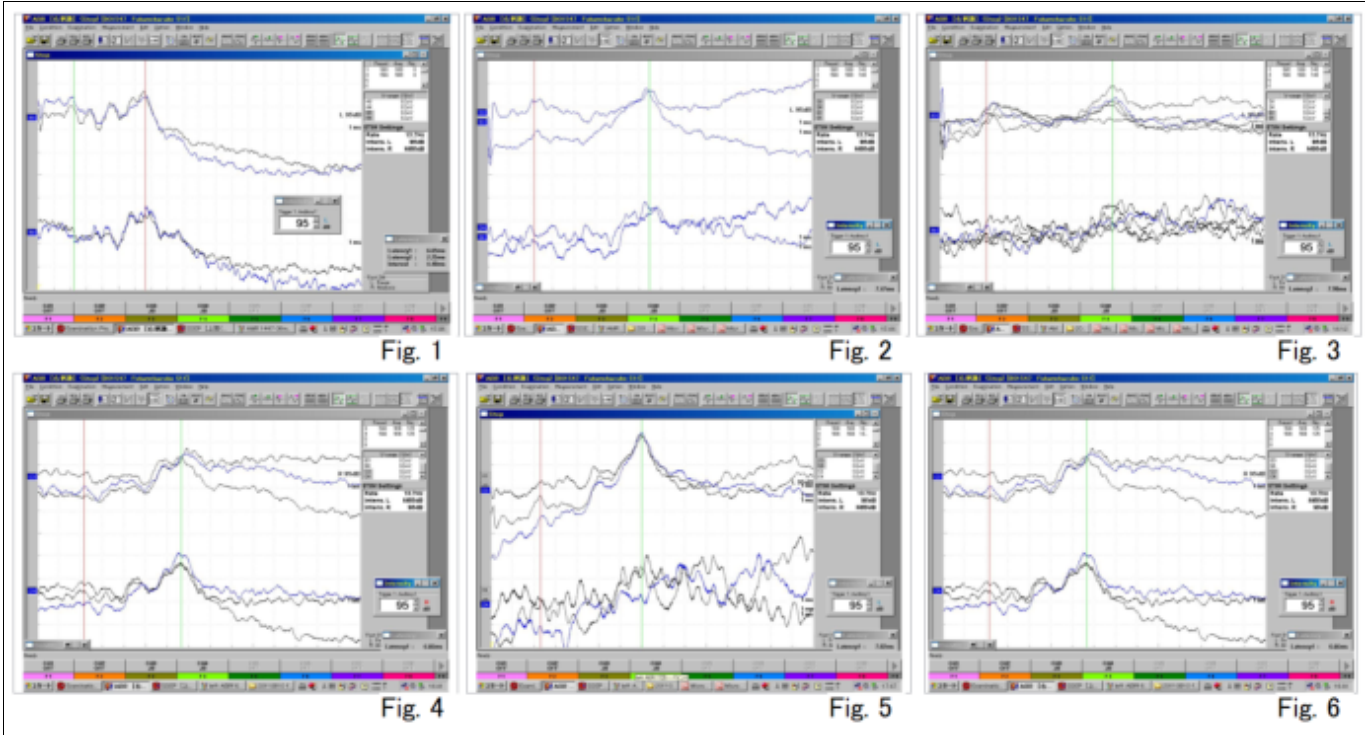


Fig. 1

Fig. 2

Fig. 3

Fig. 4

Fig. 5

Fig. 6

申請者の署名（印字可）が必要です。

Signature ○×△□