

報告症例 記録用紙

形成外科分野

書式5

報告症例

症例	区分	執刀・指導・助手の別
1	b	執刀
2		
3		
4		
5		

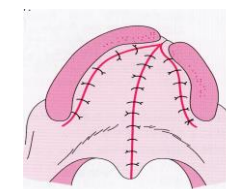
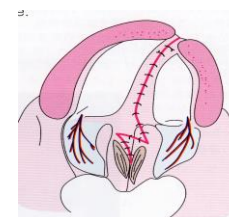
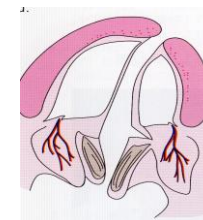
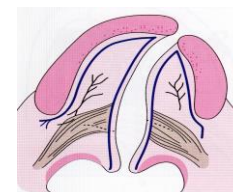- a. 初回口唇裂手術
- b. 初回口蓋形成術
- c. 口唇裂（口唇のみ）二次手術
- d. 口唇裂鼻形成術（鼻形成術のみを含む）
- e. 顎裂骨移植術
- f. 口蓋瘻孔閉鎖術
- g. 構音改善手術
- h. 顎矯正手術

会員番号

申請者氏名

山田太郎

症例番号	病院名	〇〇大学病院	年齢/性別	1歳/女	図
1	診断名	左側口唇顎口蓋裂			
区分	手術術式	口蓋形成術 (two-flap変法)			
b	手術日	2014年4月1日	術者区分	執刀	
<p style="text-align: center;">手術記録</p> <p>全身麻酔下に、頭垂位にて開口器を装着し、口蓋裂に対してtwo-flap法に準じた口蓋形成術のデザインを施行する（図左上）。1%キシロカインE入りの局所注射を切開予定部および剥離の層に併用する。15番メスにて歯槽堤後方から歯槽堤の内側を歯槽に沿って切開し、硬口蓋前方を扇状に披裂縁に向かい切開を進める。口腔側粘膜と鼻腔側粘膜との境界を前方から後方に向かい口蓋垂先端まで切開する。粘膜-粘膜骨膜弁としtwo-flapを挙上する。大口蓋神経血管束の両側を切開する。口蓋裂用剥離子を用いて、切開した骨膜より、大口蓋神経血管束裏側と口腔側粘膜との間に剥離を進める。次に、口蓋骨後縁に付着している口蓋筋群（口蓋帆挙筋や口蓋咽頭筋縦走部など）を、正中から外側に向かって剥離する。軟口蓋部の鼻腔側粘膜骨膜弁にZ形成をデザイン切離する（図右上）。皮弁を入れ替え縫合を進め、軟口蓋の延長効果を獲得する。さらに、硬口蓋の裂部閉鎖のために、鋤骨粘膜骨膜弁を作製し、左側鼻腔側粘骨膜と5-0バイクリルで縫合する。口蓋帆挙筋、口蓋咽頭筋など筋破裂部に4-0ナイロン糸を用いて、Intravelar veloplasty法に準じて筋肉端々吻合を行う（図左下）。口腔側は、左右の粘膜骨膜弁を前方に軽く引っ張り、前方にraw surfaceなくtwo-flapの縫合が可能であることを再度確認して5-0バイクリルで縫合し手術を終了する（図右下）。</p>					



症例番号	病院名		年齢/性別	歳/男・女	図
2	診断名				
区分	手術術式				
	手術日	年 月 日	術者区分		
手術記録					

症例番号	病院名		年齢/性別	歳/男・女	図
3	診断名				
区分	手術術式				
	手術日	年 月 日	術者区分		
手術記録					

症例番号	病院名		年齢/性別	歳/男・女	図
4	診断名				
区分	手術術式				
	手術日	年 月 日	術者区分		
手術記録					

症例番号	病院名		年齢/性別	歳/男・女	図
5	診断名				
区分	手術術式				
	手術日	年 月 日	術者区分		
手術記録					