

日本口蓋裂学会

小児歯科分野

認定師 重点症例研修記録用紙
2025 年度用審査用

会員番号 _____

所 属 _____

申請者氏名 _____

SAMPLE

【記載例】

【重点症例記録】 症例 1

書式 4-1a

カルテ番号：〇〇-××× 症例区分： b c 年齢： 5歳8か月

性別：(M) ・ F

経験施設名：〇〇〇歯科センター小児歯科 診

断名(裂型)：両側性唇顎口蓋裂 (EEC 症候群)

1. 診療内容および経過

【初診】 平成**年5月20日 (3歳9か月)

【主訴】 口唇口蓋裂に伴う口腔清掃の困難さについての相談および齲蝕予防を希望され、〇〇大学形成外科より紹介された。

【家族歴】 特記事項なし

【既往歴】 EEC 症候群

【現病歴】 出生後、口唇口蓋裂、裂手裂足があるため〇〇大学形成外科に紹介された。EEC 症候群と診断され、8か月に口唇形成術、1歳2か月児に口蓋形成術を施行。現在まで〇〇大学形成外科、小児科、耳鼻科、言語治療室にてフォローを継続。

【初診時口腔内所見】

EDC A	A CDE
EDCBA	ABCDE

上顎両側乳中切歯にエナメル質減形成

上顎両側乳側切歯の欠如

上顎歯列弓狭窄、口蓋前方部に残遺孔 (5×5 mm)

裂部付近プラーク (++)

上顎左側 D、下顎左側 E に咬合面齲蝕 (C₂)

【診療経過の概要】

3歳9か月～4歳：保護者へ刷掃指導 (スクラビング法及び裂部付近のタフトブラシの使用) を行い、上顎左側 D 下顎左側 E のレジン修復を抑制下にて行う。家庭でも本人の協力状態が不良なため1か月毎のリコールを継続。4歳半ころより刷掃時の協力状態に徐々に改善が見られたためリコール期間を3か月とした。4歳6か月時にパノラマエックス線撮影で多数の永久歯胚の欠如を確認。4歳7か月時、当施設の矯正歯科に咬合管理のため紹介。以後事情により約9か月間

当科における定期診査が中断となる。

5歳4か月：ふたたび来院するも下顎臼歯部に齲蝕多発のため、歯髄処置・抜歯を含めた齲蝕治療を継続。同時に本人へ手指の形成異常に応じた歯ブラシの安定した把持方法についてもトレーニング中である。また、言語治療の担当者より口蓋瘻孔への対応として口蓋閉鎖床についても検討中とのことである。

【今後の検討事項】

EEC 症候群の特徴でもある外胚葉異形成症による永久歯 16 歯の欠如が認められており、歯科矯正科と連携をはかり、残存乳歯の保存および必要に応じて機能回復を含めた保険処置も考慮する必要がある。また齲蝕感受性が高く今後混合歯列期に入りさらに口腔衛生管理の重要性が増す中で、小学校入学後の複数診療科への頻繁な通院への不安を保護者が心配しており、居住地域での歯科医療機関での歯科的管理についても連携が必要になる可能性も含み検討して行く。

2. 他領域と連携内容（できるだけ具体的に記載） 初診時：比較的地域に近い

〇〇大学形成外科から口唇口蓋裂症例の歯科的管

理について本症例を含め以前より継続的に紹介を受けている。

4 歳時：乳歯列咬合完成期で診察・検査等への協力がある程度可能と思われる患児においては 4 歳代に当センター歯科矯正科へ紹介し、以降は共通の診療手帳により必要に応じた連携を図っている。

5 歳時：現在、まだ〇〇大学言語治療室からの直接依頼はないが、口蓋残遺孔の言語への影響によっては、瘻孔閉鎖術の時期までの当科への閉鎖床依頼を検討しているとのことである。

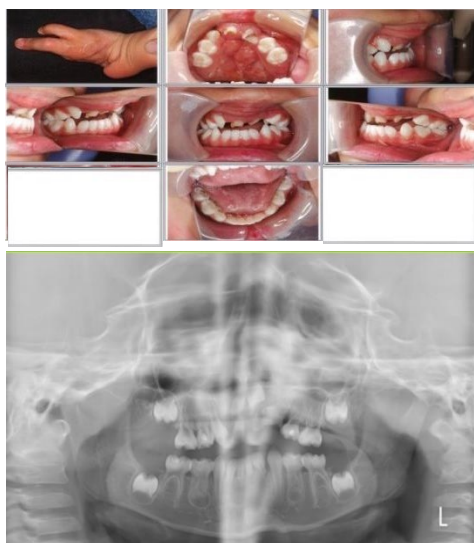
SAMPLE

3. 症例写真

(写真には撮影日および説明を記載してください。)

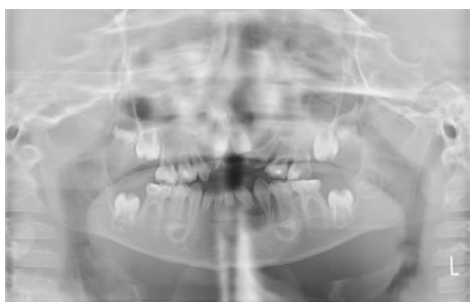① 4歳時： 口腔内、手指およびパノラマエックス線写真

(****年*月**日撮影) 上顎乳中切歯に著しいエナメル減形成および永久歯胚の多数欠如を認める




② 5歳4か月：パノラマエックス線写真

(****年*月**日撮影) 下顎乳臼歯に齲蝕の多発を認める



③ 患児への口腔清掃指導 裂手のためブラシの把持方法の工夫と練習



SAMPLE