● 一般演題

急性心筋梗塞の急性期に合併した頻脈性心房細動に対するAmiodaroneの使用経験

埼玉県済生会栗橋病院循環器科　平田直美・遠藤康弘・山口淳一
宇野元規

はじめに

1989年に報告されたCardiac Arrhythmia Suppression Trial (CAST)[1]以後，特に低心機能症例における抗不整脈薬療法においてVaughan Williams分類のclass III群薬であるamiodarone（AMD）が注目されてきた。同様に急性心筋梗塞の急性期に頻脈性不整脈に対するI群薬の投与に際しても催不整脈作用や陰性変力作用が問題となり，わが国でも心筋梗塞の急性期における難治性頻脈性不整脈に対するAMDの有効性を論ずる報告も少なくない[2~4]。しかし，心筋梗塞の急性期の頻脈性心房細動（AF）に対する報告はまれである。今回，われわれは心筋梗塞の急性期に合併した頻脈性AFに対して，AMDを使用した2症例を経験したので報告する。

1　症　例　1

70歳男性で，主訴は胸痛。既往歴には糖尿病がある。平成6年12月から，数分間持続する胸痛が出現するようになり，入院前日には自動二輪車を運転中，軽度の眼前暗黒感も出現した。12月7日，受診し心電図上，I，aV_L，$V_{1\sim6}$でST上昇（**図1**左）を認め入院となった。血液検査ではCPK 4449 U/l，CPK-MB 294 U/l，GOT 880 U/l，LDH 3972 U/lと上昇していたが，その他の血液検査所見に異常は認められなかった。入院時の胸部X線上，肺野のうっ血が認められ，心胸郭比は67%に拡大していた。

本症例は発症時期不明の心筋梗塞症でありうっ血性心不全を合併していたため，硝酸薬とカテコールアミンによる治療を開始した（**図2**）。第3病日，心拍数毎分140前後の頻脈性AFが生じたため電気的除細動200Jを施行し

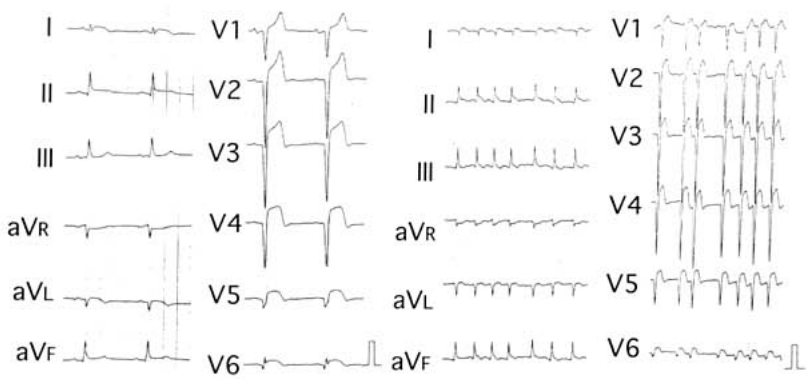

図1　症例1の心房細動時の心電図
左：入院時心電図（平成6年12月7日），右：心房細動（平成6年12月9日）

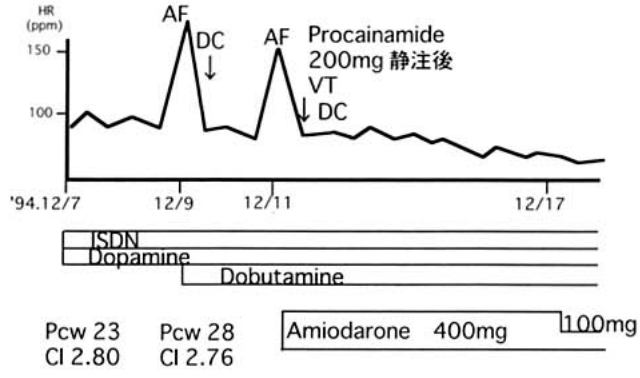

図 2　症例1の臨床経過
AF：心房細動，DC：電気的除細動，Pcw：肺動脈楔入圧，
CI：心係数

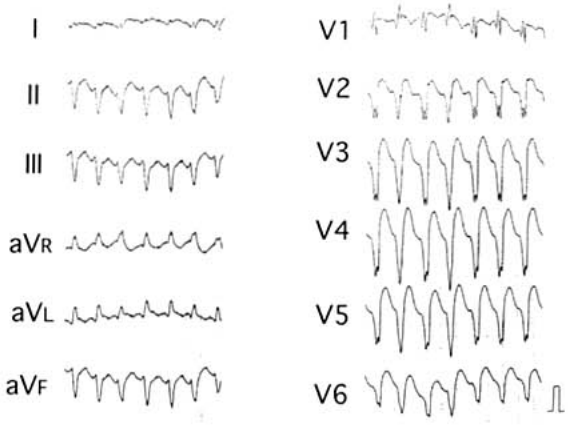

図 3　症例1の心室頻拍

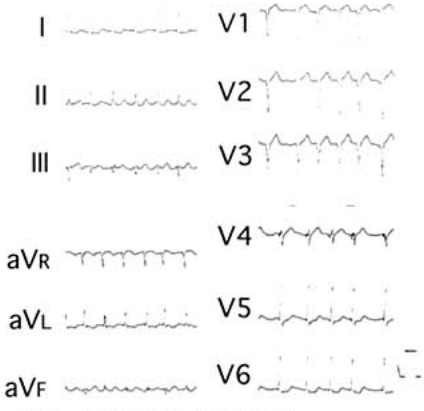

図 4　症例2の入院時心電図

停止させた。第5病日，再度頻脈性AFが生じたため(**図1**右)，digoxinおよびverapamilを静注し徐拍化を試みたが効果がなく，procainamide 200 mgを静注した。しかし静注の途中より非持続性単形性心室頻拍(VT)が出現したため(**図3**)，procainamideは中止し，AFに対して電気的除細動200 Jを施行し，洞調律に回復した。同日よりAMD 400 mgの服用を開始した。AMD投与1週後より，毎分40〜50の洞徐脈となったため，AMDは100 mgに減量した。以後，AF，VTの出現はなく経過した。

平成7年1月12日に心臓カテーテル検査を行った。左心室造影では前壁中隔領域の壁運動が低下，左心室拡張末期容積係数166 ml/m^2，左心室収縮末期容積係数115 ml/m^2，左心室駆出率30%であった。冠状動脈造影では左前下行枝#6近位部で完全閉塞が認められた。

平成7年1月22日，電気生理学的検査を施行したところ，洞結節および房室結節には異常なかったが，右心室高頻度刺激を行った結果，procainamide静注中に認められたVTと同型のものとその他に3種類のnon-clinical VTが誘発された。誘発されたVTの心拍数は毎分150前後であり，第3病日に実際に出現したVTよりも徐拍化されていた。植込み型除細動器についても検討したが，本人の希望もあり，

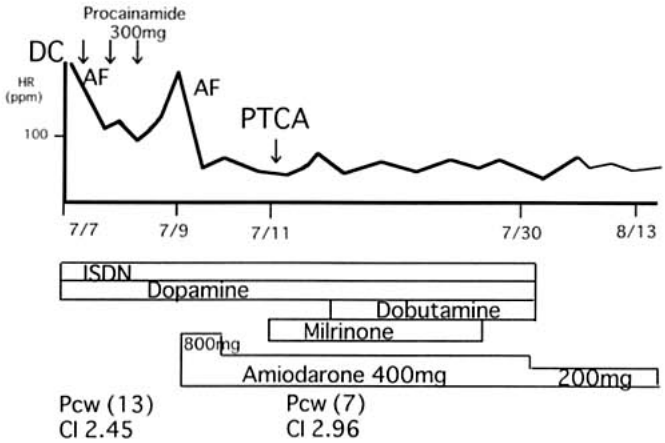

図 5　症例 2 の臨床経過
PTCA：経皮的冠状動脈形成術

AMD 100 mg を継続投与とし，退院した。

2 症 例 2

49 歳男性で，主訴は胸痛。冠危険因子には糖尿病，高脂血症，喫煙歴および 10 年前から指摘されていた高血圧を認めた。現病歴には入院約 2 ヵ月前より，起床時や労作時に胸痛が出現，他院で狭心症と診断され内服治療が開始されていた。平成 9 年 7 月 7 日，午前 1 時に突然，冷汗を伴う胸痛が出現したため，当院を受診した。

入院時現症は脈拍が毎分 146，不整，血圧 160/90 mmHg。聴診上は異常を認めなかった。入院時の胸部X線では心胸郭比は 64%，肺野のうっ血を認めた。心電図は頻脈性 AF であり，$V_{1\sim4}$ においてR波の減高が認められた（**図 4**）。頻脈性 AF に対して，電気的除細動（200 J および 300 J）を施行したが，停止しなかった。そのため procainamide 300 mg を静注し再度，除細動 300 J を施行したが AF は停止しなかった。

入院時より，呼吸状態が悪く，低酸素血症であったため人工呼吸管理下に緊急カテーテル検査を施行した。左前下行枝# 6 に 99%狭窄と左回旋枝# 13 に 75%の 2 枝病変で，組織型プラスミノーゲンアクチベーター320 万単位による冠動脈内血栓溶解療法を施行，冠血流は TIMI 2 から TIMI 3 へ改善し，大動脈内バルーンパンピングを留置して終了した。緊急カテーテル検査中，AF が心房粗動に移行した際，高頻度心房ペーシングを行った。洞調律に一旦戻ったものの維持はできなかった。

その後，AF は 7 月 8 日に一旦洞調律に自然回復したものの，7 月 9 日，再度頻脈性 AF が出現した。digoxin, verapamil による徐拍化を試みたが効果なく，心不全が悪化していたため，AMD の内服を開始した。AMD 服用開始の翌日には洞調律に回復し，その後は維持された。心不全が遷延したため，第 5 病日の 7 月 11 日，左前下行枝# 6 に対して経皮的冠状動脈形成術を施行した。MAXXUM 3.5 mm を使用し拡張後，Palmaz-Schatz stent を留置し，良好な血管径を得ることができた。

その後，心不全はしだいに改善し 7 月 19 日，大動脈内バルーンパンピングを離脱，7 月 25 日抜管した。AMD の服用量は初日は 800 mg，その後 14 日間は 400 mg を服用，さらに 14 日間 200 mg 服用し中止した。AMD 中止後も AF は出現せず，退院となった（**図 5**）。

8 月 14 日に施行した心室造影では，左心室拡張末期容積係数 53 ml/m^2，左心室収縮末期容積係数 21 ml/m^2，左心室駆出率 60%，前壁中隔の壁運動が低下していた。

3 考　　察

Cowan ら[5]は急性心筋梗塞に合併した AF に AMD を使用し，AMD は digoxin よりも AF の徐拍化に有用であり，また洞調律への回復も高率であったと報告している[5]。わが国においては報告は少ないが，心筋梗塞急性期に薬剤抵抗性の頻脈性 AF に AMD が有効であったという報告[6]を認める。

今回われわれは，心筋梗塞の急性期に頻脈性 AF が合併した 2 症例を経験したが，いずれの症例においても頻脈性 AF に対して心拍数コントロールがつかず，心不全の増悪をきたした。症例 1 では procainamide の催不整脈作用により VT が生じ，症例 2 ではすでに重篤な心不全を合併しており陰性変力作用をもつ I 群薬の使用が困難と考え，AMD の使用にふみきった。AMD の使用後，いずれの症例においても心不全は改善し，AF の再発はなく，有効であったと思われた。

AMD の使用の際には，重篤な心外副作用の発現が問題となる。症例 2 は急性期のみの使用にとどめ，冠動脈インターベンション後，心不全が軽快し，その後中止した。症例 1 では VT の substrate を有していると考えられ，AMD を継続投与した。3 年以上経過しているが，AF，VT の再発はなく，心外副作用に注意しながら外来管理中である。

結　　語

心筋梗塞の急性期に心不全を合併した頻脈性 AF 2 症例に AMD を投与し，良好な経過が得られた。同様の症例に対する AMD の適応や安全性の問題については，今後も検討が必要と思われる。

文　　献

1) The Cardiac Arrhythmia Suppression Trial (CAST) investigators preliminary report：Effect of encainamide and flecainide on mortality in a randomized trial of arrhythmia suppression after myocardial intarction. *N Engl J Med* **321**：406, 1989
2) 渡辺一郎ほか：急性心筋梗塞に伴う難治性心室頻拍/細動に対するアミオダロン静注の効果. 循環器 **40**：284-287, 1996
3) 後藤泰利ほか：心筋梗塞発症後の反復性の難治性心室細動発作に対してアミオダロンが著効を示した 1 例. *Prog Med* **17**(1)：1097-1101, 1997
4) 亀澤康裕ほか：急性心筋梗塞後の難治性心室頻拍に対してアミオダロンの経管投与が有効であった 1 例. *Prog Med* **17**(1)：1102-1105, 1997
5) Cowan JC *et al*：Amiodarone in the management of atrial fibrillation complicating myocardial infarction. *Br J Clin Pract* **44**：155-163, 1986
6) 沖重薫ほか：急性心筋梗塞症急性期に合併した心房細動に対する amiodarone の効果と安全性. 心電図 **16**(5)：592, 1996