



第 33 回 埼玉県臨床細胞学会 埼玉県臨床細胞医学会 学術集会

プ ロ グ ラ ム

日 時：平成 26 年 3 月 29 日（土） 13 時 30 分より

会 場：埼玉県県民健康センター 1F 大会議室

さいたま市浦和区仲町 3-5-1

TEL 048-824-4801（代）

参加費：1,500 円

学術集会長 佐藤 英章（埼玉県済生会川口総合病院 病理診断科）

主 催：埼玉県臨床細胞学会・埼玉県臨床細胞医学会

後 援：埼玉県医師会・埼玉県産婦人科医学会

（埼玉県産婦人科医学会の会員には産婦人科認定シールを発行致します。また、細胞検査士の会員は単位取得が可能ですので検査士カードを御持参下さい。）

I. 開会の辞 (13:30~13:35)

学術集会長：佐藤 英章

II. 一般演題 (13:35~14:20)

座長：石津 英喜 (医療生協さいたま埼玉協同病院 病理科)

1) 穿刺吸引細胞診が確定診断の契機となった悪性黒色腫の1例

○松永 英人(CT), 佐藤 崇 (CT), 今村 尚貴(CT), 須賀恵美子(CT)
鈴木 忠男(CT), 生沼 利倫(MD), 坂田 一美(MD), 山本 雅博(MD)
三俣 昌子 (MD)
川口市立医療センター 検査科病理

2) 貯留胆汁で強い核異型を認めた原発性硬化性胆管炎 (PSC) の1例

○伊佐山絹代(CT), 舟橋 幸子(CT), 川口 宏美(CT), 佐藤沙智子(CT)
東海林琢男(MD), 安達 章子(MD)
さいたま赤十字病院 病理部

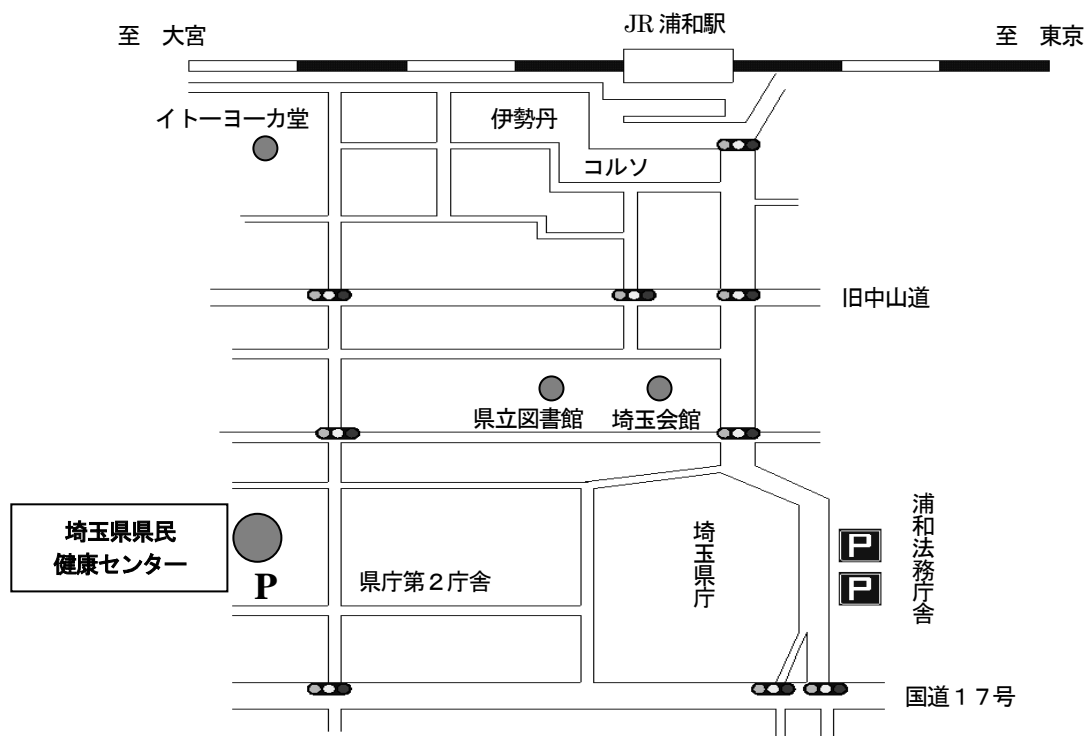
3) 小児悪性腎腫瘍 - Clear cell sarcoma of the kidney の1例

○急式 政志(CT)¹⁾, 河原井 敦子(MT)¹⁾, 村上 仁彦(MD)²⁾, 岸本 宏志(MD)²⁾
埼玉県立小児医療センター 検査技術部¹⁾ 病理診断科²⁾

4) 子宮頸部乳頭状扁平上皮癌4例の細胞学的検討

○稲山 裕人(CT), 高田 理恵(CT), 栗原 美子(CT), 朽木 拓(CT)
滝沢 敬祐(CT), 大野 喜作(CT), 塩津 英俊(MD), 岡田 真也(MD)
株式会社保健科学東日本 病理部

案内図



JR 浦和駅から学術集會会場まで徒歩約15分
埼玉県庁駐車場、または会場地下2階医師会駐車場が利用可能

協 賛 グラクソ・スミスクライン株式会社
 東邦薬品株式会社
 株式会社ビー・エム・エル
 ホロジックジャパン株式会社
 武藤化学株式会社
 株式会社BIODYNE JAPAN

第33回埼玉県臨床細胞学会・埼玉県臨床細胞医会学術集會実行委員

学術集會長 佐藤 英章 (埼玉県済生会川口総合病院)
実行委員長 田丸 盛夫 (埼玉県済生会川口総合病院)
実行委員 今村 尚貴 (川口市立医療センター) 大塚 重則 (医療法人藤和会藤間病院) 緒方 衝 (防衛医科大学校)
 甲斐田 久仁美 (医療生協さいたま埼玉協同病院) 柿沼 幹男 (埼玉県立循環器・呼吸器病センター)
 鈴木 君義 (株式会社正和ラボラトリー) 松本 健宏 (株式会社戸田中央臨床検査研究所)
 森田 繁 (さいたま市立病院) 山崎 泰樹 (獨協医科大学越谷病院)