

□症例報告□

## 持続的血液濾過の施行により敗血症性呼吸不全の 改善がみられた 2 症例

小北直宏\* 吉川修身\* 萩原 隆\* 並木昭義\*\*

### ABSTRACT

Two cases of septic ARDS improved with continuous hemofiltration

Naohiro KOKITA, Osami YOSHIKAWA, Takashi HAGIWARA and Akiyoshi NAMIKI\*

*Department of Anesthesiology, Hakodate City General Hospital, Hakodate 040, Japan*

\* *Department of Anesthesiology, Sapporo Medical University School of Medicine*

Two patients with adult respiratory distress syndrome (ARDS) following severe sepsis were treated with conventional therapy and pressure support ventilation with an optimal positive end-expiratory pressure. The first patient developed increases in osmotic pressure, serum sodium, urea nitrogen, and creatinine levels. The second patient showed oliguria, hypotension and further impairment of pulmonary gas exchange. Treatment by zero-balanced continuous hemofiltration (CHF) was started immediately in both cases. The CHF treatment resulted in a remarkable improvement in the respiratory and hemodynamic parameters. Removal of excess water by CHF was particularly effective in achieving blood oxygenation in the second case. As the patients recovered from ARDS, they were weaned from the mechanical ventilation. The effects of CHF in the management of ARDS can be summarized as follows: 1) Removal of humoral mediators and causative substances of ARDS following sepsis, 2) No further formation of lung edema, due to control of the fluid balance. It is surmised that CHF is an effective treatment for hemodynamically unstable patients with ARDS due to sepsis.

### はじめに

最近各種血液浄化法は、救急集中治療領域でも盛んに行われるようになり、その対象疾患も、従来の急性腎不全や急性肝不全にとどまらず、急性薬物中毒、急性膵炎、成人呼吸窮迫症候群 (ARDS)、さらには多臓器不全など幅広くなってきている。

今回われわれは、敗血症性呼吸不全に対し持続

的血液濾過 (CHF) を施行し酸素化能の改善がみられた 2 症例を経験した。そこで、敗血症性呼吸不全における血液浄化法の有効性について若干の考察を加えて報告する。

### 1. 症 例

●症例 1：71 歳，女性。

平成 3 年 3 月 5 日イレウスの診断にて当院に入院した。7 日早朝に緊急開腹手術が行われた。絞扼性イレウスに小腸穿孔を合併し、汎発性腹膜炎から敗血症性ショックを併発しており、術中より

\* 市立函館病院麻酔科 (〒 040 北海道函館市弥生町 2-33)

\*\* 札幌医科大学麻酔学教室

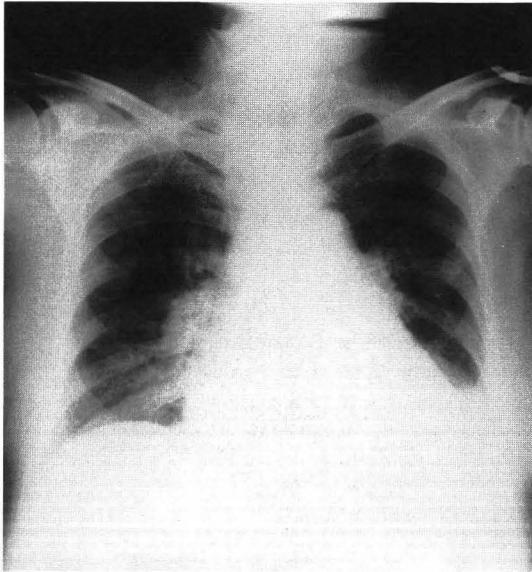


図1 ICU入室時の胸部X線写真(症例1)

血圧低下，低酸素血症がみられたため術後ICU搬入となった。

ICU入室後，ドパミン，ドブタミン各 $12\mu\text{g}/\text{kg}/\text{min}$ ，ノルアドレナリン $0.4\mu\text{g}/\text{kg}/\text{min}$ の持続投与にもかかわらず，血圧は $80\text{mmHg}$ 前後であった。一方，胸部X線写真では，両肺野に薄い浸潤陰影を認め(図1)，ARDS切迫状態と考え，pressure support ventilation (PSV)による人工呼吸管理を開始した。PSレベル $12\text{cmH}_2\text{O}$ ，PEEP  $5\text{cmH}_2\text{O}$ ， $\text{FI}_{\text{O}_2}$   $0.7$ での $\text{PaO}_2$ は $90\sim 113\text{mmHg}$ であった。その後血圧は徐々に上昇し，第2病日にはノルアドレナリンの持続静注から離脱した。さらに， $\text{PaO}_2$ も強制利尿により，第3病日には $\text{FI}_{\text{O}_2}$   $0.5$ で $114\text{mmHg}$ まで改善した。しかし，血清浸透圧 $365\text{mOsm}/\text{l}$ ，血清ナトリウム $169\text{mEq}/\text{l}$ ，血中尿素窒素 $56\text{mg}/\text{dl}$ ，血清クレアチニン $3.0\text{mg}/\text{dl}$ と上昇したため，電解質の補正と尿素窒素，クレアチニンの除去もかねてCHFを開始した。流量は $100\text{ml}/\text{min}$ ，置換速度は $1\text{l}/\text{hr}$ で，置換液にはサブラッド-A®を使用し，抗凝固剤にはメシル酸ナファモスタットを用いた。尿量が維持されていたため除水は行わなかった。開始後30分で $\text{PaO}_2$ は $\text{FI}_{\text{O}_2}$   $0.5$ で $114\text{mmHg}$ から $146\text{mmHg}$ と上昇

し，3時間後には $175\text{mmHg}$ まで改善した。そして，24時間後にはPSレベル $5\text{cmH}_2\text{O}$ ，PEEP  $5\text{cmH}_2\text{O}$ ， $\text{FI}_{\text{O}_2}$   $0.4$ で $\text{PaO}_2$   $152\text{mmHg}$ となり人工呼吸器より離脱した(図2)。

#### ●症例2：59歳，男性。

平成4年3月18日交通事故にて近医に搬入され，19日腸管破裂の疑いで緊急開腹手術となった。小腸穿孔，S状結腸損傷があり修復を行ったが術中より血圧の低下が著明で，術後も敗血症性ショックによる低酸素血症，尿量減少が続いたため，直ちに当院ICUに搬送された。

搬入時より血圧維持のため，ドパミン，ドブタミン各 $10\mu\text{g}/\text{kg}/\text{min}$ に，ノルアドレナリン $0.1\mu\text{g}/\text{kg}/\text{min}$ も併用し，血圧は $100\text{mmHg}$ 前後であった。一方，胸部X線写真では肺門部を中心に薄く浸潤陰影がみられたため(図3)，PSレベル $15\text{cmH}_2\text{O}$ ，PEEP  $5\text{cmH}_2\text{O}$ で直ちにPSVを開始した。血液ガス所見は $\text{FI}_{\text{O}_2}$   $0.7$ で $\text{PaO}_2$   $103\text{mmHg}$ ， $\text{BE}-7.5\text{mEq}/\text{l}$ で，尿量は利尿剤の投与でも時間 $0\sim 30\text{ml}$ であった。血圧維持のため輸液を負荷し，人工呼吸管理で $\text{FI}_{\text{O}_2}$   $0.5$ で $\text{PaO}_2$ が $119\text{mmHg}$ と一時的に血液ガス所見が改善した。しかし，翌朝6時までの水分バランスが $+1750\text{ml}$ に達し，尿量の確保が困難で，再び $\text{PaO}_2$ が $96\text{mmHg}$ に低下，血圧も徐々に低下してきたため，CHFを開始した。流量は $130\text{ml}/\text{min}$ ，置換は $1\text{l}/\text{hr}$ で，症例1と同様に除水は行わなかった。開始後7時間で $\text{PaO}_2$ は $118\text{mmHg}$ となり，12時間後には $\text{PaO}_2$ は $156\text{mmHg}$ まで改善した。それに伴い心機能も回復したため，ノルアドレナリンの投与から離脱した。第3病日からは効率よく除水が可能となり，第4病日には $\text{FI}_{\text{O}_2}$   $0.4$ で $\text{PaO}_2$ は $136\text{mmHg}$ となった。第5病日未明に一時的に悪化がみられたが，第6病日には人工呼吸器より離脱した(図4)。

#### 考 察

各種血液浄化法のなかでも，今回施行したCHFは体液・栄養管理や電解質管理が容易であり，さらに循環動態に及ぼす影響が少ない点から，重症患者に対する血液浄化法として，最近急速に普及している。これは1977年にKramerが

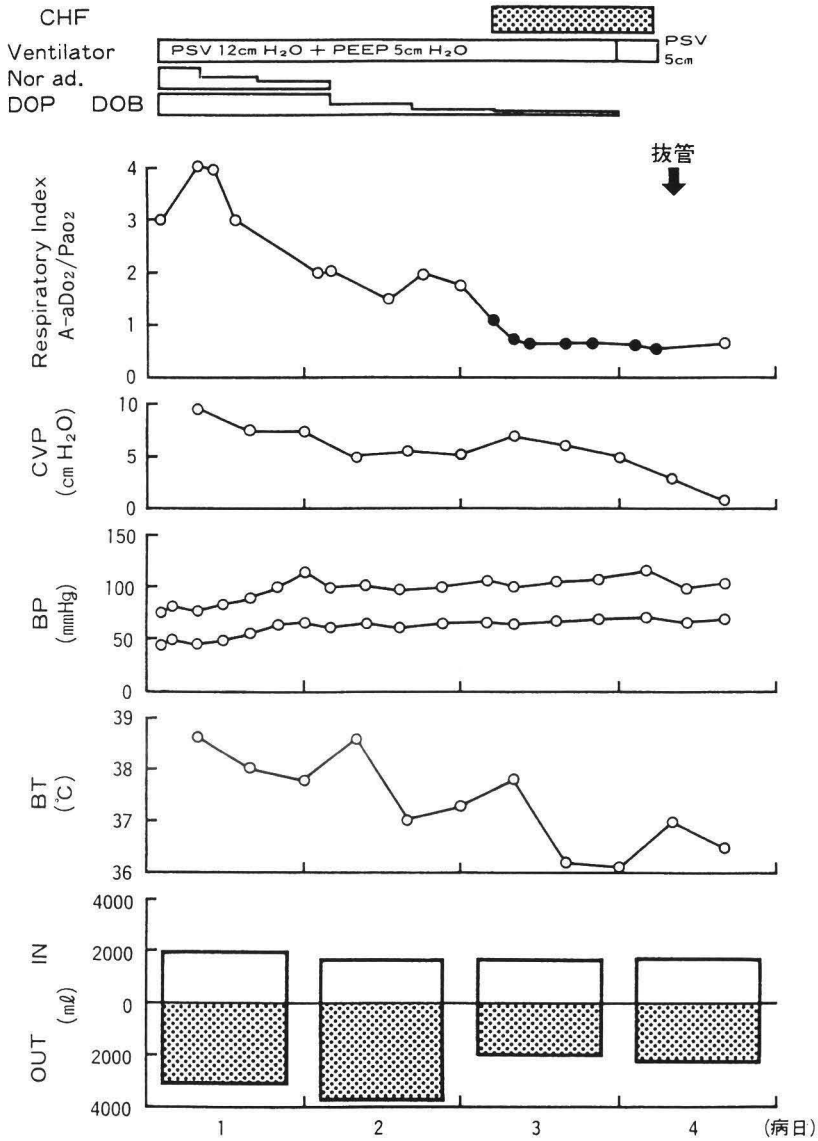


図 2 症例 1 の臨床経過

発表した持続動静脈血液濾過法<sup>1)</sup>に端を発しているものの、出血性合併症の少ない抗凝固剤と各種高分子膜の開発で、急速に発展している状況にあり、より積極的な有効性を期待するようになってきている。

一方、敗血症の侵襲による多臓器不全の一部分現象として発症してくる呼吸不全の大多数は、ARDSの形をとるといわれており<sup>2)</sup>、今回報告した2症例もARDSに移行しつつある病態であっ

たとえられる。そして、このような臓器障害の発生に関与しているのがエンドトキシンや、サイトカインをはじめとする種々のメディエータであり<sup>3)~5)</sup>、ARDSの発症にも、このサイトカインや、多核白血球、血管内皮細胞、血液凝固系、アラキドン酸代謝産物、血小板活性化因子などが互いに関連していると考えられている。

今回われわれは、敗血症性呼吸不全を呈した症例に対してCHFを施行し、しかもいずれも除水

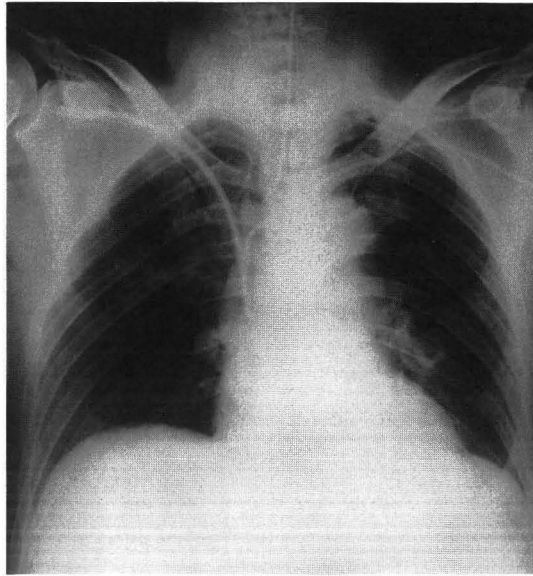


図 3 ICU 入室時の胸部X線写真 (症例 2)

することなく  $\text{PaO}_2$  の改善がみられた。このことから、CHF により呼吸機能、特に肺の酸素化能が改善する機序の 1 つに、Gotloib<sup>6)</sup> や、Stein<sup>7)</sup> が報告しているように、CHF によって臓器障害の原因となっている各種メディアータおよび病因物質が除去されたことが挙げられる。代表的なメディアータの CHF による篩係数を示した報告<sup>9)</sup> によると、顆粒球エラストラーゼ以外のメディアータは除去可能であることが示されており、敗血症による腎不全を合併している症例はもちろんのこと、尿量が確保されていても、敗血症となりサイトカインをはじめとする血中のメディアータの濃度が高値を示すことが十分予測されるときには、早期より CHF を行うことが有用であると思われる。

第 2 の機序として、CHF により血管外の水分も効率よく除去されるので<sup>10)</sup>、ARDS の重要な病態である肺血管透過性亢進による肺水腫が除去された可能性が考えられる。症例 2 においても第 3 病日以降 CHF で除水を行い  $\text{PaO}_2$  の改善がみられており、水分バランスをマイナスにすること

によって、肺血管外水分量の減少が図られ酸素化能の改善が得られたと思われる。さらに、本症例のような敗血症患者は代謝亢進の状態を呈しているため、それを補うための投与水分量が非常に多くなる。そこで今回、CHF を併用し、必要なエネルギーの投与ならびに、輸血、凝固因子の補充などを、水分バランスを調節しながら行えたことが、肺酸素化能の改善、さらには全身状態の改善に非常に重要であったとわれわれは考えている。

### 結 語

① 敗血症性ショックに合併した呼吸不全の 2 症例に対し、PSV に PEEP を併用した人工呼吸管理に加え CHF を施行した。

② CHF により肺の酸素化能の改善を得ることができた。

③ CHF の有効性は臓器障害発症因子のメディアータの除去と、水分バランスの調節性に起因していると考えられた。

なお、本論文の要旨は第 14 回日本人工呼吸学会 (札幌) にて発表した。

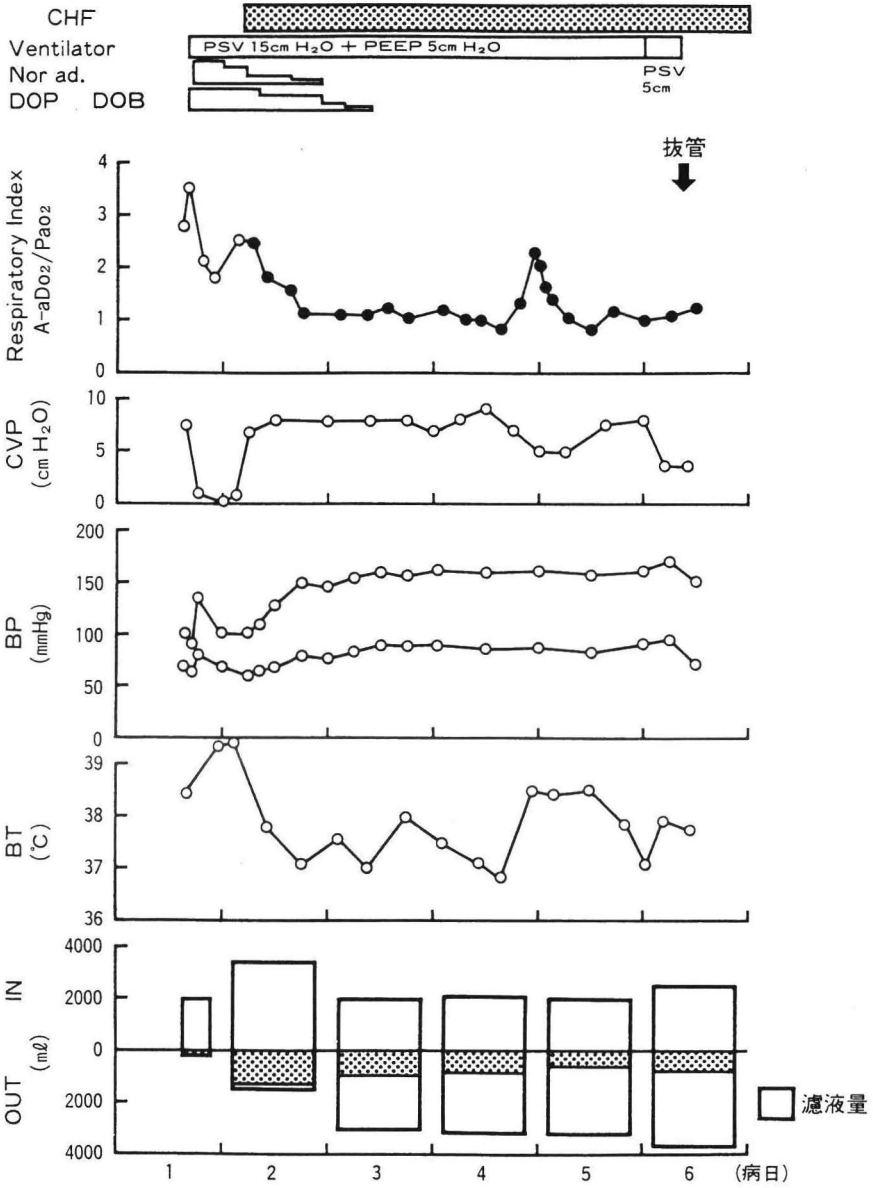


図 4 症例 2 の臨床経過

## 参考文献

- 1) Kramer P, Wigger W, Rieger J, et al : Arteriovenous hemofiltration ; A new and simple method for treatment of overhydrated patients resistant to diuretics. *Klin Wochenschr* 55 : 1121-1122, 1977
  - 2) Heyman SJ and Rinaldo JE : Multiple system organ failure in the adult respiratory distress syndrome. *J Intensive Care Med* 4 : 192-200, 1989
  - 3) 小山信一郎, 堀江孝至 : エンドトキシン肺障害. *呼吸* 12 : 2-10, 1993
  - 4) Tracey KJ, Beutler B, Lowry SF, et al : Shock and tissue injury induced by recombinant human cachectin. *Science* 234 : 470-474, 1986
  - 5) Okusawa S, Gelfand JA, Ikejima T, et al : Interleukin-1 induces a shock-like state in rabbits ; Synergism with tumor necrosis factor and the effect of cyclooxygenase inhibition. *J Clin Invest* 81 : 1162-1172, 1988
  - 6) Gotloib L, Barzilay E, Shustak A, et al : Sequential hemofiltration in nonoliguric high capillary permeability pulmonary edema of severe sepsis : Preliminary report. *Crit Care Med* 12 : 997-1000, 1984
  - 7) Stein B, Pfenninger E, Grunert A, et al : Influence of continuous haemofiltration on haemodynamics and central blood volume in experimental endotoxic shock. *Intensive Care Med* 16 : 494-499, 1990
  - 8) Stein B, Pfenninger E, Grunert A, et al : The consequences of continuous haemofiltration on lung mechanics and extravascular lung water in a porcine endotoxic shock model. *Intensive Care Med* 17 : 293-298, 1991
  - 9) Hirasawa H, Sugai T, Ohtake Y, et al : Continuous hemofiltration and hemodiafiltration in the management of multiple organ failure. *Contrib Nephrol* 93 : 42-46, 1991
  - 10) 平澤博之 : MOF としての肺不全. 急性呼吸不全 (ARF) 患者の治療, 天羽敬祐編, pp(8)1-11, 東京, チーム医療, 1987
-