□呼吸管理の工夫□

気管内挿管

謝　宗安*　漢那　顕*

外科の手術手技に関する成書が多数出版されているのに比べ，麻酔の実技に関する論文や成書は少ないように思われる[1)2)]。そこで，気管内挿管についての筆者の考え方と手技を，教科書的記載をさけ，少数の問題点にしぼって論じてみたい。

気管内チューブの準備

経口用気管内チューブは，成人の場合，先端から26 cmの位置で，挿管前にあらかじめ切っておき，スリップジョイントを接続しておく。スリップジョイントの“つば”は患者の体軸の左右方向に向けておく。こうすれば，後にスタイレット抜去の際に，つばが邪魔にならない。上記のように気管内チューブの長さを揃えておくと，スタイレットのストッパー（黒ゴムなど）の位置が一定で便利である。ストッパーが使用できないときでも，スタイレットを一定の位置で曲げられるので，常に同じ形のままで使用できる。スタイレットは何度も位置を変えて曲げると，チューブ内の挿入や抜去が困難となり，早く使用不可能となる。スタイレットは中が金属で，外をビニールやナイロンで被覆されたものが，折れた時に気管内に落ち込む危険性が少ないこと，チューブ内での滑りがよいことから優れている。芯材の金属のうち，アルミニウムは柔かすぎ，筆者は腰が強い鋼製を好んでいる。

通常の気管内挿管はスタイレットを使用しないのを原則とするが，挿管困難症例や意識下挿管においては，あらかじめスタイレットを気管内チューブ内に挿入しておく。スタイレットは三日月型にカーブをつけるのをすすめる意見もあるが，挿管の際，視野の妨げとなるので，筆者は先端部のみ軽く舟底型に曲げて，チューブ内に差し込んでいる。

気管内チューブは，マギールタイプで15社以上，スパイラルチューブでは5社以上の製品が市販されている。現在のチューブの素材は，大部分ポリ塩化ビニールか，シリコンで，まれに赤ゴムとラテックスのものがある。使用に便利なチューブの特徴をあげてみると，① 挿管位置確認のため，先端から成人では2 cm，小児用は1 cmごとに距離を明記してあるもの（特にカフ近くと門歯部分），② 内径と外径をともに表記しているもの，③ 低圧カフ，④ マーフィ型，⑤ 位置確認用のX線造影ライン，⑥ カフ内圧空気注入口に逆止弁がある，⑦ 15 mmのスリップジョイントが付属している，ものである。

特殊なチューブにはラリンゴマイクロ用，先端の方向が調節できる経鼻挿管用エンドトロール®，ジェット換気が可能なルーメンをもつもの，口より外にあるチューブが自由自在に曲げることができるフレキシベント®，レイ（RAE）チューブ®，レーザーメス使用手術に適したディフェンサー型®，などがある。

喉頭全摘や気管形成術のように，気管切開口より挿管が必要なときは，気管内チューブは先端からカフ口側端までの距離（X）が短い方が，片肺挿管の危険性が少なく優れている。その点から，ラリンゴフレックス®（内径9.0でX=4.3 cm，8.0でX=3.3 cm）やファイコン®ラセン入りチューブ（内径9.0でX=5.5 cm，8.0でX=5.3 cm）が他のチューブより短く，使用に適している。

気管内挿管

患者の右口角部の下顎歯に麻酔科医の右手の母指を，上顎歯には示指をあて（指交差法）開口させたのち，左手に喉頭鏡を持ち，右口角近くから

* 東京医科歯科大学医学部麻酔科学教室

ブレードを挿入する。舌を左方へ圧排させるには，ブレードを左上方へ移動させる。ブレードの角を上顎歯に当て，ここをテコの支点としてブレードを動かしてはならない。ブレードは上顎歯から離し，前上方へ持ち上げる。このスタイルは挿管前に喉頭鏡をもち，実際に何度も練習しておく。またブレードと歯の間に口唇を挾んで傷つけやすいので，右手で常に口唇を遊離させるようにする。

喉頭蓋が見えたら，ブレードを喉頭蓋谷に進め，声門が確認できたら，眼を動かさずに，右手に気管内チューブを麻酔介助者から渡してもらう。チューブは図1のように，スリップジョイント直下を，ペンや筆を持つように右母指，示指，中指，

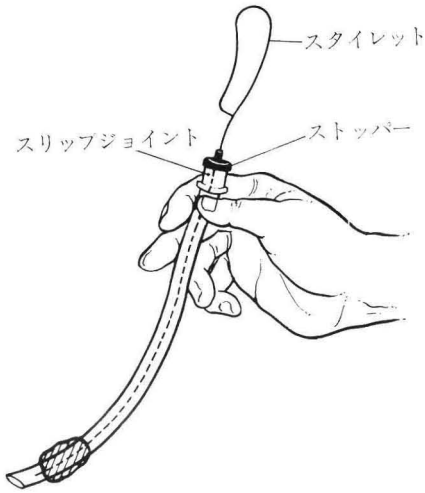

図 1　気管内チューブの持ち方

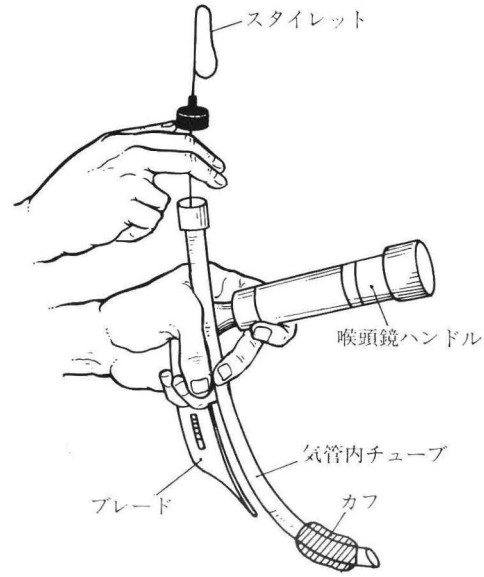

図 3　スタイレットの抜き方—②
挿管術者自身がスタイレットを抜く方法

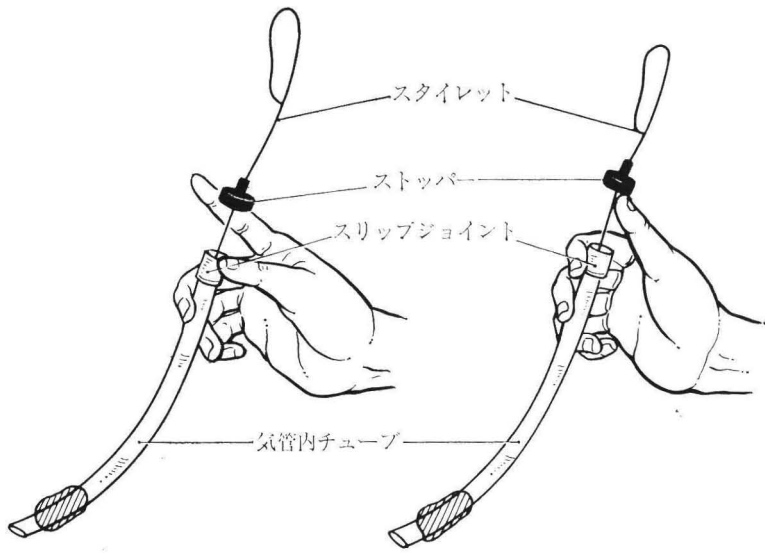

図 2　スタイレットの抜き方—①
左…示指でスタイレットを途中まで抜く。
右…母指でスタイレットを途中まで抜く。

環指の4本で軽く持つ。母指と示指の間，中指と環指の間の2点で，チューブを支える。チューブの挿入は“チューブのカフが声門をこえ，2 cm すすんだところまでそっとおいてくる”気持で行うことが大切で，無理におしこむのは気道狭窄例のみである。

チューブ先端が声門を通過したら，**図2**のように，右母指または示指でストッパーや曲げた針金を持ち上げるようにして，スタイレットを3〜4 cm 抜去する。つぎに母指と示指でスタイレットを把持し，曲げていた中指と環指を伸展させることにより，気管内チューブを進め，気管内に挿入する。すると，スタイレットはチューブ内でカフより口側位（先端から 7 cm 以上内側）へ抜けていることになる。

つぎにスタイレットを全部抜去するが，これには二通りの方法がある。

① まず麻酔介助者にスタイレットを抜いてもらう場合は，あらためて右4本の指で，チューブをしっかりと把持したのち，スタイレットを抜去してもらう。この後，チューブの位置を再確認する。

② つぎに麻酔科医自身がスタイレットを抜く場合（**図3**）は，左手で喉頭鏡をブレードの角で持ったまま，左手の母指と，中指または示指で気管内チューブを，しっかりと把持する。右手はチューブから離し，スタイレットをつかみ抜去する。そののち，右手でチューブを持ち，位置を再確認する。つぎに喉頭鏡を口の外へはずし，左手でバイトブロックを口内へ挿入する。

気管内への挿管の確認方法には，肺をふくらませてみる，呼吸音の聴取，胸壁を押しチューブからのガス流を感じとる方法がよく行われるが，食道内挿管が疑わしいときは，ためらわずに，喉頭鏡で確認する。麻酔器に炭酸ガスモニターがあれば，呼気 CO_2 を測定するとよい。気管内挿管であれば，呼気終末炭酸ガス濃度は3% 以上に上昇する。

気管内チューブの固定

挿入した気管内チューブは左右どちらかの口角に寄せ，その内側にバイトブロックを差し込む。

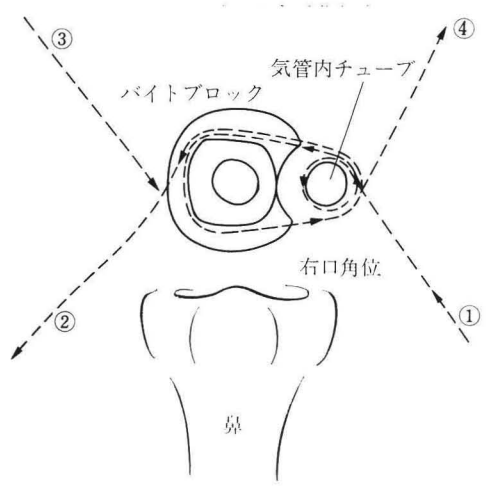

図 4　気管内チューブの固定法

バイトブロックのつばは口唇と歯列の間に置く。上下歯列間の開き具合を大きくするため，バイトブロックを口角側に，気管内チューブを内側にするやり方もあるが，チューブ固定の絆創膏が緩くなりやすいので，筆者は好んでいない。絆創膏は口角側，**図4**では患者の左下顎骨の下から貼り始め，図のようにまずチューブのみに1回転させて貼りつけ，つぎにバイトブロックを気管内チューブを一諸に合わせて，テープで固定したのち，右下顎骨下部まで絆創膏を伸ばす。絆創膏は口角部で口唇を通過させるが，他の部位の口唇にはなるべく貼りつけないようにする。2回目の固定は右頬骨弓部からテープを始め，下口唇の方へ回わしてまき，バイトブロックとチューブを一諸に1〜2回巻きつけ，左頬骨弓部までテープを伸ばす。逆に最初に頬骨弓部から始め，下顎骨は後から貼る方法でもよい。

もし歯がない患者や腹臥位患者では，バイトブロックの代わりに，ゲデル（ソフトビニール製）や，バーマン（プラスチック製）のエアーウェイを口内に挿入し，チューブ固定に利用する。この際，エアーウェイの歯肉や歯のあたる部分にはガーゼを厚く巻きつけ，絆創膏で固定しておくとよい。これは，① 歯で咬まれても，チューブが閉塞しないだけの太さを保証する，② 歯肉などを傷つけない，③ 絆創膏の粘着剤がエアーウェイに直接

つかないので，後片付けが楽であるなどの利点がある。

腹臥位や長期側臥位患者では，唾液がチューブを伝わって流出してくるので，絆創膏がはがれ固定がゆるみやすい。これを防ぐには，① ガーゼを口腔内に詰め，一端を口から外へ導き，ガーゼの方へ唾液を誘導する，② 先に巻いた細い絆創膏の上から，さらに粘着力や濡れに強いエラスチコン® やエラストポア® を幅広くかぶせるように貼る。皮膚炎をおこしやすい人や，乳児や老人で皮膚が脆弱な場合，ゴム粘着剤は避け，アクリル系のテープやガーゼで固定する。

挿管困難の鑑別と対策

挿管困難の原因には，開口障害，喉頭展開不能，喉頭腫瘍などにより挿管困難，があげられる。挿管困難を鑑別するために，術前診察時には，患者を坐位で開口させ舌を突き出させ，口蓋弓と口蓋垂が直視できるか，口腔咽喉頭腫瘍の有無，頸部後屈をさせ運動制限の有無，小顎，胸部X線フィルムより気管の偏位と気管狭窄の有無，歯のゆるみと欠損，残歯が挿管の邪魔とならないかなどを確認する。

もし挿管困難が予想される場合は，麻酔前に意識下に喉頭鏡にて気管内挿管の難易度を，Cormack[3] らの基準に従い判定している。I度，声門がすべてみえる，II度，抜裂軟骨の小角結節がみえる，III度，喉頭蓋のみがみえる，IV度，喉頭蓋もみえない，の4段階である。I～II度では挿管は容易で，III度ではファイバースコープは準備しておくが，まず意識下挿管を試み，IV度では最初から意識下にファイバースコープの誘導のもとに気管内挿管を試みる。

最後に

麻酔手技は外科手技と同様に，子細な点で各施設や麻酔科医により方法が異なり，特徴を有するのは当然のことであろう。しかし麻酔実技の向上のため，今後意見の交換が活発に行われることが望まれる。

文　献

1) 芦沢直文：麻酔のコツとポイント．改訂第2版．東京，克誠堂，1985，pp 50-87
2) 川田　繁：全身麻酔実技マニュアル．東京，克誠堂，1984，pp 64-99
3) Cormack RS and Lehare J：Difficult tracheal intubation in obstetrics. Anesthesia 39：1105-1111，1984