〔一般演題〕

両側肺嚢胞2症例の麻酔管理

真鍋雅信* 橋本良一** 中野　忍*
宮地隆治* 熊沢光生* 上野　明**

序文

両側肺嚢胞症患者の麻酔管理では嚢胞の進行・緊張性気胸などの可能性もあり，気道内圧を低く抑える，あるいは笑気を使用しないことなどとともに，一度緊急事態の起こったとき必要な処置の用意をするなど，細心の注意が必要である。著者らは最近両側性に多発する大きな肺嚢胞症2例の麻酔・手術を経験したので若干の検討を加えて報告する。

症例

1）例症 1

現病歴：患者は60歳の男性で，身長 157 cm，体重 47 kg。

昭和30年頃より気管支炎をくり返していたが59年暮れ頃より，階段の昇降にも息切れるようになった。60年になって気管支炎を契機に平静時にも息切れが出るようになった。60年3月19日夜間，呼吸困難を訴え某医院受診。両側巨大嚢胞および肺気腫と診断された。4月13日手術目的にて入院。

術前検査所見：Hugh-Jones の分類で第3〜4度。VC 830 ml，%VC 25%，FEV $_{1.0}$% 43% と高度の混合性呼吸障害を呈した。動脈血ガス分析では空気呼吸下で pH 7.42，P_{CO_2} 44.1 torr，P_{O_2} 70.8 torr，HCO_3^- 28.2 の結果を得た。術前の胸部単純写真（**写真1**），CT などより，左側肺では上肺野を占拠するように巨大嚢胞が存在し，それ以外に中等度大の嚢胞が2個認められた。また右上葉に中等度大の嚢胞が認められた。

術前検討会にて両側嚢胞ではあるが，年齢，術前呼吸機能検査結果などより，胸骨正中切開・両側開胸による1期的根治術は困難が伴うとし，左側嚢胞切除術のみを行い術後経過観察することとした。4月19日手術施行。

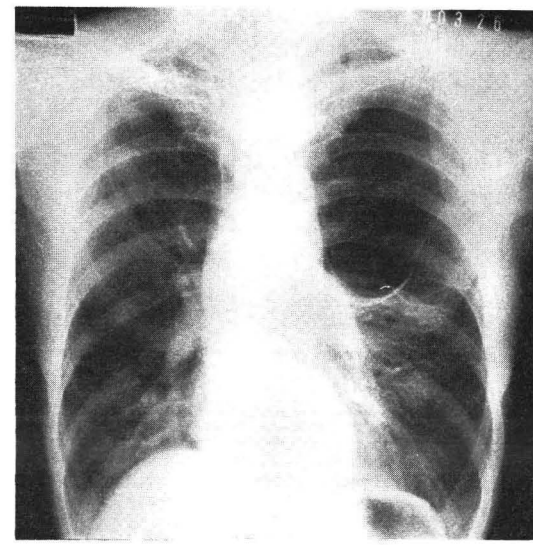

写真 1　症例1の術前胸部単純X線写真
左側上肺野に巨大嚢胞，左下肺野と右肺野にも，いくつかの中等度大嚢胞がみられる。

麻酔経過（**表1**）：前投薬として手術室搬入30分前にアトロピン 0.4 mg とヒドロキシジン 50 mg が皮下注された。入室後，静脈および動脈が確保され観血的に動脈圧が測定された。十分なる脱窒素後，サイアミラール 225 mg，サクシニルコリン 60 mg を静注し内視鏡（オリンパス LF-1）を用い左用 Broncho-Cath（Fr 35）を挿管した。右側臥位に体位変換後，チューブの位置を内視鏡にて確認した。その間酸素-エンフルレン麻酔としパンクロニウム 4 mg を静注し，気道内圧 10〜12 cmH_2O の用手両肺換気とし，食道内聴診器にて呼吸音をモニターした。空気・酸素・エンフル

* 山梨医科大学麻酔科学教室
** 山梨医科大学外科学第2教室

表 1　症例 1 の麻酔記録表

○口○造　60 歳　男 42 kg 157 cm　　1985—4—19

術前診断：両側巨大ブラ　　麻酔：Enflurane, air, O_2

術　　式：左側ブラ切除術

	9°	10°	11°	12°	13°	14°
FI_{O_2}	1.0 - 0.5			1.0		
Enflurane	1.5	1.0	1.5	1.0		
Thiobarb.	225					
SCC	60					
Pancuro. Br.	4		2	2		
	↓		↓	↓	↓	↓
pH	7.38		7.35	7.34	7.33	7.35
P_{CO_2}	46.7		45.9	39.6	40.5	49.8
P_{O_2}	156		200	152	380	185
	右肺：310 ml×20/min				用手両肺換気	
	左肺：air	O_2 (3 cmH_2O)				
	Ⓧ Ⓣ ◉	①		② ◉		Ⓔ Ⓧ

① 開胸　② 閉胸

巨大嚢胞のためか Pa_{CO_2} が少し高い。それ以外には著変なく経過した。

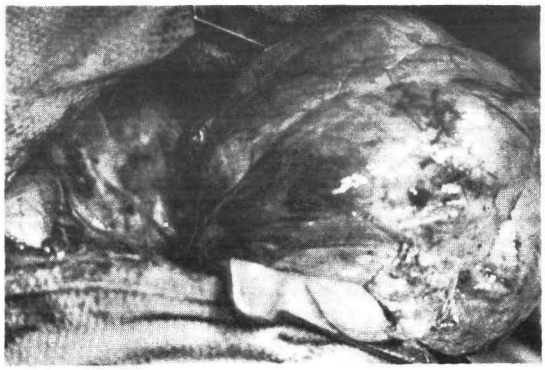

写真 2　症例 1 の左上肺野の巨大嚢胞の術中写真。直径が約20 cm もあった

レン麻酔にて右片肺換気（310 ml×20/分）で術中は維持した。左後側方切開第5肋骨切除にて開胸すると巨大な（直径約 20 cm）ブラが S^{1+2} にあり（**写真 2**），S^3 に約 7 cm 大，S^4 と S^6 に約 3 cm 大のブラが各 1，S^{1+2} に約 2 cm 大のブラがあった。またそれ以外に S^5 辺縁に数珠状に小さなブラが散在していた。数珠状小ブラを除いた 2 cm 以上の 5 個のブラは切除縫縮した。32 Fr 胸腔ドレーンを 1 本挿入し閉胸した。術中の換気は非開胸側(右肺)を FI_{O_2}=0.5, 310 ml×20/分で換気し，開胸側は開胸後純酸素による 3 cmH_2O の CPAP とした。閉胸少し前より用手両肺換気とした。麻酔中頻回なる血液ガス測定でも良好な結果を得た。術後アトロピン 1.0 mg，ネオスチグミン 2.0 mg 静注後，呼吸状態が良好であったので念のため経鼻挿管の用意をしつつ抜管した。抜管後 10 分，純酸素マスク，自発呼吸下の血液ガス所見は pH 7.35，P_{CO_2} 49.8 torr, P_{O_2} 185 torr であった。その後病棟へ帰室し以後良好な経過をたどっている。すなわち**表 2** のごとく V.C. の著しい改善と $FEV_{1.0}$% の好転を見，昭和 61 年 7 月現在非手術側の嚢胞の増大，自然気胸の発生などを生じてはいない。

2）　症例 2

現病歴：患者は 57 歳の男性で身長 158 cm，体重は 45 kg。昭和 58 年左自然気胸になるも経過観察にて治癒。昭和 61 年 3 月 5 日右側自然気胸の診断にて某病院においてエラスタ針にて脱気。4 月 13 日呼吸困難，胸痛あり同院にて自然気胸再発との診断にて，右側胸腔持続ドレナージ施行するもエアーリーク消失せず，本学第 2 外科に 5 月 7 日入院した。

術前検査所見：動脈血ガス分析結果は空気呼吸下で pH 7.36, P_{CO_2} 36.4 torr, P_{O_2} 62.9 torr であ

表 2　肺機能検査および動脈血液ガス分析所見（症例1）

	術前	術後		
	S. 60. 4. 13	S. 60. 5. 11	S. 60. 5.20.	S. 60. 11. 11
VC (ml)	830		2,120	2,970
%VC(%)	25		68	87
$FEV_{1.0}$%	43		60	53
pH	7.42	7.43		
Pco_2(torr)	44.1 (room air)	41.2 (room air)		
Po_2 (torr)	70.8	76.8		

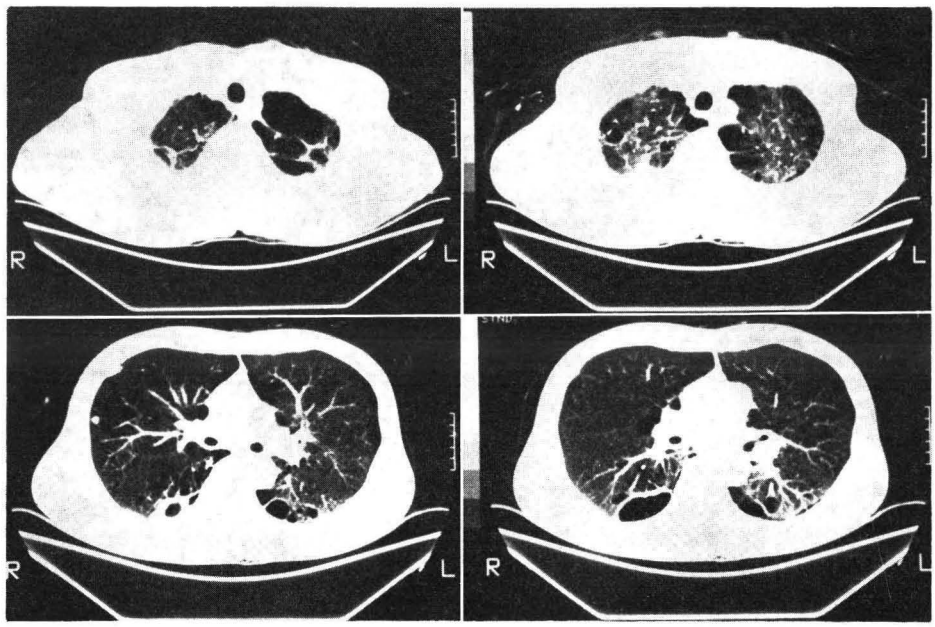

写真 3　症例2の CT 像
両側に多発性嚢胞を認めた

った。術前の肺トモグラフィーおよび CT にて両側多発嚢胞を認めた（**写真 3**）。術前検討会にて両側嚢胞ではあるがX線写真上，肺気腫性の変化が著明であり，高齢でもあるので右肺嚢胞縫縮術を予定し左肺に関しては経過観察とすることにした。5月12日手術施行。

麻酔経過（**表 3**）：手術室搬入30分前にアトロピン 0.5 mg とヒドロキシジン 50 mg が皮下注された。

十分なる脱窒素後サイアミラール 250 mg，サクシニルコリン 50 mg を静注し内視鏡（オリンパス LF-1）を用い左用 Broncho-Cath (Fr 37) を挿管した。酸素-ハロセン麻酔とし，パンクロニウム 4 mg 静注後左側臥位とした後，内視鏡にてチューブの位置を再確認した。その後左側肺は空気・酸素・ハロセン（途中でエンフルレンに変更）麻酔下に 265 ml×25/分にて換気した。開胸後しばらくして右肺は純酸素にて 3 cmH_2O の CPAP とした。手術はドレーン抜去後消毒，第4肋骨下縁にて開胸するが肺尖部，後方等胸膜との癒着著明であった。癒着剝離後嚢胞の位置確認。S^1～S^2 に鶏卵大4個，S^6～S^{10} に手挙大のものが表面をはうように広がり，主肺動脈前方にうずらの卵大あり，主なブラ周辺にブレブ様の変化あ

表 3　症例2の麻酔記録表

○田○一　57歳　男　45 kg　158 cm　　1986—5—12
術前診断：　右自然気胸（両側多発ブラ）　　麻酔：Halothane, air, O_2
術　　式：　右ブラ縫縮術　　(Enflurane)

	9°	10°	11°	12°	13°	14°	15°
FI_{O_2}	1.0 - 0.5 ———	———	———	———	———	1.0——//	
Halothane	2.0—1.0 - 2.0—//						
Enflurane		3.0—1.0——	1.5—2.0—	1.8—1.0—	2.5—1.5—0.5—//		
Thiobarb.	250						
SCC	50						
Pancuro. Br.	4	2	1	1	1		
	↓		↓			↓	↓
pH	7.46		7.38			7.33	7.32
Pco_2	36.6		40.3			41.8	39.8
Po_2	189		105			145	113
	左肺：265 ml×25/min					用手換気	
	右肺：air		O_2（3 cmH_2O）				
	Ⓧ　Ⓣ　◉	①		②		◉Ⓔ	Ⓧ

① 開胸　② 閉胸

り，また小指頭大ブラ無数に存在。エアーリークは S^1～S^2 にまたがるブラの基部に確認された。肺動脈前方のブラおよび小さなブラには手をつけず，残りの主たるブラを切除・縫縮した。肺尖部縫合部の軽度のリークに対しフィブリンのりを塗布した。エアーリークのないことを確認後 28 Fr 胸腔ドレナージ挿入後閉胸した。前述した換気条件にて術中良好な血液ガス所見を得た．閉胸前より用手両肺換気とし，術後硫アト 1.0 mg，ネオスチグミン 2.0 mg が投与され呼吸状態など良好であったので，念のため経鼻挿管の用意をして抜管した。

病棟へ帰室後，空気呼吸にて pH 7.32, Pco_2 41 torr, Po_2 79 torr の所見を得た。その後良好な経過をたどり5月23日のスパイログラムでは V.C. 2,870 ml, %VC 85%, $FEV_{1.0}$% 89% の値を得，5月24日退院した。その後昭和61年7月現在，非手術側の嚢胞増大，自然気胸の発生などをみていない。

考　案

片側胸腔の 1/3 以上を占拠する肺嚢胞は，巨大気腫性肺嚢胞あるいは giant bulla と呼ばれている[1)2)]。この定義で行くと症例2は巨大嚢胞とは言えぬが，かなり大きく両側性かつ多発性であったので，それに準じて麻酔管理した。

このような症例の麻酔管理にあたってもっとも注意せねばならぬのは，巨大嚢胞自体の進行阻止と嚢胞破裂により起こる緊張性気胸の予防である[3)4)]。そのために著者らは Broncho-Cath® の使用，② 笑気を使用しない[3)]，③ できる限り気道内圧を低くする，④ 種々のモニターをする，⑤ 万が一に備えて緊急処置の用意をした。

1）Broncho-Cath® の使用と気道内圧を低く保つ工夫について

十分なる酸素化の後，サイアミラール 225～250 mg とサクシニルコリン 50～60 mg 静注後 crush induction に準じて気管用カフが声帯を越えて挿管され終るまで換気せず，オリンパス LF-1 を用いて気管支内へ挿管，位置確認した。その後開胸までは手術側肺は換気せず放置し，非手術側肺は著者らの考案した換気量予測表[5)]に基き換気回数 20～25 回/分，1回換気量 265～310 ml にて換気し，13～14 cmH_2O と低い最高気道内圧を得た。開胸までは比較的重症な手術側肺に圧をかけないために，double lumen tube を用い，開胸後はこ

のチューブを用いるために起こる低酸素状態を避けるため CPAP を手術側に用いた[6]。

また肺嚢胞手術において気道内圧を低くするために HFPPV で管理した報告もある。益子ら[7]は N_2O-O_2 ブレンダと Penlon Nuffield Anesthesia Ventilator 200 を用い 80 回/分の換気回数での成功例 2 例を，飯沼ら[8]は VS 600 を用い 100 回/分での不本意な（発表者らの言葉のまま）換気結果を報告している。

2） 異常の早期発見のためのモニターについて

著者らは呼吸音聴取のため食道内聴診器を血液ガス測定と循環動態把握のために動脈を確保し観血的に血圧測定をした。開胸までは胸郭の動きを，開胸後は胸・縦隔および肺胞の動きを観察した。今回はモニターしなかったが呼吸波形・中心静脈圧なども参考になり得る。

3） 緊急処置の用意

前述のモニターをしながらドレーンを常に用意しておき，緊張性気胸に対しては胸腔穿刺ドレナージ[9]を，嚢胞の進行に対しては胸腔内穿刺では無効であるので嚢胞穿刺ドレナージ[10]を速やかになすべきである。

4） 術後呼吸機能の改善について

巨大嚢胞切除後，呼吸機能は一般に良くなると言われている。桜木ら[11]や市谷ら[12]も Pa_{O_2} の上昇と一秒率の改善を報告している。著者らの症例 1 でも $FEV_{1.0}$% の改善と Pa_{O_2} の上昇をみている。症例 2 では右側胸腔持続ドレナージよりのエアーリークがあったため，術前呼吸機能検査はなされていないが，Pa_{O_2} の改善がみられ，かつ術後の $FEV_{1.0}$% の値も 89% と良好であった。

結　論

2 例の両側肺嚢胞症例の麻酔経験を報告した。Broncho-Cath®，ダブルルーメンチューブを用いた片肺麻酔とし，術中安定した血液ガス所見を得，術後 %VC, $FEV_{1.0}$%, Pa_{O_2} の改善をみた。

文　献

1） 正岡　昭：Vanishing lung. 臨床麻酔 10：80-82, 1986

2） 大畑正昭：巨大気腫性肺嚢胞について．日本胸部臨床 36：725-735, 1977

3） Gothard JWW, Branthwaite MA, English ICW：Anaesthetic implication of large lung cysts or bullae. Anesthesia for Thoracic Surgery. London, Blackwell, 1981, pp 137-138

4） Wesley JR, Macleod WM, Mullard KS：Evaluation and surgery of bullous emphysema. J Thorac Cardiovasc Surg 63：945-955, 1972

5） Manabe M, Kumazawa T, Yasuda K, et al：Semiclosed halothane-nitrous oxide anesthesia by high frequency ventilation. Hiroshima J of Anesth 21：349-358, 1985

6） 真鍋雅信，熊沢光生：術中術後の左右別人工肺換気．日本臨床麻酔学会誌 6：139-144, 1986

7） 益子健康，梅沢伸介，鏑木隆子ほか：High frequency positive pressure ventilation (HFPPV) を用いたブラを有する患者の麻酔管理．麻酔 30：1234-1239, 1981

8） 飯沼誠一，一杉安秀，山田達也ほか：慢性閉塞性肺疾患患者の巨大肺嚢胞切除術の麻酔経験．臨床麻酔 10：395-396, 1986

9） Isenhower N, Cucchiara RF：Anesthesia for vanishing lung syndrome. Report of a case. Anesth Analg 55：750-752, 1976

10） 山崎芳彦，鷲尾正彦，寺島雅範ほか：気腫性巨大肺嚢胞症の手術経験．日本胸部臨床 34：218-225, 1975

11） 桜木忠和，比嘉和夫，崎村正良ほか：左 Vanishing Lung を呈した両側巨大ブラの麻酔管理．臨床麻酔 10：83-87, 1986

12） 市谷迪雄，弘野慶次郎，坪井裕志ほか：巨大ブラの手術後に認められた呼吸機能の改善について．呼吸 5：99-104, 1986