〔一般演題〕

肺胞低換気症候群に対する長期 percutaneous trans tracheal jet ventilation による呼吸管理の経験

河野一造* 篠崎正博* 加来信雄*
無敵剛介** 富田裕子***

近年人工呼吸法における高頻度陽圧呼吸（HFV）が肺のガス交換能を高め，さらに気道内圧の上昇が従来の陽圧による人工呼吸より少ないと報告されている。

今回，われわれは先天性ミオパチーであるcore diseaseによる肺胞低換気症候群の呼吸不全に対し，長期 percutaneous trans tracheal jet ventilation（以下 PTTJV）による呼吸管理を経験したので報告する。

症例：20歳，女性。

主訴：全身浮腫，呼吸困難。

現症：1985年4月初旬より浮腫が出現，23日当大学内科受診し，肝機能異常を指摘され，24日突然，チアノーゼ，呼吸困難が出現し，欝血性心不全，肺梗塞疑いにて内科入院となるが，心カテにて肺梗塞は否定され呼吸管理目的にて ICU搬入となる。搬入後，慢性呼吸不全の急性増悪の診断をうけるとともに，集中管理にて臨床症状は改善したが，抜管後，就眠時に増悪する呼吸不全が持続，精査目的にて内科転科となる。各種検査の結果，core disease による肺胞低換気症候群の診断を受けた。また，ダイアモックス，ナロキソン，テラプチクなどに反応せず，ドプラムにのみ反応したので中枢性肺胞低換気も考えられた。換気不全時，ドプラムにて対処していたが，容量依存性となってきたため，呼吸管理を依頼された。Body chest respirator の適応と考え，一時的にPTTJV を施行した。

家族歴：祖父母，父母ともにいとこ結婚。

* 久留米大学病院救命救急センター
** 久留米大学医学部麻酔科
*** 久留米大学医学部第1内科

Laboratory data

Blood gas analysis(room air):
pH 7.265, $PaCO_2$ 64.0mmHg, PaO_2 45.5mmHg, HCO_3 32.4mEq/L, BE +4.3mEq/L,
O_2 content 16.0mg/dl, O_2 saturation 76.2%

Haemotology:
RBC 433x10⁴/mm³, Hb 11.0g/dl, Ht 39.2%,
WBC 8300/mm(N.st 8, N.seg 60, Ly 22, Mo 8)
plt. 29.9x10⁴/mm³

Biochemical examination:

T.B	0.5 mg/dl	TP	7.8 g/dl
GOT	20.9 K.U	alb	60.5
GPT	12.6 K.U	α_1	5.2
LDH	250.1 W.U	α_2	10.2
ALP	8.7 K-A.U	β	8.7
γ-GTP	18.6 mIU	γ	13.4%
ChE	0.91 ΔpH	BUN	8.6 mg/dl
TC	193.3 mg/dl	Cr	0.34 mg/dl
HDL-Cho	101.3 mg/dl	Na	142 mEq/L
TG	44 mg/dl	K	4.3 mEq/L
PL	235 mg/dl	Cl	96 mEq/L
LP fraction		Fe	23 μg/dl
α	48.6	CPK	9.7 IU
preβ	8.0	aldolase	5.5 IU/L/37°C
β	43.4%	myoglobin	13 ng/ml
		UIBC	414 μg/dl

Urinalysis : protein(-), sugar(-), sediment, np

ESR : 21/h, 51/2h

Endocrinological examination

LH	5 mIU/ml	hGH	3.9 ng/ml
FSH	<1.95 mIU/ml	ACTH	42.9 pg/ml
PRL	22 ng/ml	17-OHCS	4.1 mg/day
progesterone	0.6 ng/ml	17-KS	2.4 mg/day
estradiol	35.8 pg/ml	T_3U	28.1 %
		$T.T_4$	8.1 μg/dl
		$T.T_3$	109 ng/ml
		TSH	1.3 μU/ml

HLA typing : A_{24}, B_{W4}, B_{W6}, B_{W54}, C_{W1}, DR3, DR4
Chromosome : 46XX

図1　内科転科時検査データ

既往歴：16歳時，脊椎側彎症，斜頸。19歳項より浮腫，無月経。

内科転科時現症：身長 142 cm，体重 29 kg，血圧 112/80 mmHg，脈拍108/分整，呼吸数25/分整，瞼結膜に軽度貧血，バチ状指なし，胸郭非対

称性，右胸郭の呼吸運動不良。呼吸音，心音異常なし。肝脾腫なし。上下肢浮腫なし。筋拘縮軽度，筋力は持久力軽度低下，瞬発力良好。神経学的所見は PTR 消失以外異常なし。内科転科時の検査データー（**図1**）では，動脈血ガス分析値は pH 7.265, Pa_{O_2} 45.5 mmHg, Pa_{CO_2} 64.0 mmHg, BE 4.3 mEq/L（空気）であり，鉄欠乏性貧血，高脂血症，卵巣機能不全がみられた。また胸部X線写真（**図2**）では右肺の代償性過膨張がみられる以外，CTR，肺紋理に異常はなく，心電図では肺胞低換気が原因と思われる右心負荷と不完全右脚ブロックがみられた。肺機能分析では %VC が 41.4% と低下し拘束性障害が示唆された（**図3**）。

内科入院中の経過（**図4**）は，夜間チアノーゼ，呼吸困難の強い時のみドプラム 1〜3 mg/kg/hour を使用していたが，3月13日頃より夜間だけでなく昼間も呼吸困難を訴え，ドプラム 3 mg/kg/hour を持続的に使用せざるをえなくなり，容量依存性となってきた。また，経過中，Pa_{CO_2} は 70〜90 mmHg と hypercapnia が持続してきたため body chest respirator の適応と考え一時的に PTTJV を施行することとなった。

PTTJV に際し，MERA 製 HF-Jet Ventirator

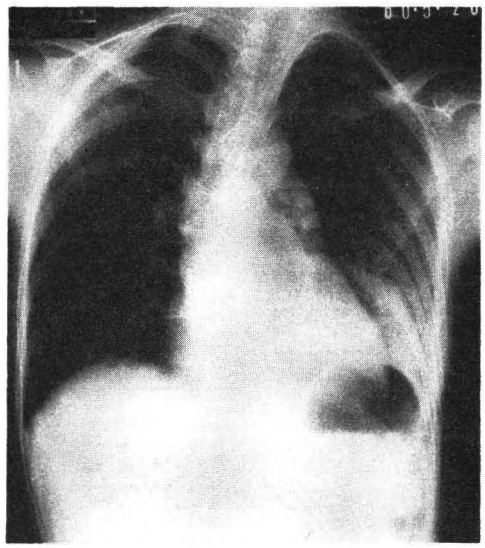

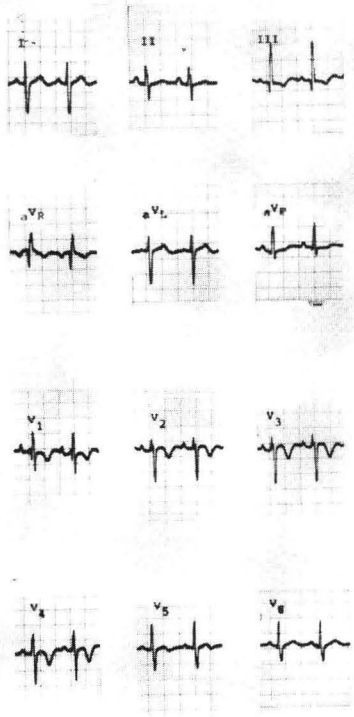

図 2　内科転科時胸部X線写真

PULMONARY FUNCTION DATA

VC	1.15 L
%VC	41.37 %
FEV1.0	1.15 L
FEV1.0%	100 %
MMF	2.19 L/sec
TLC	1.64 L
RV	0.7 L

FLOW VOLUME CURVE

PF	2.95 L/sec
PFPR	5.8 L/sec
$\dot{V}_{50}$	2.29 L/sec
$\dot{V}_{25}$	1.23 L/sec
$\dot{V}_{50}/\dot{V}_{25}$	1.86
$\dot{V}_{25}$/Ht	0.88 L/sec/min

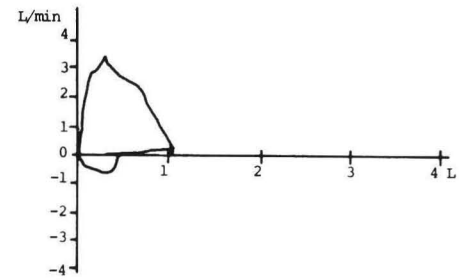

GASES ANALYSIS　(O_2 0.5 L/min)

	BLOOD	SPINAL FLUID
pH	7.265	7.200
PCO_2 mmHg	72.3	80.1
PO_2 mmHg	91.2	77.7
HCO_3 mEq/L	32.8	31.2
BE mEq/L	+3.3	+0.3

図 3　内科入院中の肺機能検査

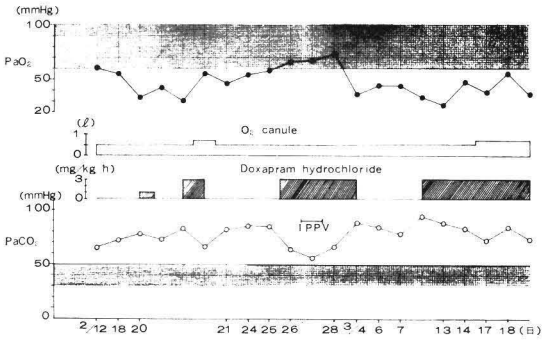

図 4　内科入院中の経過図（PTTJV 施行前）

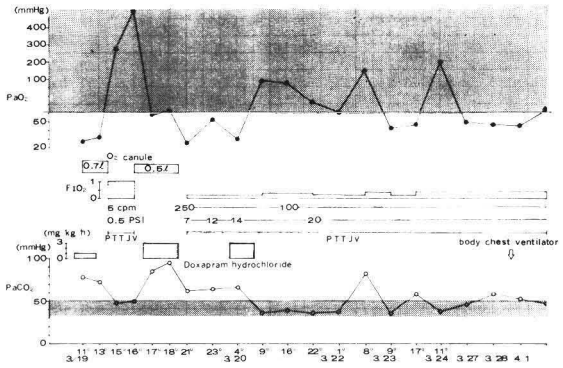

図 6　内科入院中の経過図（PTTJV 施行後）

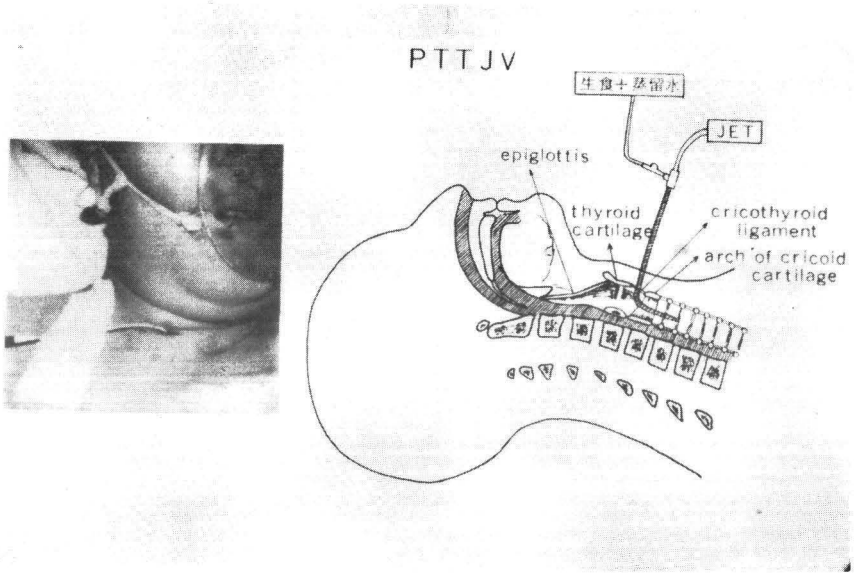

図 5　PTTJV 施行中

と日本ライフライン社製アロー側孔付きポレウレタンカテーテル（14 G, 20 cm）を使用した。輪状甲状膜を同カテーテルで穿刺し，気管内に数 cm 留置し，三方活栓より生理食塩水，蒸溜水を加湿として投与した（図5）。

PTTJV を3月18日より15日間施行したところ（図6）ドプラム使用にても Pa_{CO_2} は60～90 mmHg であったが，PTTJV 施行により Pa_{CO_2} は40～60 mmHg まで改善し，自他覚症状も消失した。また Pa_{O_2} も 50 mmHg 以上維持できた。なお PTTJV 施行9日目頃より嗄声が出現。加湿を加えているにもかかわらず，dry gas 吸入が原因と考えられる laryngitis sicca をきたした。気管も著明な発赤，浮腫状となっていたが，ステロイド吸入にて軽減した。

考　案

呼吸不全の原因の1つとして筋疾患があるが，先天性ミオパチーによる肺胞低換気症候群に対する治療法はまだ確立されていない。薬物は一般に無効であるが，ドプラムが有効であったという報告[1]もあり，今回，われわれの症例でも一時的に有効であった。しかし，用量依存性となってき，副作用発現まで増量せざるをえなかった。この時点で横隔膜ペーシングも考慮したが，効果が不明との報告もあり断念した。Body chest respirator

の適応と考え，一時的に PTTJV を施行した。HFJV は一般に肺・気管支手術，laryngomicrosurgery，その他長期人工呼吸管理（ARDS, COLD などに対し）などに応用されている。それ以外に気管穿刺による方法が蘇生時での応用[2)~4)]として考えられている。さらに PTTJV は筋弛緩薬や鎮静薬の必要もなく意識のある患者にも，自発呼吸下に応用できるが，今回のように長期呼吸管理として用いられた報告は少ない。重症呼吸不全患者に対する HFJV の使用について西邑ら[5)]は気道内分泌物および気道の一部に閉塞がある場合またはコンプライアンスが減少している場合には十分な換気が得られず，さらに長時間の HFJV のみでは miliar atelectasis をおこすことを述べているが，今回の症例では十分な換気を得ることができ Pa_{CO_2} 40～60 mmHg を維持できた。したがって今後，慢性呼吸不全とくに拘束性換気障害例の呼吸管理に応用できるものと思われる。副作用として加湿は行っていたにもかかわらず laryngitis sicca がみられたが，HFJV を行っているときの加湿をいかに行うかが今後の重要な問題の一つである。

文　献

1) Lugliani R, Whipp BJ, Wasserman K : Doxapram hydrochloride : a respiratory stimulant for patients with primary alveolar hypoventilation. Chest 76 : 414, 1979
2) Swartzman S : Percutaneous transtracheal jet ventilation for cardiopulmonary resuscitation : Evaluation of new jet ventilator. Crit Care Med 12 : 8-13, 1984
3) Klain M, Smith RB : High frequency percutaneous transtracheal jet ventilation. Crit Care Med 5 : 280-287, 1977
4) Klain M, Keszler H, Brader : High frequency jet ventilation in CPR. Crit Care Med 9 : 421-422, 1981
5) 西邑信男，井上哲夫：HFJV の臨床. ICU と CCU 6 : 933-941, 1982