〔一般演題〕

急性呼吸不全患者に対する肺CT検査の経験

上藤哲郎*　白川洋一*　戸崎洋子*
小栗顕二*　佐藤　功*

急性呼吸不全患者の診断，治療上胸部単純X線像は理学所見，血液ガスデータとともに不可欠なものであり，人工呼吸の患者には頻回に撮影されている。しかしX線上の変化と血液ガスデータを含めた臨床所見の変化は一致しないこともしばしばあり，日常の胸部単純X線の限界を感じることがある。

そこでわれわれは急性呼吸不全に対して人工呼吸中の患者で，比較的病状が安定しかつ胸部単純X線像で肺の状態が判定しにくかった7例に肺CTスキャンを施行したのでその経験を報告する。

対象および方法

対象症例は表1に示すとおりで原疾患は肺炎4例（内1例は誤嚥性肺炎），パラコート中毒2例，心臓手術後1例の計7例で，人工呼吸は7日から71日間行ったがすべて呼吸不全を合併したまま死亡した。

ICUよりCT室への移動にさいして呼吸は用手人工呼吸またはPNEU PAC MODEL 2にて行いポータブルモニターにて心電図と動脈圧をモニターした。CT室ではNEW POERT VENTILATOR E 100またはPNEU PAC MODEL 2にて人工呼吸を撮影中も続けた。CT撮影装置はGE社製CT/T 9800を使用し，スライス間隔は5～10～15 mm，スライス厚は5～10 mmで撮影した。5例は肺内の変化をより詳しく知るためにReView像（コンピュータの再構成による高分解画像）も検討した。

表1　対象患者

氏名	年齢	性別	病　名	CT時 FI_{O_2}	転機
S.U.	40	男	ファロー五徴症術後	0.35	死
T.Y.	54	男	気管支肺炎	0.7	死
K.N.	73	男	パラコート中毒	0.7	死
S.K.	75	男	肺化膿症	1.0	死
H.F.	41	女	誤嚥性肺炎	0.6，0.8	死
Y.M.	59	男	食道癌術後肺炎	0.6	死
M.K.	21	男	パラコート中毒	0.21-0.4	死

* 香川医科大学集中治療部，救急医療部，麻酔救急学講座，放射線科

結　果

CT撮影中の体動に対して検査を中断して鎮静剤を使用した例があった以外，全例撮影および移動中にトラブルは発生しなかった。

CT撮影当日の FI_{O_2} は表1にしめすごとく0.21から1.0で，PEEPは5～20 cmH_2O，呼吸モードはIMVまたはCMVであった。CT撮影を行ったのは人工呼吸開始後2日目から43日目であった。

得られたCT像は原疾患により異なっていたが，全例背側の含気が減少しており，4例は胸水を認めた。

次に臨床経過とCT像が興味深かった3例を症例呈示する。

症例1：73歳，男性，昭60年8月30日稀釈したパラコート液を清涼飲料水と間違ってのみ，消化器症状が現われたがパラコートとは気付かれず特に治療を受けなかった。9月10日呼吸困難のため近医受診し入院加療を受けたが改善しないため9月15日当院へ転送された，種々の薬物療法とともに人工呼吸を行ったが呼吸不全は増悪し28日死亡した．単純X線像では肺野全体のスリガ

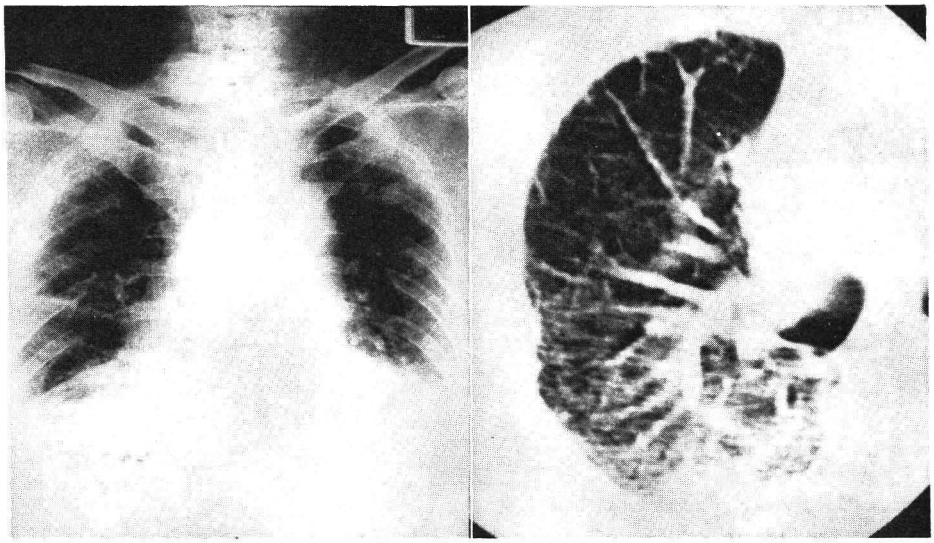

図 1

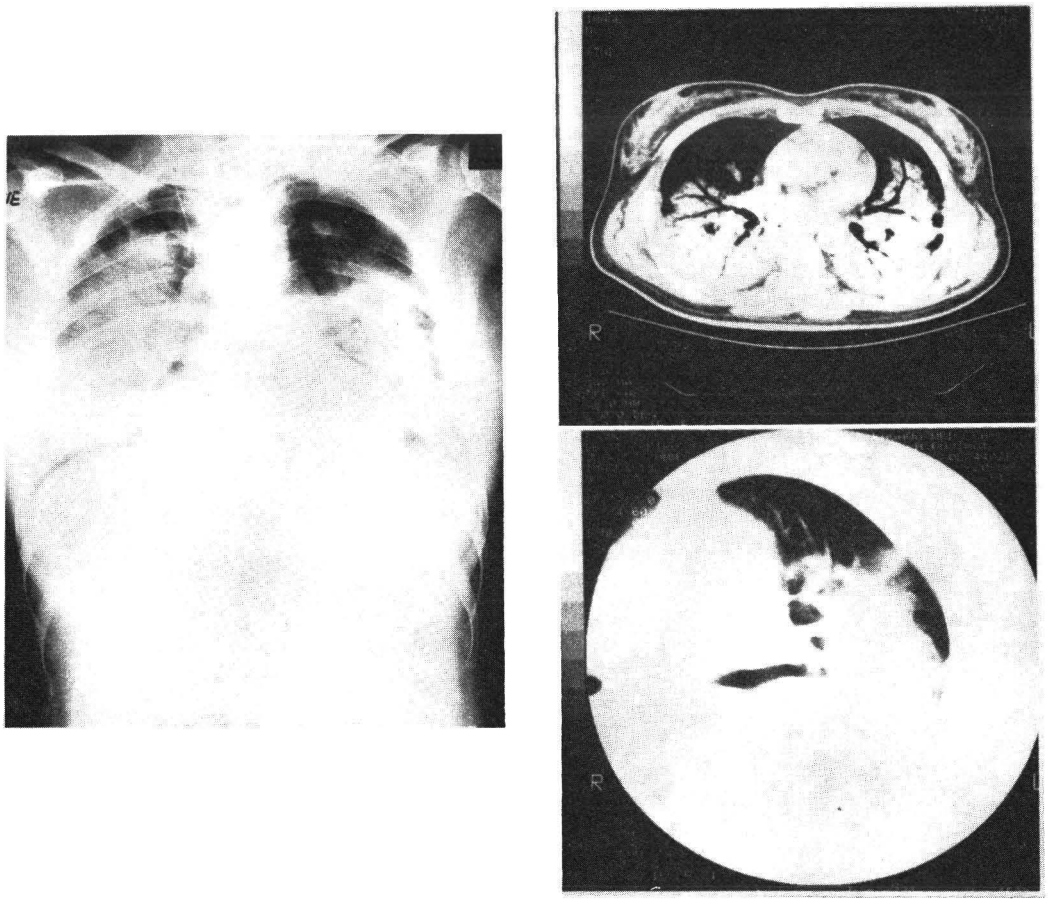

図 2

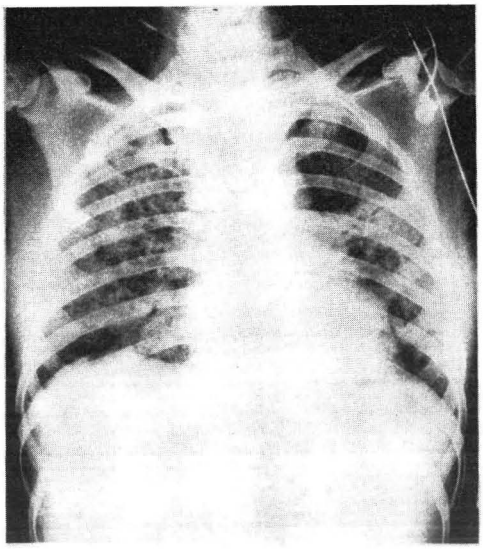

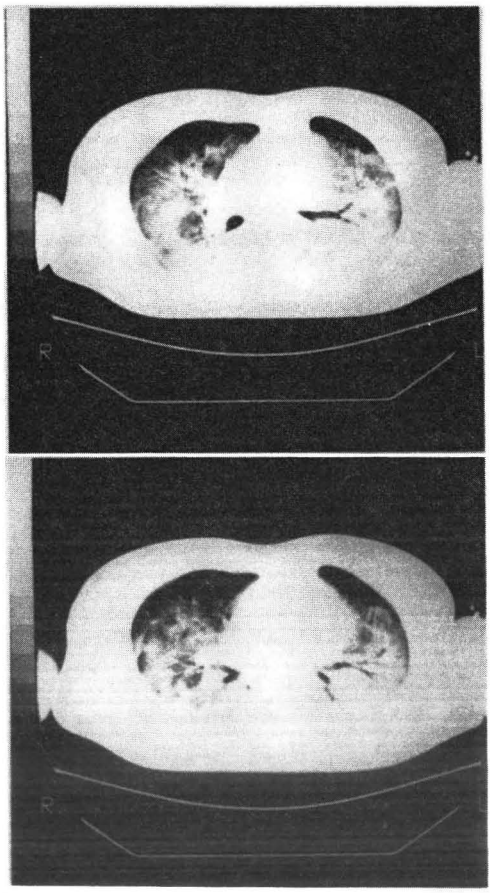

図 3

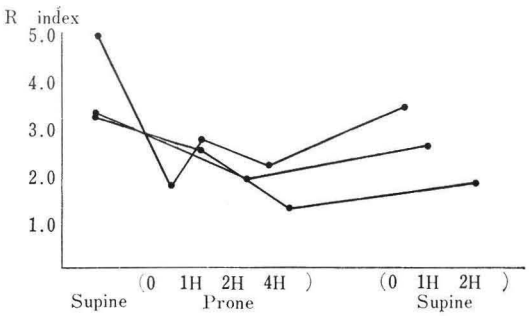

図 4　Arterial oxygenation in prone posture

ラス様陰影を認め，心臓，横隔膜の辺縁が不鮮明になっていた。9月20日撮影したCT像では肺野全体が淡い high density であり，特に背側の胸壁皮下の部分に帯状の high density の内部に細気管支領域の air bronchogram が認められた。胞隔炎と線維症の所見であった（図1）。

症例2：41歳，糖尿病をインスリン自己注射にて治療中 昭61年3月7日インスリンを自殺目的にて大量に注射した。3月10日昏睡状態で当院へ転送されたがすでに吐物を多量に誤嚥していた。以降71日間にわたり呼吸管理を行ったが意識回復も見られず死亡した。3月20日単純X線像では air bronchogram を伴った辺縁不鮮明な浸潤影があり一見 butterfly shadow のようにもみえる。CT で異常影は肺門から背側の胸壁直下にまで達しており，腹側では気管支の分岐にしたがって分葉状にも伸展している（air bronchogram は胸壁直下の細気管支領域にはなく肺胞性変化が考えられている）（図2）。約3週間後，単純X線像では肺野全体が明るくなってきた。CT では両側下葉は前回とほぼ同様所見であるが，腹側の肺に含気が増加したのが認められた（図3）。CT 像より体位を prone にすることで換気血流比が改善されると期待されたので，比較的患者の状態が安

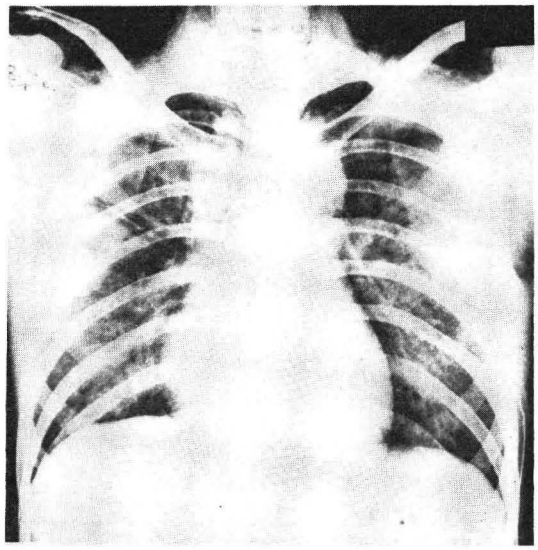

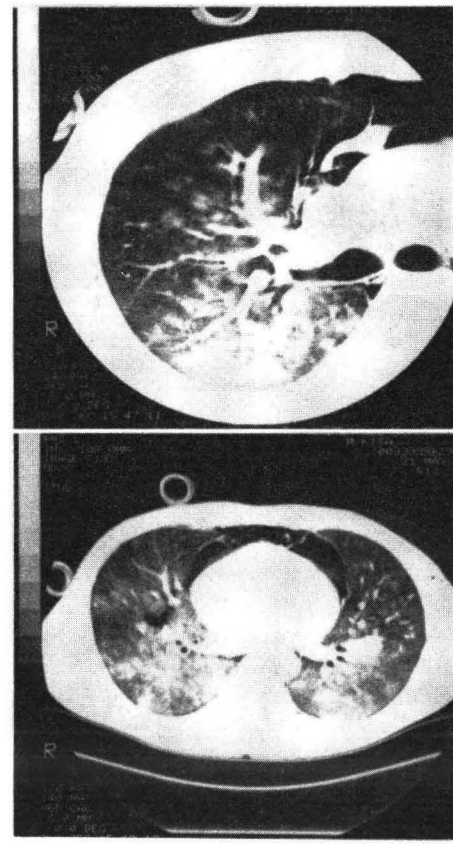

図 5

定したためもあって腹臥位を一日数時間以内で試みてみた。結果は図4に示すごとく肺における酸素化能は一時的にではあるが改善された。

症例3：24歳，男性，昭61年5月19日自殺目的にてパラコートを飲用，近医にて胃洗浄後転送された。入院時には自覚症状を認めなかったが，翌日呼吸困難となり人工呼吸を開始した。21日の単純X線像では皮下気腫と縦隔気腫を認めるほか肺野全体のX線透過性が低下しておりパラコートによる肺水腫と考えたが，CT像では斑状影がacinous pattern をとって背側に散在しておりaspiration による bronchopneumonia と考えられた（図5）。27日には皮下，縦隔気腫が高度となったため肺野の所見が単純像では得にくくなっている。CT では acinous pattern は消失し肺野全体が淡く high density を示すとともに air bronchogram を広く認める。特に胸壁直下の細気管支領域においても認められ胞隔炎が進行してきたものと考えられた。皮下，縦隔気腫の広がりに関しても多くの情報が得られた（図6）。6月4日には単純像では皮下，縦隔気腫があることと右肺野全体の透過性が低下していることぐらいしか判定できないが，CT では胸壁直下において散在性の air bronchogram を伴った high density area が認められ胞隔炎の進行と線維化による末梢性の無気肺像であった。また，気胸，縦隔気腫の広がりも確認できたのでドレナージを行った（図7）。

考　察

急性呼吸不全患者の診断，治療上胸部単純X線像は不可欠なものであり，人工呼吸中の患者には頻回に撮影されている。しかし人工呼吸を必要とする重症患者においては患者移動の困難性のため撮影されるX線像は大部分ポータブル撮影装置によるものであり，鮮明な像は得にくく体位も限定

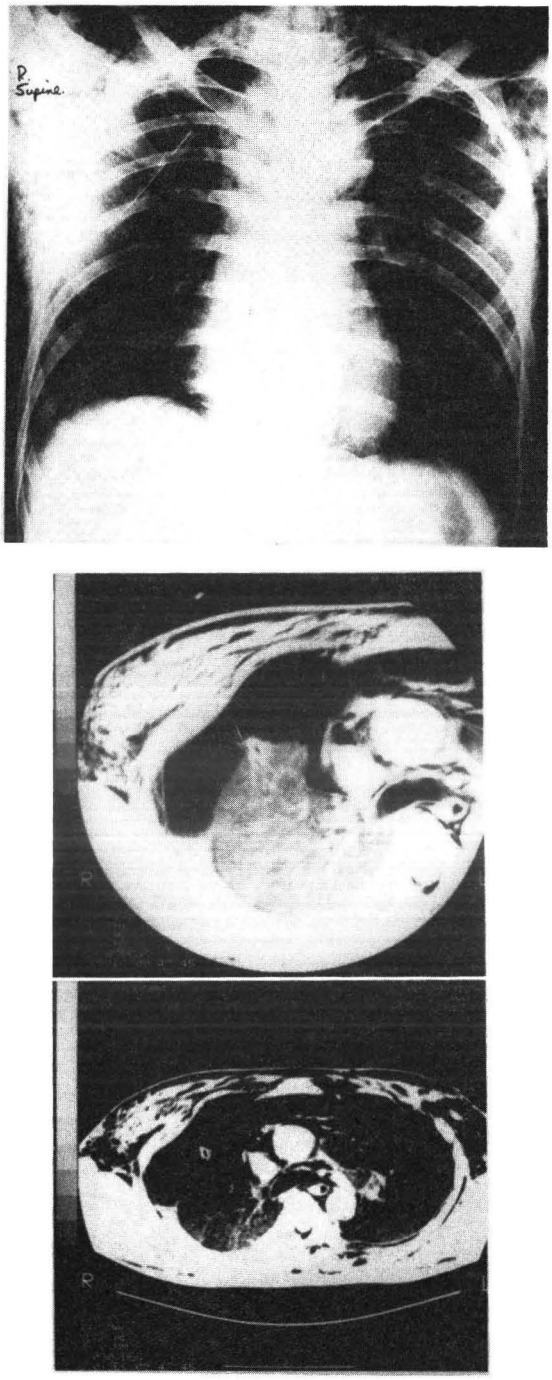

図 6

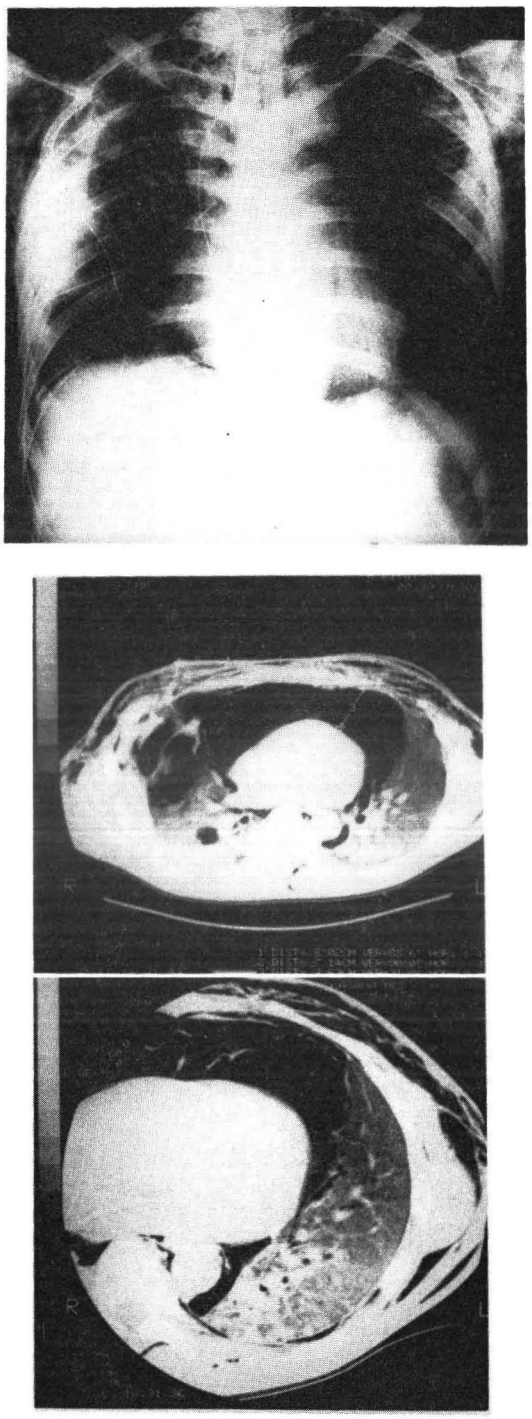

図 7

され，頻回に撮影を行っても肺病変の性状，重症度を的確に捉えることが困難な場合がある。このような例に肺CTスキャン像と単純X線像を比較検討したところ，胸部単純X線像では類似病変に見える症例間にもCT像ではそれぞれに特徴的な所見があり病態の把握に有用であった．また共通の所見としては背側の含気が著明に減少してお

り，ポータブル撮影装置によるX線像では，この背側肺の含気減少と胸水貯留が実際にガス交換が行われている肺実質の判読を困難にしている要因と考えられた。

胸部単純X線は通常正面から撮影され，胸壁の前面から背面までの立体的変化を一枚の平面にうつすので立体を平面でしか見られないという欠点を持つ。これに対しCT像は立体的変化を立体的なまま現わすので，肺実質の変化を周囲の変化とは無関係に見ることができ，上記のようなガス交換に役だっていない部分の変化によって肺の所見が判読困難な時には非常に役立つ。今回も予後の改善には結びつかなかったが，診断，治療方針の決定に有用であった。従来ポータブル撮影装置は電圧が低く照射時間が長いためによいX線像が得られないとされているが，人工呼吸を必要とするような急性呼吸不全患者においてはそれ以外に背側全体に広がる無気肺，胸水も大きな障害となっていることが，今回の検討よりわかった。

重症患者の移動は困難で危険を伴う場合も多いが，最近は移動に便利な医療機器もふえ，CT室にも酸素配管が行われるようになってきているので，ポータブル撮影装置の限界を理解し適応のある場合には患者を移動させることにより精度の高い診断を目指す必要があると考える。