〔教育講演〕

呼吸管理と気管支ファイバースコープ

高　　光　重*

はじめに

池田による flexible fiberoptic bronchoscope の開発以来，今日の呼吸器病学における気管支ファイバースコープの適応の拡大には，目をみはるものがある。一方，呼吸管理においても，間接的な情報から推測するのみであった気道内の状態を，直接観察することを可能にした気管支ファイバースコープの有用性は明らかであり，今日 ICU における呼吸管理上，必須の手技となった観がある。今日の呼吸器病学における気管支ファイバースコープの適応の拡大を，呼吸管理の領域により積極的に導入する観点に立ち，主として羽曳野病院 IRCU における気管支ファイバースコープ利用の現況について述べる。

呼吸器病学における気管支ファイバースコープの現況

池田の開発による気管支ファイバースコープは，その後改良が重ねられ，現在では，ルチーン検査に汎用される標準型，生検鉗子挿入のためのチャンネル内径の大きい生検型，ファイバー束の本数を多くして解像度を向上させた記録型，さらに細型，小児用型，ダブルチャンネル型などの用途に応じた多種類のファイバースコープが市販されている。このような気管支ファイバースコープの改良に伴い，今日その適応は，**表1**に示すように大きく拡大してきている。診断においては，解像力の向上やレーザーを用いての表層診断といった気管支粘膜診断の進歩のみならず，経気管支肺生検（TBLB）や気管支肺胞洗浄（BAL）による肺病変の診断や病態解析，さらに気管支壁外診断も可能となりつつある。また，気管支ファイバースコープを用いた jet ventilation や異物摘出，気道洗浄などの治療的手段としても汎用され，呼吸管理の領域にもその診断的・治療的適応を広げてきている。しかし，通常の気管支鏡検査とちがって，重症呼吸不全患者を対象とする ICU においては，気管支鏡検査に伴う侵襲や合併症に対する認識と十全な対策が前提となる。

表1　気管支ファイバースコープの適応の拡大

診断
1.　気管支粘膜診断
(a)　記録専用ファイバーの出現による解像力の増加
(b)　生検鉗子・ブラシ・針生検による確定診断
(c)　気管支ファイバースコープ TV の高分解能
(d)　クリプトン・アルゴンレーザーによる表層診断
2.　気管支末梢部・肺胞診断
(a)　キューレット・ブラシ・TBB による気管支末梢診断
(b)　TBLB による肺胞診断
(d)　BAL による細胞・免疫診断
3.　気管支壁外診断
(a)　経気管支的針生検
(b)　経気管支超音波・心電図診断
麻酔
Jet Ventilation
H.F.P.P.V.
治療
1.　異物摘出
2.　Bronchial Toilet
3.　治療的 BAL
4.　放射線小線源による治療
5.　高周波焼灼
6.　レーザー治療
(a)　CO_2 レーザー
(b)　ndYAG レーザー
(c)　Argon Dye レーザー

（文献[1]）

* 大阪府立羽曳野病院集中治療科・第4内科

呼吸管理におけるブロンコスコピーの実際

通常の気管支鏡検査は安全性が高く，気管内挿管チューブを用いる方法と用いない方法があるが，挿管チューブを用いる場合も，主としてファイバースコープの頻回の挿入，抜去を容易ならしめるのを主たる目的としている。しかしながら，対象が呼吸不全患者であり，また，人工呼吸中であれば，気管支ファイバースコピーによる肺のメカニクス，ガス交換，循環動態に与える影響に対する認識と対策，特に操作中の充分な換気と酸素化を保持する対策が重要となる。自発呼吸下の場合，気管内挿管チューブや気管支ファイバースコープの挿入による有効気道内径の狭小化による気道抵抗の上昇によって，機能的残気量の増加，1秒量，最大吸気努力，肺活量の減少といった肺のメカニクス，ガス交換に影響がみられ，結果として Pa_{O_2} の低下がみられるようになる[2]が，呼吸不全患者においては，その程度は深刻なものとなるため低酸素血症に対する十全の対策が必要となる。

図1は，自発呼吸下の患者の気管支鏡検査に伴う Pa_{O_2}，Pa_{CO_2} の変化を，Pa_{O_2} が室内空気吸入下で 60 torr 以下の群と 60 torr 以上の群についてみたものであるが，Pa_{O_2} 60 torr 以下の呼吸不全群では術中に鼻腔カニューラによって酸素投与を行っているにもかかわらず，高度の低酸素血症がみられ，鼻腔カニューラによる酸素投与では防げないことを示している。このような自発呼吸下の呼吸不全患者の術中の低酸素血症を防ぐために，当院では気管内挿管チューブに接続した T-piece adaptor の一方から挿管チューブ内に酸素を供給する方法[4]をとっており，このような T-piece adaptor を用いると図2に示す如く，呼吸不全患者でも術中の低酸素血症を防ぐことができる。

一方，人工呼吸下の患者に気管支鏡検査を行う場合には，気管支鏡検査に伴う肺のメカニクス，ガス交換，循環動態の変化は，より増幅されると考えられる。図3は，CV-2000 ベンチレーターで人工呼吸下の患者に，T-piece adaptor を介してブロンコファイバースコープを挿入した時の，指尖脈波型オキシメーターで測定した Sa_{O_2}，T-piece adaptor の一方に接続した熱線流量計により測定した flow, volume, およびその合成である flow-volume 曲線をみたものである。volume の

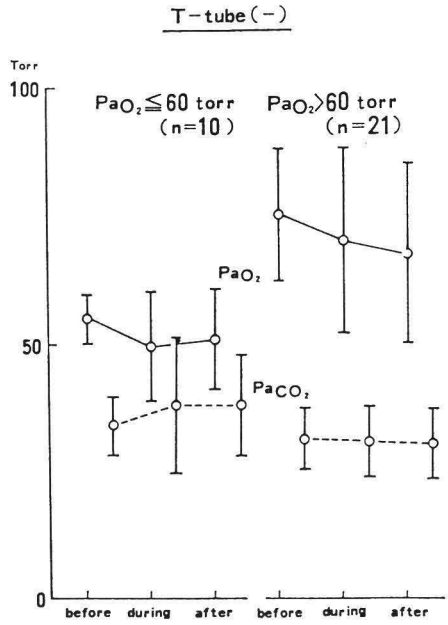

図 1　Changes of blood gas level during BFS.（文献[3]）

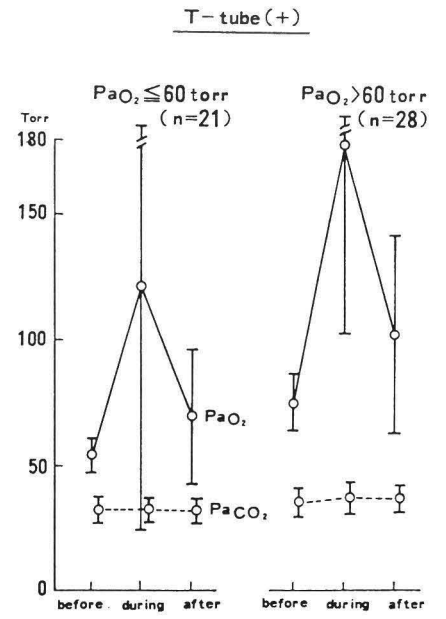

図 2　Changes of blood gas level during BFS.（文献[3]）

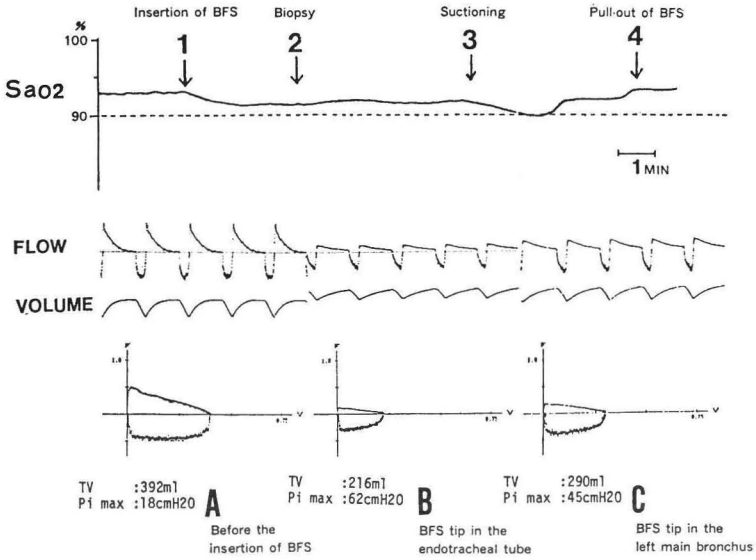

図 3　Monitoring of oxygen saturation, flow, volume and flow-volume curve during TBLB procedure to the patient on artificial ventilation.

変化をみると，ファイバースコープ挿入により一回換気量は約45%の減少がみられ，flow も著明に減少し呼気終末もゼロにならず呼気陽圧がかかっており，気道抵抗上昇によるメカニクスの変化が推測される。また，Sa_{O_2}は，ファイバースコープ挿入，生検や吸引操作によりさらに低下している。気管内挿管チューブや気管支ファイバースコープ挿入による，有効気道断面積の減少が気道抵抗に与える影響をみた場合，Baier らは[5]，気管内挿管チューブの内径が8 mm 以下になると気道抵抗の上昇が著明になるとしており，また，実際に気管内圧を測定した Limdholm らの成績[6]では，気管支ファイバースコープ挿入による気道抵抗の上昇により高い PEEP がかかり，これが圧損傷発生につながるとしている。以上のことから，人工呼吸中の患者に気管支鏡検査を行う場合の低酸素血症や，異常な気道内圧の上昇をできるだけ軽減し，より安全に検査を行うために，当院 IRCU では，次の要領で行っている。① できるだけ口径の大きい挿管チューブを用いる（8 mmφ 以上）。② 操作中は PEEP をはずし，Jackson-Lees bag による manual ventilation を行う。③ 一回の操作を 2〜3分 以内におさえ，操作後は十分な換気を行う。④ 心電図，Sa_{O_2} モニターを行う。一特に指尖脈波型オキシメーターは，装着・操作が容易であり，術中の低酸素血症のモニタリングとして有用である。

呼吸管理におけるブロンコスコピーの適応

呼吸管理における気管支ファイバースコピーの有用性を **表 2** に示す如く，診断的適応と治療的適応に分けて述べる。

1）診断的適応

診断的適応は，気道の観察と肺病変の診断に分けられる。人工呼吸管理中には，様々な気道のトラブルがみられるため，ファイバースコープによって直接気道の状態を観察することが，呼吸管理において大きな利点となる。一方，肺病変の診断に関しては，胸部X線上びまん性陰影を呈する診断困難な呼吸不全例や，起炎菌の同定できない重症肺炎に遭遇することの多い ICU[7] で，経気管支肺生検（TBLB）や気管支肺胞洗浄（BAL）あるいは気管支ブラッシングによる組織学的・細菌学的検査から得られる情報は，病態の把握と適正な治療法選択に有用なものとなる。

(a)　気道の観察

表 2　気管支ファイバースコピーの適応

1）診断的適応
- (a) 気道の観察
  - (i) 気管・気管支の損傷
  - (ii) 気道内出血
  - (iii) 気道狭窄・閉塞
  - (iv) 気管内チューブの位置確認と内腔の観察
- (b) 肺病変の診断
  - (i) 経気管支肺生検（TBLB）による組織学的・細菌学的検査
  - (ii) 気管支・肺胞洗浄（BAL）による細胞学的・細菌学的検査
  - (iii) 気管支ブラッシングによる細胞・細菌検査

2）治療的適応
- (a) 気道内分泌物・凝血塊の吸引——無気肺の原因除去
- (b) 治療的気管支洗浄（Bronchial toileting）
- (c) 気道出血に対する止血操作
- (d) 異物除去
- (e) 挿管困難症・片側挿管症例に対する気管・気管支内挿管
- (f) 内視鏡手術（oncogenic emergency）——レーザー治療，高周波焼灼

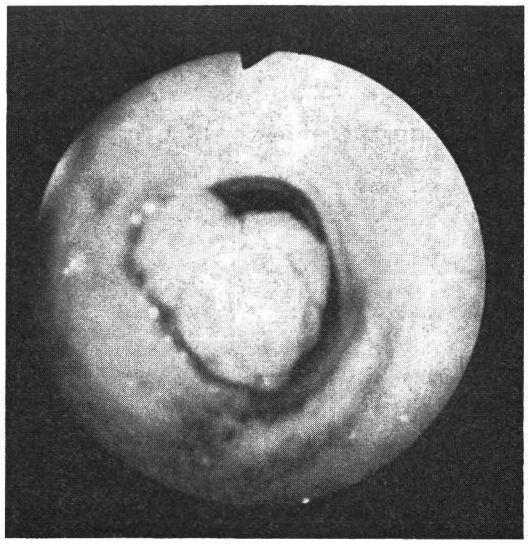

図 4　気管内のポリープ状腫瘍

気管，気管支の損傷や出血部位の確認，あるいは様々な原因による気道狭窄や閉塞の把握，また，気管内挿管チューブの適正な位置の確認や内腔の観察などが，気道の観察によって可能である。**図 4** は，呼吸困難と喘息様症状で緊急入院した患者の内視鏡所見であるが，聴診上気管部に強い狭窄音を聴取することから気道の器質的狭窄を疑い気管支鏡検査を行ったが，気管内腔をほぼ閉塞するようなポリープ状の腫瘤が直視され，生検の結果，扁平上皮癌と診断された。この症例は，oncogenic emergency としてレーザー治療，放射線治療がなされ救命しえたが，このような気道の器質的狭窄は，しばしば喘息の重積発作に似た臨床症状を呈するため，緊急内視鏡検査による気道の観察が必要となる。

(b) 肺病変の診断

肺病変の診断は，気管支ファイバースコープを用いての TBLB や BAL の開発により，大きな進歩を遂げ，呼吸不全症例への応用もなされつつある[8)9)]。以下主として人工呼吸中の呼吸不全症例に対する羽曳野病院 IRCU での TBLB, BAL による肺病変診断の成績を中心に述べる。

（i） 重症呼吸不全に対する TBLB

IRCU に入室した重症呼吸不全症例中，胸部X線上びまん性陰影を呈した診断困難な重症呼吸不全 26 例に対し，TBLB を行った組織診断結果を**表 3** に示す。26 例中 21 例は人工呼吸下であり，17 例には直前まで 5～15 cmH_2O の PEEP が併用されていた。方法は前述した要領の下，穴あきカップ生検鉗子を用いて一側肺より 2～4 個の組織片採取を行ったが，26 例中 20 例は，ベッドサイドにて非透視下に行った。**表 3** に示す如く，26 例中 7 例（27%）の症例で特異的組織所見が得られ，また，3 例で臨床診断に prorable な組織診断がえられ，これら 10 例（38%）の症例では，TBLB は診断的有用性が高く，治療法の決定に役立つものであった。**図 5** は，TBLB の結果粟粒結核による急性呼吸不全と診断された症例の TBLB 病理組織標本であるが，ラングハンス型巨細胞を含む類上皮肉芽腫とともに肺胞腔内のフィブリン析出，硝子膜形成がみられる。

一方，他の 15 例（58%）では，肺胞壁の浮腫性肥厚，硝子膜形成，肺胞腔内水腫，器質化などの非特異的所見しか認められなかったが，それらの所見およびスワンガンツ・カテーテルによる情報などから肺炎や心原性肺水腫を否定し，“permeability edema” の病態診断の下に，1 例で膜型人

表 3　Histological Diagnosis of TBLB

○ Definitive diagnosis	7/26 (27%)	10/26 (38%)
Miliary Tuberculosis	3	
Metastatic lung cancer	2	
Leukemic infiltration	1	
Asbestosis	1	
○ Prorable diagnosis	3/26 (12%)	
Usual interstitial pneumonia	2	
Hypersensitivity Pneumonitis	1	
○ Non-specific finding	15/26 (58%)	
indication of ECMO	1	
administration of steroid	11	
○ Inappropriate specimen	1/26 (4%)	

図 5　(H-E 染色)

工肺の導入，11 例で大量メチルプレドニン投与を行った。しかしながら，これらの症例では，組織像が非特異的であり，また，疾患肺での形態学的不均等分布を考慮すると，TBLB によって得られるわずかの組織片から肺全体の病態を判断することには，おのずと限界があるといえよう。剖検症例での TBLB 標本と剖検肺との組織学的比較検討[10]においても，基本病変と考えられる所見に関しては比較的一致していたが，形態学的不均等はかなりつよくみられ，TBLB 標本から肺全体の形態学的変化を推測することの限界性がみとめられた。

以上，重症呼吸不全に対する TBLB の診断的有用性と限界性について述べてきたが，確定診断のなされた症例のように肺瘍性病変や肉芽腫性病変のような特異的病理組織像を呈する疾患では，TBLB によって得られる組織片で確定診断が可能であると考えられるが，非特異的所見の場合には，他の臨床所見を考慮し，その評価には慎重をきさなければならない。

（ii）　重症呼吸不全に対する BAL

BAL は，生理的食塩水を気管支に wedge したファイバースコープの吸引口より注入し，回収液を遠心して細胞成分と液性成分に分け，細胞成分は総細胞数の算定，細胞分画などをみる検査法であり，末梢肺に由来する生きた細胞や活性を保持したままの液性成分が採取できる利点があり，びまん性肺疾患の診断，病因，病態の解析に広く用いられている[11]。この BAL を重症呼吸不全の診断に応用した自験例成績を表 4 に示す。BAL は，回収液の細胞学的・生化学的分析を目的とする場合と肺炎の起炎菌同定を目的とした細菌学的検索の場合に分けられる[12]。

胸部レントゲン上びまん性陰影を呈した重症呼吸不全 9 例に対し，細胞学的，生化学的分析を目的とした BAL を行った。方法は，中葉支口にファイバースコープ先端を wedge し，生食 50 ml を 2～3 回注入，回収液を遠心後，細胞成分，液性成分に分けて分析を行った。

一方，細菌学的検索を目的とした BAL は，臨床的に肺炎が疑われるが，頻回の気管吸引物の細菌検査によっても起炎菌の同定できない肺炎例 14 例に対し，胸部レントゲン上もっとも陰影の強い領域の気管支にファイバー先端を wedge し，生食 30 ml を 1～2 回注入，回収液を遠心し，細胞

表 4　Analysis of BAL fluid

○ Cellular and Protein analysis of BALF
- 9例中7例で回収（回収率20～50％）
- 4例で診断上有用な所見
  - Hypersensitivity Pneumonitis
  - Miliary Tuberculosis
  - Leukemic infiltration
  - Asbestosis

○ Bacteriologic analysis of BALF
- 14例中5例（36％）で有意と考えられる菌の検出

Pneumocystis carinii	1
M. tuberculosis	1
Staphylococcus aureus	1
Pseudomonas aeruginosa	2

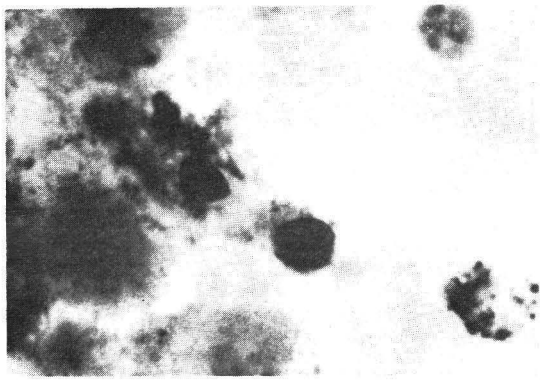

図 6　(Grocott 染色)

成分を用いての細菌の染色，培養を行った。

細胞学的・生理学的分析を目的としたBALでは，4例で診断上有用な所見が得られた。すなわち，80%をこえるリンパ球の著増，免疫グロブリンの高値から過敏性肺炎が疑われ，リンパ球増多とともにBAL中に抗酸菌をみとめたことにより粟粒結核を，また，白血病細胞やasbest bodyの存在からLeukemic intiltrationやasbestosisの診断がなされた。BALは，びまん性肺疾患の診断や病態解析の手段として利用されているが，その診断的有用性については多くの問題があり，BALの適応を考える場合には，BALの診断性の高い疾患に対する認識を加味して決めなければならない[13]。

一方，細菌学的検索を行った14例では5例（36%）で有意と考えられる菌の検出がなされた。

図6は，BAL中に検出されたpneumocystis cariniiのcystである。これらの菌の検出においては，気道のcontaminationの影響もあり，起炎菌と断定するには問題のあるところであるが，菌の同定とともに塗沫標本での好中球による喰喰像などを参考にすれば，起炎菌の可能性が高く，また，合併症もほとんどなく安全に行えることから，起炎菌の同定できない肺炎例には試みる価値のある方法と考えられる。また，最近，気道のcontaminationを防ぐ目的で，pulg付きのブラッシング[14]が考案されており，利用価値のあるものと考えられる。

2）治療的適応

表2に示す如く，呼吸管理における気管支ファイバースコープの治療的適応は，気道内分泌物や凝血塊による気管支閉塞に基づく無気肺の原因除去，主に生理的食塩水を用いたBrochial toileting，気道出血に対する止血操作，異物摘出，挿管困難症や片側挿管必要例に対する挿管操作，oncogenic emergencyに対するレーザー治療などがあげられる。

呼吸管理の場で，しばしば遭遇する無気肺に対しては，通常は充分な加湿とvibration，体位変換などの理学療法に気管内吸引，トイレッティングを加えることが，まず選択すべき方法であるが，出血や気管支喘息重積状態および人工呼吸中の場合には，積極的な理学療法が困難なことが多く，気管支ファイバースコープを用いた吸引，トイレ

表 5　気道出血に対する止血処置

1. 生物化学的な方法
   1）一般的な止血剤の全身投与
   2）ピトレッシン0.2単位／min持続点滴
   3）ボスミン・トロンビン局所投与
2. 物理的な方法
   1）bronchofiberscopeによるwedge止血法
   2）局所冷却（体表面冷却法、局所冷生理食塩水洗浄）
   3）Fogartyバルーンカテーテルの応用
3. 気道確保
   1）体位一患側を下にする側臥位、半側臥位
   2）片側挿管

表 6　Cardiac Complications（n＝47）（文献[3]）

	T-tube（－）		T-tube（＋）	
	$PaCO_2$≦60 (n＝6)	60＜ (n＝9)	≦60 (n＝18)	60＜ (n＝14)
Major				
M.I.	1*			
Ischemic ST-T	3			
VPC (short run)	2	1		
VPC (≧6/min)	3	1		
20 A-V block	1			
PAT		1		
SVPC(≧6/min)			1	
Minor				
VPC (≦5/min)	1	2	2	1
SVPC (≦5/min)			3	1
Sinus bradycardia	1	3		

*：Death

ッティングが必要となる。特に気管支喘息重積状態での無気肺の部位をみると，圧倒的に左右上葉に多く，盲目的な気管内吸引やトイレッティングでは改善が困難な場合もあり，気管支ファイバースコープを用いた吸引，トイレッティングの適応となる。

気道出血に対する止血操作は表5に示すごとく，生物化学的方法，物理的方法があり，大出血の場合には，換気を維持させるための気道確保も問題となる。生検操作に伴う軽度の出血の場合には，ファイバースコープ先端を出血する気管支にwedgeし，持続吸引するだけでほとんど止血するが，それでも止血しない場合には，ボスミン，トロンビンの局所注入を行うようにしている。また，それらの処置でも対応しきれない大出血や，術中の対側肺への血液流入を防ぐために，気管支鏡下で，Fogartyバルーンカテーテルを用いての片側主気管支ブロックや片側挿管を行う場合もある。

ブロンコスコピーにおける合併症とその対策

気管支ファイバースコープの操作に基づく合併症は，それぞれの操作手順の段階でいろいろなものがみられる[15]が，呼吸管理におけるブロンコスコピーでしばしば遭遇する危険な合併症は，不整脈，生検操作に伴うBarotrauma，出血である。

表 7　合併症の予防とその対策

1）低酸素血症の予防	◦操作前の 100% O_2 による充分な換気 ◦一回の操作を 2～3 分以内におさえる ◦吸引は短時間に行い，吸引後は充分な換気を行う
2）不　整　脈	◦低酸素血症の予防 ◦心電図モニター
3）気胸・出血（生検時）	◦できる限りレントゲン透視下に行う ◦熟練者が行う ◦切れのよい鉗子を用いる ◦ファイバースコープ先端をウェッジしておく（止血確認） ◦人工呼吸中――・内経 8 mm 以上の挿管チューブを用いる ・PEEP をはずす ◦緊張性気胸・大出血に対処しうる準備をしておく

劉ら[3]は，術中の hypoxemia の程度と合併する不整脈の関連をみているが，**表 6** に示す如く，術中，術後とも Pa_{O_2} 60 torr 以下の群に major arrthmia の発生頻度が高く，T-piece adaptor を用いて術中の hypoxemia を予防すると，その頻度が低下していることから，不整脈の主たる原因として，hypoxemia があげられ，術中の低酸素血症を予防することが不整脈対策として重要である。また，不整脈の発生頻度と，術前の心電図異常（とくに虚血性変化）との間にも相関がみられ，術前に心電図異常とくに虚血性変化を呈する症例では，厳重なモニタリングが必要となる。

TBLB に伴う Barotrauma は，のべ 28 例中5例（18%）にみられ，内訳は，気胸 3 例，皮下気腫 2 例であり，うち 2 例は緊急性気胸のため chest tube の挿入を必要とした。

中等度の出血は，4 例（14%）にみられた。Barotrauma および出血のみられた症例は，全例人工呼吸下で PEEP が併用されており，かつベッドサイドで非透視下に行った症例であるため，操作中の異常な気道抵抗の上昇をおさえる対策とともに，できるだけ透視下に行うことが重要と考えられる。

表 7 は，これらの合併症の予防とその対策をまとめたものである。TBLB に比べ，BAL では，一過性の Pa_{O_2} の低下とレントゲン陰影の悪化をみとめるのみであった。

以上，合併症とその対策について言及したが，極度の低酸素血症（F_{IO_2} 1.0 で Pa_{O_2} 100 torr 以下），不安定な循環動態，高度の虚血性心疾患合併，および著しい出血傾向のみられる場合には，TBLB および BAL は禁忌と考えている。

おわりに

羽曳野病院 IRCU での気管支ファイバースコープ利用の現況を中心に，呼吸管理における気管支ファイバースコープの有用性について言及した。今後ますます呼吸管理における気管支ファイバースコープの有用性は高まるものと考えられるが，呼吸器病学における気管支鏡の適応の拡大を，呼吸管理の領域により積極的に導入し，より有用な診断的・治療的手段となすためには，呼吸管理の用途に適した気管支ファイバースコープの改良とともに，より安全に行える工夫が今後の課題として残されている。

また，いわゆる“ARDS”に対する BAL の知見[16]のように，気管支ファイバースコープを用いて，生きたままの細胞や生物活性を保持したままの液性成分を直接採取することによって，急性呼吸不全そのものの病態解析に有力な方法となる可能性があり，今後の知見の集積に期待したい。

稿を終るに際し，御指導，御協力を載きました木村謙太郎先生をはじめとする羽曳野病院 IRCU のスタッフ，ならびに第 2 内科 劉　震永先生，麻酔科 川幡公子先生に深謝致します。

文　献

1）池田茂人：気管支学とその進歩，気管支鏡のすべて．日本胸部疾患学会編．

2) Matsushima, Y, Jones RL, et al : Alterations in pulmonary mechanics and gas exchange during routine fiberoptic bronchoscopy. Chest 86 : 184, 1984

3) 劉　震永，酒井直道ほか：気管支鏡における心合併症とその対策．気管支学 7 : 449, 1985

4) 玉井精男ほか：気管支ファイバースコピーにおける簡便な酸素投与方法の1つ．気管支学 5 : 321, 1983

5) Baier H, Begin R, et al : Effect of airway diameter, suction catheters, and the broncho-fiberscope on airflow in endotracheal and tracheostomy tubes. Heart and Lung 5 : 235, 1976

6) Lindholm CE, Ollman B, et al : Cardiorespiratory effects of flexible fiberoptic bronchscopy in critically ill patients. Chest 74 : 362, 1978

7) 高　光重，山下誠三ほか：びまん性陰影を呈する急性呼吸不全例の臨床病理学的検討．厚生省呼吸不全研究班昭和58年度研究業績集：38

8) Papin TA, Grum CM, et al : Transbronchial biopsy during mechanical ventilation. Chest 89 : 168, 1986

9) Stover DE, Zaman MB, et al : Bronchalveolar lavage in the diagnosis of diffuse infiltrates in the immunosuppressed host. Ann Intern Med 101 : 1, 1984

10) 高　光重，花本澄夫ほか：急性呼吸不全に対するベッドサイド TBLB の適応と限界．気管支学 7 : 425, 1985

11) Crystal RG, Bitterman PB, et al : Interstitial lung disease of unknown cause-disorders characterized by chronic inflammation of the lower respiratory tract. N Engl J Med 310 : 154, 1984

12) 高　光重，花本澄夫ほか：重症呼吸不全に対するベッドサイドでの経気管支肺生検および気管支肺胞洗浄の診断的意義．ICU と CCU 9 : 595, 1985

13) 泉　孝英：気管支肺胞洗浄の臨床的，病態生理学的意義．最新医学 41 : 1292, 1986

14) Wimberley N, Faling LJ, et al : A fiberoptic bronchoscopy technique to obtain uncotaminated lower airway secretions for bacterial culture. Ann Rev Respir Dis 119 : 337, 1979

15) Fulkerson WJ : Fiberoptic bronchoscopy. N Engl J Med 311 : 511, 1984

16) Lee CT, Fein AM, et al : Elastic activity in pulmonary lavage fluid from patients with adult respiratory distress syndrome. N Engl J Med 304 : 192, 1981