

## 第 144 回

# 一般社団法人 日本脳神経外科学会 関東支部学術集会

会期：2021年4月3日（土曜日）

現地開催と Web 開催を併用したハイブリット形式

・会場には、座長、演者と共同演者若干名のみご来場ください。

会場：ステーションコンファレンス万世橋 4階 [Web 併催]

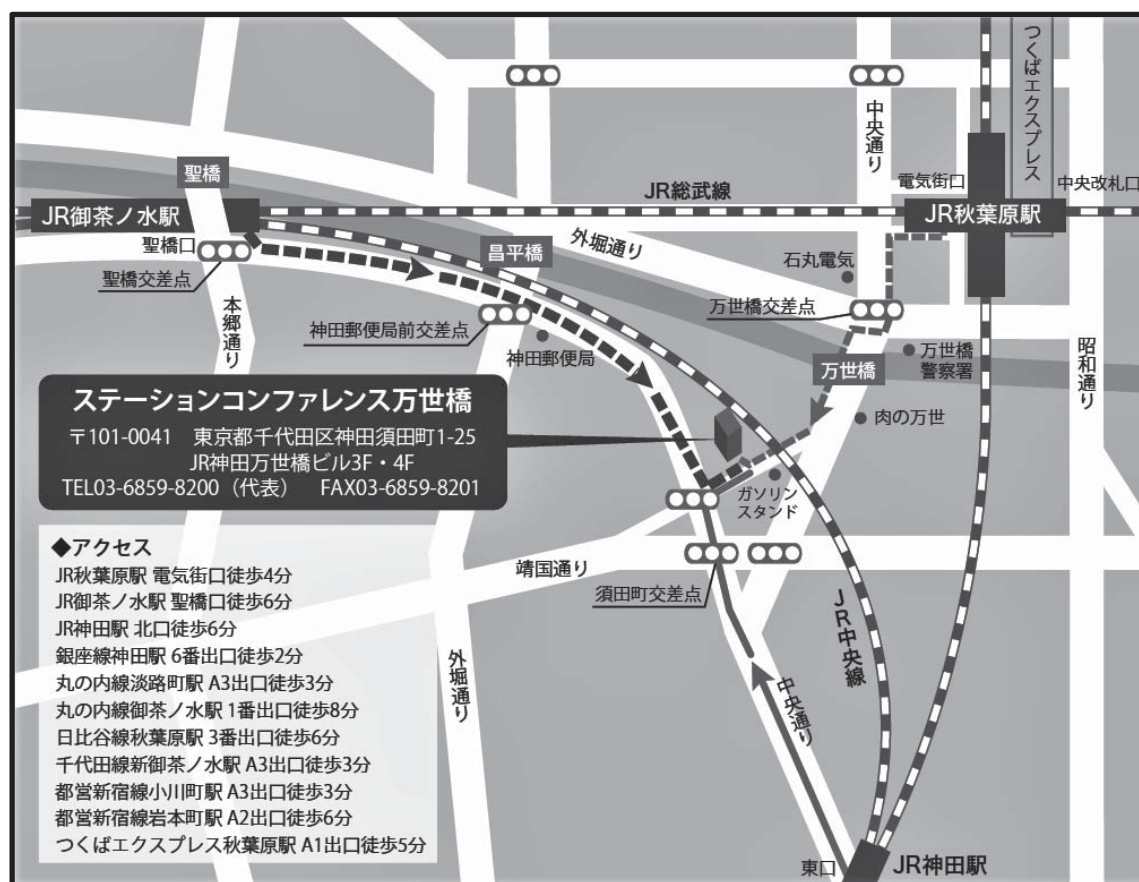〒101-0041 東京都千代田区神田須田町 1-25 JR 神田万世橋ビル 4F

TEL：03-6859-8200（代表）

会長：小松 洋治

（筑波大学附属病院日立社会連携教育研究センター・日立総合病院 脳神経外科）

URL：<http://jns.umin.ac.jp/meeting/branch/kt144>



◆開催形式：ハイブリッド形式

- ・現地会場：座長、演者と関係者若干名のみご来場ください。
- ・ライブ配信：URLは会員へのメールでお知らせします。
- ・オンデマンド配信：4月10日～30日、URLは会員へのメールでお知らせします。

◆会場参加の先生へ

- ・受付は9:00からです。
- ・マスクを着用してください。発表、発言の際もマスク着用をお願いします。
- ・受付での検温にご協力ください。非接触体温計で計測します。
- ・体温37.5度以上の場合、体調不良の場合は、会場参加はご遠慮ください。
- ・参加証への記銘台は設置しません。

◆座長の先生へ

- ・プログラムの進行時間にご配慮ください。
- ・ライブ配信視聴者からの質問はZoomウェビナーのQ&Aで確認下さい。

◆演者の先生へ

- ・発表時間：発表5分、討論2分
- ・発表形式：PCプロジェクター1面
- ・ご発表データについて、  
Windowsの場合はUSBメモリ、Macの場合はご自身のPCもしくはwindows PCで再生可能であることをご確認のうえUSBメモリで持参ください。  
ファイル名は「演題番号 お名前」としてください。  
プロジェクターとの接続はHDMIを推奨します。Mini-Dsub 15pinも可能です。
- ・施設の規定等で来場できない場合はリモートで発表いただけます、  
komatsu@md.tsukuba.ac.jpにご連絡ください。

◆参加費：2,000円

- ・ご来場の先生は、当日、会場受付でお支払いください。
- ・WEB参加の先生は下記にお振込みください。振込名は「会員番号 お名前」（専門医番号ではありません）としてください。手数料はご負担ください。
- ・学会参加単位、発表実績、領域講習単位認定には参加費お支払いが必要です。

銀行名 常陽銀行（金融機関コード 0130）

支店名 日立支店（店番 007）

普通口座 3271424 ダイヒヤクコンジユウヨンカイニホンノウシンケイゲカガツカイカントウシブ  
ガクジユツシユウカイ

◆領域講習：12:15～13:15

- ・会場参加、ライブ配信で単位が認定されます。
- ・会場参加の方は、会員カードで領域講習受付を行います。
- ・オンデマンド配信視聴では単位認定されませんので注意してください。
- ・東京都「新型コロナウイルス感染対策の基本方針」により昼食の提供はありません。

◆支部理事会：15:00～16:00 Web 開催

- ・会場参加の役員の先生はB会場をご利用ください。Wifi 接続、AC 電源利用が可能です。
- ・ハウリング防止のためヘッドセットをご使用ください。

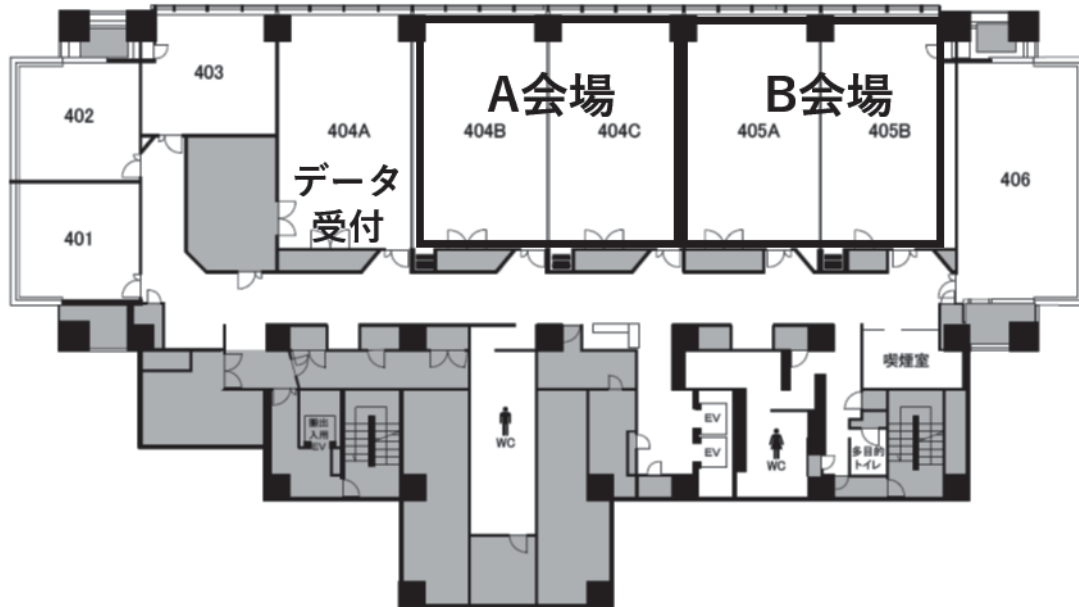
◆安全講習、FD 講習はございません。

◆託児所はございません。

一般社団法人日本脳神経外科学会関東支部会ホームページ

( <http://jns.umin.ac.jp/meeting/branch/kt144/> )より、プログラムと抄録集がダウンロードできます。

## 4F フロアマップ



- 正面入り口から入りますと、左側にコンファレンスフロアへのエレベーターがあります。
- 地下駐車場があります。予約はできません。精算は各自でお願いします。

第 144 回 一般社団法人日本脳神経外科学会関東支部学術集会  
日 程 表

	A 会場 4 階 : 404B+C	B 会場 4 階 : 405A+B
10:00	参加受付 (A 会場前)、データ受付 (404A)、領域講習受付	
	9:55~ 開会挨拶	
11:00	10:00~10:50 A-1-01~06 脊椎脊髄 座長:尾原 裕康	10:00~10:40 B-1-01~05 水頭症・炎症・機能 座長:室井 愛
	10:50~11:30 A-2-01~05 脳腫瘍 1 座長:永根 基雄	10:40~11:20 B-2-01~05 血管障害 1 座長:滝川 知司
12:00	11:30~12:10 A-3-01~05 脳腫瘍 2 座長:石川 栄一	11:20~12:10 B-3-01~06 血管障害 2 座長:山崎 友郷
	12:15~13:15 特別講演 (領域講習) 座長:小松 洋治 (B 会場は中継) 「急性期脳梗塞に対する再灌流療法~基礎知識から最新の知見まで~」 筑波大学脳卒中予防・治療学講座 早川幹人 先生	
14:00	13:20~14:10 A-4-01~06 血管障害 3 座長:井上 智弘	13:20~13:50 B-4-01~04 脳腫瘍 3・下垂体 座長:田中 洋次
	14:10~14:50 A-5-01~05 血管障害 4 座長:伊藤 嘉朗	13:50~14:40 B-5-01~06 小児・外傷 座長:井原 哲
15:00	14:50~ 閉会挨拶	
		15:00~16:00 理事会 (WEB 開催)

## A会場 (404B-404C)

9:55~

### ■開会挨拶

小松 洋治 (筑波大学附属病院日立社会連携教育研究センター・日立総合病院)

### ■A1：脊椎脊髄

10:00~10:50

座長：尾原 裕康 (順天堂大学医学部脳神経外科)

- 
- |        |  |                         |        |
|--------|--|-------------------------|--------|
| A-1-01 | キアリ奇形1型術後の難治性脊髄空洞症に対して脳室腹腔シャント術を施行した一例 | 慶應義塾大学医学部脳神経外科          | 富岡 あず菜 |
| A-1-02 | 胸椎軟膜下神経線維腫の一例                          | 順天堂大学医学部脳神経外科           | 原 毅    |
| A-1-03 | 脊髄髄内原発悪性リンパ腫の一例                        | 防衛医科大学校脳神経外科            | 野村 和希  |
| A-1-04 | 二期的に摘出を行った胸椎巨大神経鞘腫の一例                  | 東京女子医科大学東医療センター脳神経外科    | 稲塚 万佑子 |
| A-1-05 | 脊椎脊髄手術後に発症した脊髄硬膜動静脈瘻の症例                | 千葉大学医学部脳神経外科            | 石倉 俊喜  |
| A-1-06 | 術中体位により生じた両下肢不全麻痺の1例                   | 東邦大学医学部医学科脳神経外科学講座 (大森) | 松浦 知恵  |

### ■A2：脳腫瘍1

10:50~11:30

座長：永根 基雄 (杏林大学医学部脳神経外科)

- 
- |        |  |                       |        |
|--------|--|-----------------------|--------|
| A-2-01 | ICE療法が著効したpineal parenchymal tumor of intermediated differentiationの1例           | 筑波大学医学医療系脳神経外科        | 秋本 雄   |
| A-2-02 | 出血を合併した後頭蓋窩のIntracranial myxoid mesenchymal tumor with EWSR1-CREM gene fusionの一例 | 杏林大学医学部脳神経外科          | 小野田 凌  |
| A-2-03 | 脳髄膜原発性悪性黒色腫  | 東京都立墨東病院脳神経外科         | 大井田 知彌 |
| A-2-04 | 類上皮腫から悪性転化した小脳橋角部扁平上皮癌の一例  | 山梨大学医学部脳神経外科          | 齋藤 総   |
| A-2-05 | 外転神経麻痺を呈した頭蓋底転移に対してサイバーナイフ少数回定位放射線治療を施行した1例                                      | 医療法人財団健国会 総合東京病院脳神経外科 | 佐々木 裕亮 |

## ■A3：脳腫瘍2

11:30～12:10

座長： 石川 栄一（筑波大学医学医療系脳神経外科）

- 
- |        |  |        |
|--------|--|--------|
| A-3-01 | てんかん発症の側頭葉pilocytic astrocytomaの一例<br>防衛医科大学校脳神経外科                               | 鈴木 悠平  |
| A-3-02 | Developmental venous anomalyを深部に合併した悪性神経膠腫の一例<br>川崎市立川崎病院脳神経外科                   | 山本 晃生  |
| A-3-03 | 髄膜腫と硬膜動静脈瘻の治療後に顕在化したIDH1 wild type anaplastic astrocytoma<br>の1例<br>横須賀共済病院脳神経外科 | 江口 大樹  |
| A-3-04 | Bevacizumab投与後に摘出術を行なった側頭葉内側に主座を有する再発膠芽腫摘出術<br>北里大学医学部脳神経外科                      | 柴原 一陽  |
| A-3-05 | 石灰化慢性硬膜下血腫に合併した悪性リンパ腫の一例<br>武蔵野赤十字病院脳神経外科  | 野田 真利子 |

## ■特別講演（領域講習）

12:15～13:15

座長 小松 洋治（筑波大学附属病院日立社会連携教育研究センター・日立総合病院）

急性期脳梗塞に対する再灌流療法 ～基礎知識から最新の知見まで～

筑波大学脳卒中予防・治療学講座

早川 幹人

## ■A4：血管障害3

13:20～14:10

座長： 井上 智弘（NTT東日本関東病院脳神経外科）

- 
- |        |   |        |
|--------|---|--------|
| A-4-01 | 妊娠初期にくも膜下出血をきたした症例<br>東京品川病院脳神経外科   | 吉田 卓史  |
| A-4-02 | 診断に苦慮した前大脳動脈A1-2部の破裂微小脳動脈瘤の1例<br>三郷中央総合病院脳神経外科                                  | 小此木 信一 |
| A-4-03 | 破裂脳底動脈先端部動脈瘤に対して硬膜外前床突起切除にanterior temporal<br>approachを併用した一手術<br>日本大学医学部脳神経外科 | 塩川 諒治  |
| A-4-04 | 大量鼻出血を呈する海綿静脈洞内巨大血栓化動脈瘤に対するHigh flow bypass術<br>NTT東日本関東病院脳神経外科                 | 竹谷 俊輔  |
| A-4-05 | Carotid webによって繰り返し塞栓性脳梗塞を発症し、頸動脈内膜剥離術を<br>行なった1例<br>日本大学医学部脳神経外科               | 倉田 原哉  |
| A-4-06 | 症候性慢性総頸動脈閉塞症に対する鎖骨下動脈-内頸動脈吻合術<br>東京女子医科大学脳神経外科                                  | 岡 美栄子  |



## ■A5：血管障害4

14:10～14:50

座長：伊藤 嘉朗（筑波大学医学医療系脳神経外科）

- 
- |        |   |                                    |       |
|--------|---|------------------------------------|-------|
| A-5-01 | 新型コロナ感染症（COVID-19）に伴う急性脳底動脈閉塞症に対して血栓回収療法を施行した1例 | 東京大学医学部脳神経外科                       | 土屋 貴裕 |
| A-5-02 | 対側外転神経麻痺で発症した海綿静脈洞部硬膜動静脈瘻の1例                    | 筑波記念病院脳神経外科                        | 塚田 篤志 |
| A-5-03 | くも膜下出血が疑われ紹介となった静脈洞血栓症の1例                       | 日本医科大学千葉北総病院脳神経外科                  | 山口 昌紘 |
| A-5-04 | 脳出血を来した網状血管を伴う頭蓋内主幹動脈狭窄の一例                      | 千葉徳洲会病院脳神経外科                       | 佐藤 純子 |
| A-5-05 | 脳出血における入院前血圧管理の血腫拡大への関与                         | 筑波大学附属病院日立社会連携教育研究センター・日立総合病院脳神経外科 | 秋本 健  |

14:50～

## ■閉会挨拶

小松 洋治（筑波大学附属病院日立社会連携教育研究センター・日立総合病院）



## B会場 (405A-405B)

### ■B1:水頭症・炎症・機能

10:00~10:40

座長：室井 愛（筑波大学医学医療系脳神経外科）

---

B-1-01	腰椎-腹腔シャントの脊髄側カテーテルが断裂し脊髄腔内に迷入した 正常圧水頭症の1例	東京女子医科大学東医療センター脳神経外科	菊池 麻美
B-1-02	くも膜下出血とくも膜炎の鑑別に難渋したIgG4関連肥厚性硬膜炎の1例	日本医科大学多摩永山病院脳神経外科	白銀 一貴
B-1-03	片側顔面けいれんで発症した四丘体槽くも膜嚢胞の1例	順天堂大学医学部附属浦安病院脳神経外科	高木 悠輝
B-1-04	発作性のめまい・耳鳴りに対して微小血管減圧術が有効であった2例 —3D-MRC/MRA fusion imageの手術戦略における有用性—	帝京大学医学部脳神経外科	藤原 廉
B-1-05	慢性炎症性脱髄性多発神経炎に伴う上肢の振戦・不随意運動に対して 視床刺激術が有効であった2例	埼玉医科大学病院脳神経外科	平田 幸子

### ■B2:血管障害 1

10:40~11:20

座長：滝川 知司（獨協医科大学埼玉医療センター脳神経外科）

---

B-2-01	流出路離断のみで流入動脈瘤も消失し得た頭蓋頸椎移行部硬膜動静脈瘻の1例	埼玉医科大学国際医療センター脳神経外科	酒井 紫帆
B-2-02	VertebroBasilar Dolichoectasiaに対して血管内治療にてflow-reduction及び flow-alternationを施行した1例	埼玉県立循環器・呼吸器病センター脳神経センター	前田 拓真
B-2-03	Carotid free-floating thrombosisに対しCASPER stentを用いた1例	獨協医科大学埼玉医療センター	白坂 暢朗
B-2-04	頭蓋内内頸動脈解離に対してステント留置を行った一例	医療法人社団誠馨会新東京病院脳神経外科	松原 麻央樹
B-2-05	脳血管内治療のための大動脈弓のバリエーションと大動脈弓新分類	日本医科大学脳神経外科	佐藤 俊

## ■B3：血管障害2

11:20～12:10

座長： 山崎 友郷（水戸医療センター脳神経外科）

- 
- |        |  |       |
|--------|--|-------|
| B-3-01 | コイル塞栓術後早期に再破裂を認め、治療に難渋した破裂内頸動脈前壁瘤の一例<br>脳神経外科東横浜病院                               | 園田 章太 |
| B-3-02 | 症例報告 破裂血豆状内頸動脈瘤に対する治療及び周術期管理<br>東邦大学医療センター大橋病院脳神経外科                              | 藤田 聡  |
| B-3-03 | 破裂解離性椎骨動脈瘤PICA involved typeの破裂解離性椎骨動脈瘤に対する<br>コイル塞栓術<br>国立国際医療研究センター病院脳神経外科     | 玉井 雄大 |
| B-3-04 | 8個の脳動脈瘤を有する中で初回コイル塞栓を行った遠位後大脳動脈瘤から7年後に<br>再出血を生じた1例<br>北里大学医学部脳神経外科              | 百武 佑理 |
| B-3-05 | もやもや血管に合併した深部破裂脳動脈瘤に対する血管内治療の2例<br>東京医科大学脳神経外科                                   | 新井 佑輔 |
| B-3-06 | 未破裂脳底動脈瘤に対するコイル塞栓術後に発症した<br>perianeurysmal parenchymal cystの1例<br>東京慈恵会医科大学脳神経外科 | 藤田 周佑 |

## ■特別講演（領域講習）

A会場での講演を中継。

12:15～13:15

急性期脳梗塞に対する再灌流療法 ～基礎知識から最新の知見まで～

筑波大学脳卒中予防・治療学講座

早川 幹人

## ■B4：脳腫瘍3・下垂体

13:20～13:50

座長： 田中 洋次（東京医科歯科大学大学院医歯学総合科脳神経機能外科学）

- 
- |        |  |        |
|--------|--|--------|
| B-4-01 | 術前診断にて骨内血管腫が疑われた髄膜腫の1例<br>東海大学医学部脳神経外科                           | 須永 梓   |
| B-4-02 | 神経内視鏡assistにて摘出した横静脈洞-S状静脈洞内再発髄膜腫の一例<br>社会医療法人財団石心会 埼玉石心会病院脳神経外科 | 都築 伸介  |
| B-4-03 | 経鼻内視鏡頭蓋底手術での硬膜再建におけるダブルバルーンテクニック<br>東京医科歯科大学脳神経外科                | 藤野 明日香 |
| B-4-04 | 下垂体膿瘍の一例<br>自治医科大学脳神経外科  | 佐藤 信   |

## ■B5：小児・外傷

13:50～14:40

座長：井原 哲（東京都立小児総合医療センター脳神経外科）

- 
- |        |  |        |
|--------|--|--------|
| B-5-01 | 鉗子分娩による硬膜外血腫で開頭術を行った1例<br>聖マリアナ医科大学脳神経外科                               | 川口 公悠樹 |
| B-5-02 | 軽微な頭痛で発症した小児巨大海綿状血管奇形の1例<br>東京都立小児総合医療センター脳神経外科                        | 刈田 弘樹  |
| B-5-03 | プロテインC欠乏症と心房中隔欠損症の関与が想定された小児脳梗塞の一例<br>東京ベイ・浦安市川医療センター脳神経外科             | 若林 光   |
| B-5-04 | 補助人工心臓下、抗凝固療法中に増大傾向を示す慢性硬膜下血腫に対して<br>中硬膜動脈塞栓術が奏功した1例<br>筑波大学医学医療系脳神経外科 | 矢澤 理   |
| B-5-05 | 外傷性脳動脈瘤に脳血管内治療を施行した一例<br>筑波メディカルセンター病院                                 | 平田 浩二  |
| B-5-06 | 慢性硬膜下血腫の一治療例について<br>東京都立広尾病院脳神経外科                                      | 吉田 賢作  |

## ■支部理事会（Web開催）

15:00～16:00

会場参加の役員の先生はB会場をご利用下さい。

Wifi、AC電源利用できます。

ハウリング防止のためヘッドセットをご使用下さい。