

第142回 一般社団法人 日本脳神経外科学会 関東支部学術集会

会期：2020年9月19日（土）

現地開催とweb開催を併用したハイブリット形式

●現地には、演者と座長の先生方のみご来場下さい。

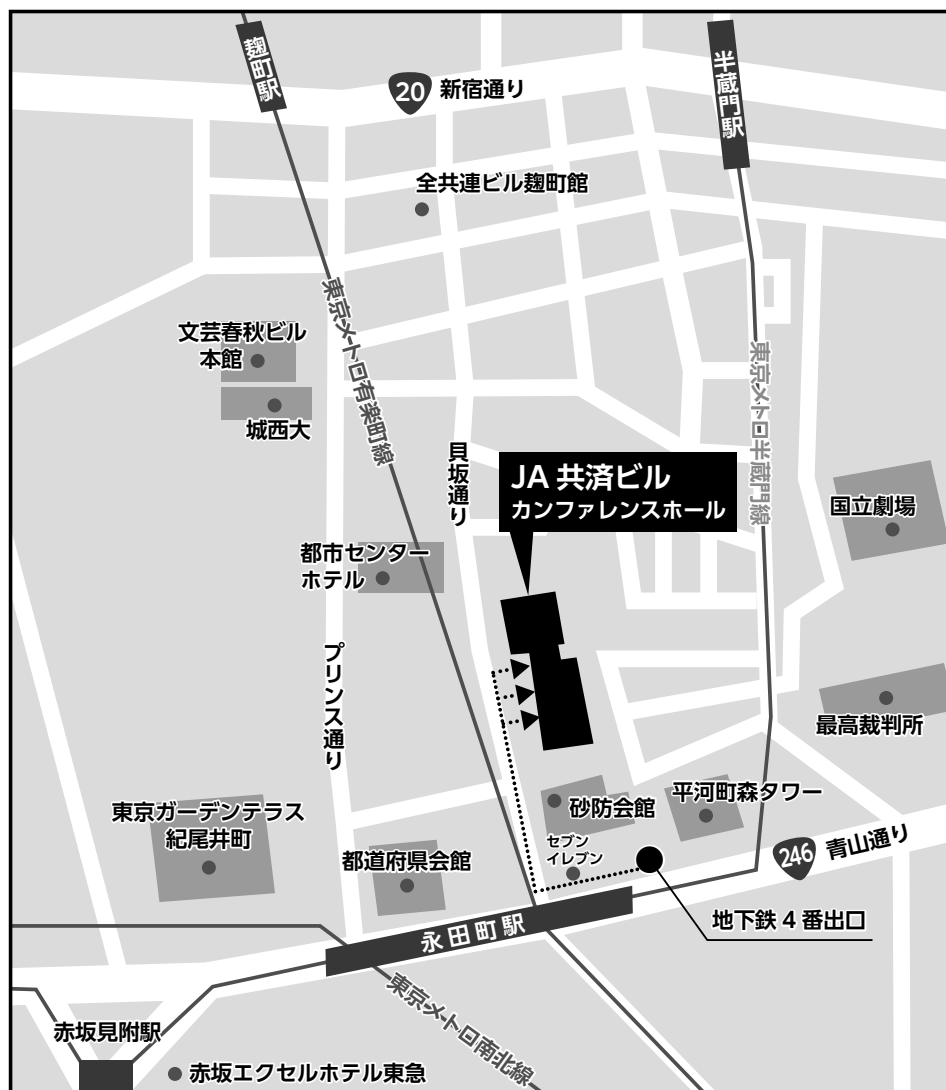場所：JA 共済ビル カンファレンスホール

TEL：03-3265-8716 FAX：03-3265-8719

<http://www.jankb.co.jp/>

会長：吉野 篤緒（日本大学医学部脳神経外科）

<http://jns.umin.ac.jp/meeting/branch/kt142>



◆アクセス

東京メトロ有楽町線、半蔵門線、南北線「永田町駅」4番出口 徒歩2分

◆受付開始時間

9：00～

※現地には、演者と座長の先生方のみご来場下さい。

・お願い：感染防止対策のためご来場される演者・座長の先生方はマスクをご着用ください。

◆学会参加費：2,000円（当日会場で現金にてお支払いください）

脳神経外科学会会員証カードによるクレジット登録が可能です。

発表の有無にかかわらず、参加費（2,000円）をお支払いいただいた場合には、学会参加単位1単位が付与されます。

演者、座長以外の方で学会参加単位を希望される場合は、会員へのメールで振込口座などをご確認ください。

◆ライブ配信（Zoom）：定員500名（9/19）は、会員へのメールでお知らせいたします。

◆オンデマンド配信（10/8～10/22）は、会員へのメールでご案内します。

◆演者の方へ

・発表時間：口演5分、討論2分

・発表形式：プロジェクター1面

・ご発表データはできるだけご自分のPCでお持ちください。USBメモリでも可能ですが、動画をご使用の場合およびMacintoshをご使用の場合は、必ずご自身のPCをお持ち下さい。ご発表データはWindowsのPowerPointで再生可能な形式として、ファイル名は「演題番号__お名前」として下さい。

・プロジェクターとの接続はミニD-SUB15ピン端子となります。これ以外の外部モニタ出力端子の場合（Macintoshや一部のWindows）は、各自で変換アダプタをご準備下さい。

◆webセミナー 12：15～13：15

※脳神経外科診療領域講習は行いません。

◆支部理事会 15：00～16：00 web開催

役員の方へはご出席をよろしくお願いたします。

◆支部総会 16：30～17：00 web開催

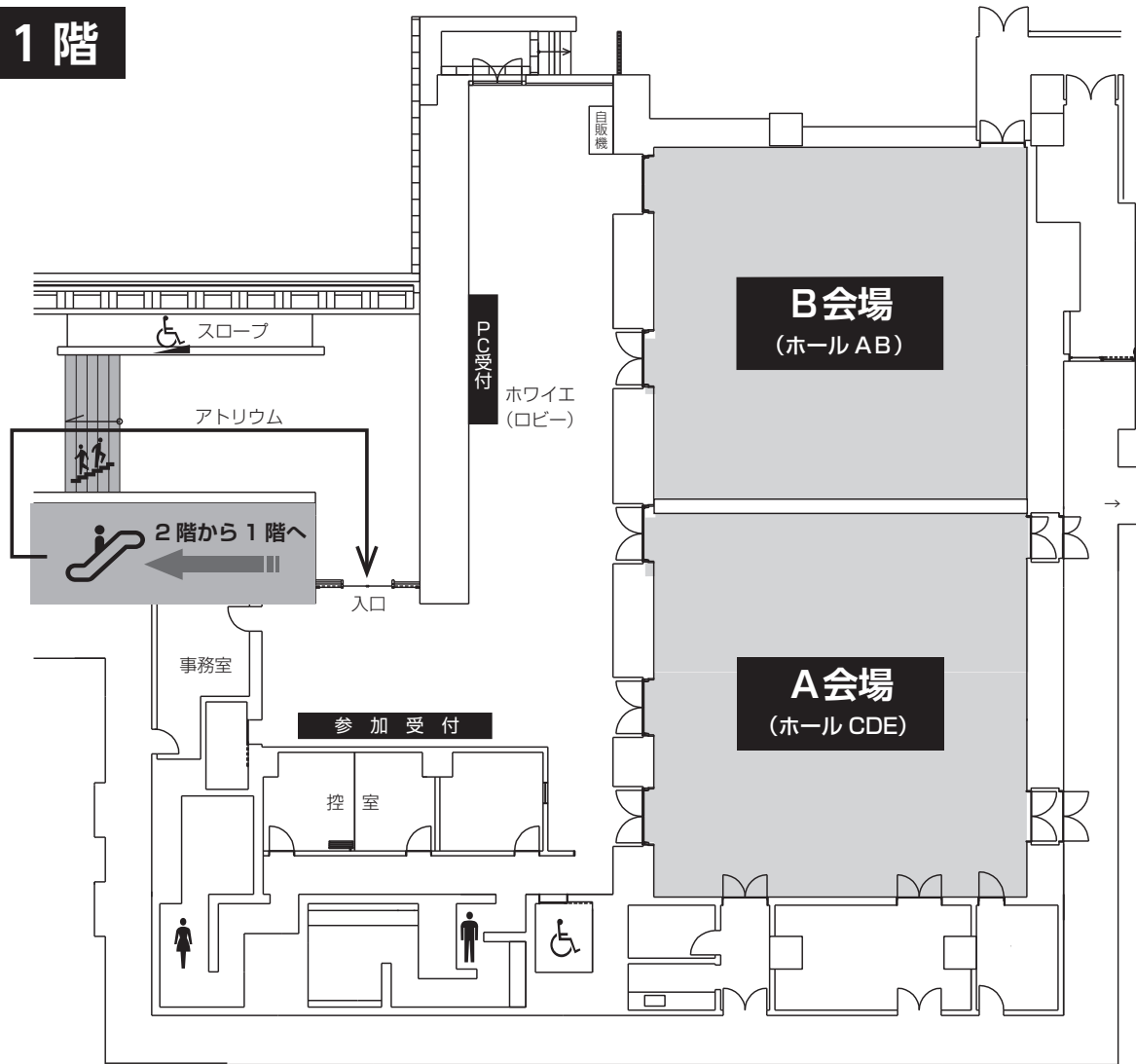
役員および代議員の方へはご出席をよろしくお願いたします。

◆安全講習、FD講習はございません。

一般社団法人日本脳神経外科学会ホームページ（<http://jns.umin.ac.jp/meeting/branch/kt142>）より、プログラムと抄録集がダウンロードできます。

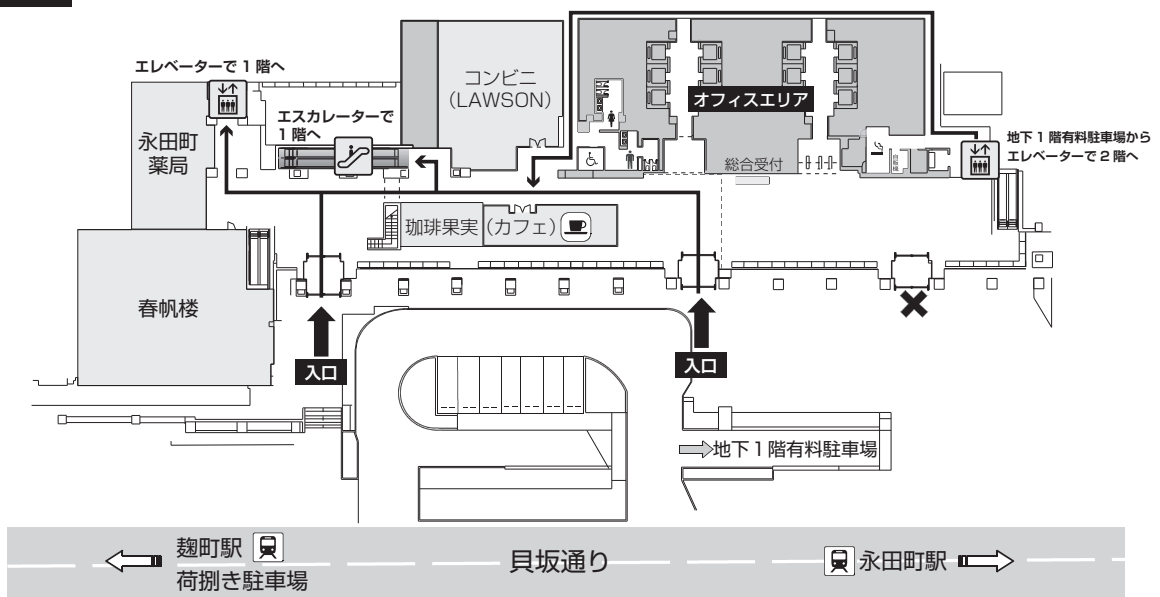
会場図

1階



2階

※ビルへの入口は2階からになります



第142回 一般社団法人日本脳神経外科学会関東支部学術集会
日 程 表

	A会場 (ホールCDE) 1F	B会場 (ホールAB) 1F
9:00	9:00~ 参加受付・PC 受付	
9:30	9:30~開会挨拶	
10:00	9:35~10:40 A-1-1~ A-1-9 脳血管障害 座長:大谷 直樹	9:35~10:45 B-1-1~ B-1-10 脳腫瘍 座長:角 光一郎
11:00	10:50~11:50 A-2-1~ A-2-8 血管内治療 座長:古市 眞	10:55~11:45 B-2-1~ B-2-7 脊髄・感染・他 座長:前島 貞裕
12:00		
13:00	12:15~13:15 Webセミナー1 座長:清水 崇 共催:日本ストライカー株式会社	12:15~13:15 Webセミナー2 座長:吉野 篤緒 共催:エーザイ株式会社
14:00	13:35~14:25 A-3-1~ A3-7 機能・病態 座長:大島 秀規	
	14:25~14:30 閉会挨拶	
15:00		15:00~16:00 支部理事会 (Web 開催)
16:00		
17:00		16:30~17:00 第17回関東支部総会 (Web 開催)

A会場 ホール CDE (1F)

■開会挨拶

9:30~

会長：吉野 篤緒 (日本大学医学部脳神経外科)

■A1：脳血管障害

9:35~10:40

座長：大谷 直樹 (日本大学病院脳神経外科)

- A-1-1 非外傷性急性硬膜下血腫を来した体外式膜型人工肺 (ECMO) 管理下の COVID-19肺炎の1例
土浦協同病院脳神経外科 山岡 寛人
- A-1-2 COVID-19を合併した脳動脈瘤破裂によるくも膜下出血患者に対しコイル塞栓術を施行した一例
東海大学医学部脳神経外科 城田真唯子
- A-1-3 小児の外傷性静脈洞血栓症に対する急性期治療の一例
国立国際医療研究センター病院脳神経外科 岩城 善伸
- A-1-4 神経線維腫症1型に合併し、同名半盲および視力障害が急速に進行した内頸動脈巨大血栓化動脈瘤の手術例
日本大学病院脳神経外科 小林 真人
- A-1-5 ガンマナイフ治療により誘発された内耳道内破裂脳動脈瘤の一例
関東労災病院脳神経外科 高橋 翔太
- A-1-6 小脳出血を主体として発症した末梢性上小脳動脈瘤破裂の2例
日本赤十字社医療センター脳神経外科 山本 康平
- A-1-7 診断に苦慮した脳底動脈穿通枝の破裂脳動脈瘤に対し開頭クリッピング術を施行した一例
日本大学医学部脳神経外科 寛 雄三
- A-1-8 テント直下小脳虫部脳動静脈奇形に対し経動脈的塞栓術後に Occipital Transtentorial Approach にて摘出術を施行した1例
国際医療福祉大学成田病院脳神経外科 田中 達也
- A-1-9 血管内治療後再発に対して直達術を要した Cognard type V 硬膜動静脈瘻の1例
東京大学医学部脳神経外科 齋藤 圭太

■A2：血管内治療

10:50~11:50

座長：古市 眞 (川口市立医療センター脳神経外科)

- A-2-1 クモ膜下出血で発症した fetal-type 内頸動脈後交通動脈瘤に対するコイル塞栓後に、再開通をきたし再治療を施行した1例
東京慈恵会医科大学脳神経外科 蠣崎 昭太
- A-2-2 繰り返す脳梗塞の原因となった頸部頸動脈未破裂動脈瘤に対してコイル塞栓術を施行した一例
日本大学医学部脳神経外科 熊川 貴大

- A-2-3 汎下垂体機能低下で発症した脳動脈瘤の一例
獨協医科大学埼玉医療センター 新名 啓
- A-2-4 FRED ステンント留置直後に閉塞も短時間で自然再開通を得た未破裂内頸動脈瘤の一例
順天堂大学医学部脳神経外科 寺西 功輔
- A-2-5 Flow diverter stent 留置後に寛解と増悪を繰り返した遅発性多発白質病変の1例
東京都立多摩総合医療センター脳神経外科 齋藤 浩史
- A-2-6 MRI Arterial Spin Labeling が血栓回収術の術前評価に有用であった急性期脳梗塞の一例
東邦大学医学部医学科脳神経外科学講座（佐倉） 久保田修平
- A-2-7 院内発症の左肺上葉切除後脳梗塞に対して血行再建術を施行した1例
埼玉県立循環器・呼吸器病センター脳神経センター 橋尾 篤
- A-2-8 巨大血栓による総頸動脈閉塞に対して血栓回収療法を施行した1例
東邦大学医療センター大橋病院脳神経外科 藤田 聡

■Web セミナー 1 「二刀流術者の使い分け」

12：15～13：15

座長：清水 崇（上尾中央総合病院 脳神経外科）

- WS-1-1 頸動脈狭窄症に対する術式選択と手技の工夫
東邦大学医療センター大森病院 脳神経外科 近藤 康介
- WS-1-2 未破裂脳動脈瘤に対する Clipping と Coiling の使い分け
東京女子医科大学病院 脳神経外科 石川 達也
- WS-1-3 血管内治療医は後方循環脳動脈瘤の開頭術を行うべきか？
慶應義塾大学病院 脳神経外科 秋山 武紀

共催：日本ストライカー株式会社

■A3：機能・病態

13：35～14：25

座長：大島 秀規（日本大学医学部脳神経外科）

- A-3-1 薬剤性パーキンソニズムと頸椎術後の廃用を有した頸椎首下がり症候群
（dropped head syndrome：DHS）の1例
東京医科大学八王子医療センター脳神経外科 松永 恭輔
- A-3-2 三叉神経痛と顔面痙攣を同時に同側に発症し、一期的に微小血管減圧術を施行した1例
国立国際医療研究センター国府台病院脳神経外科 一之瀬大輔
- A-3-3 不随意運動で発症した高度内頸動脈狭窄症の一例
平塚市民病院脳神経外科 唐津 皓介
- A-3-4 CEA 後に Limb Shaking が軽快した皮質梗塞の1例
医療法人社団誠馨会新東京病院脳神経外科 松原麻央樹
- A-3-5 下垂足で再発した神経リンパ腫症の1例
日本医科大学脳神経外科 岩本 直高
- A-3-6 両耳側下四分一盲で発症した empty sella と閉塞性水頭症の一例
山梨大学医学部脳神経外科 丹澤亜由佳

A-3-7 脳幹病変を伴わない Locked in syndrome を呈した一例

順天堂大学医学部附属練馬病院脳神経外科 泉 響介

■閉会挨拶

14:25~14:30

会長：吉野 篤緒（日本大学医学部脳神経外科）

B会場 ホール AB (1F)

■B1：脳腫瘍

9：35～10：45

座長：角 光一郎（日本大学医学部脳神経外科）

- B-1-1 Lateral subfrontal approachにて摘出した鞍結節部髄膜腫の一例
社会医療法人財団石心会埼玉石心会病院脳神経外科 都築 伸介
- B-1-2 頭蓋底肉腫の3手術例
杏林大学医学部脳神経外科 佐々木佑太
- B-1-3 定位的脳生検術で確定診断にいたった高齢発症の多発性硬化症の1例
東京都立神経病院脳神経外科 土屋 貴裕
- B-1-4 MRIでopen ring signを呈した中枢神経系原発リンパ腫の一例
東邦大学医学部医学科脳神経外科学講座（大森） 阿部 光義
- B-1-5 小脳転移を来した下腿皮膚有棘細胞癌の1例
日本大学医学部脳神経外科 今村 元
- B-1-6 打ち抜き状の骨融解像を示した大脳円蓋部髄膜血管周皮腫の1例
順天堂大学医学部附属浦安病院脳神経外科 西岡 和輝
- B-1-7 眼窩内に発生した扁平上皮癌の一例
東京医科歯科大学脳神経外科 沖野 礼一
- B-1-8 腫瘍出血を来した大腿平滑筋肉腫脳転移の一例
横浜市立大学大学院医学研究科脳神経外科学 岡 千紘
- B-1-9 中枢神経胚細胞性腫瘍再発に対して、チオテパ・メルファランによる
大量化学療法で治療を行なった成人例の1例
慶應義塾大学医学部脳神経外科 高原 健人
- B-1-10 鑑別及び治療法の決定に難渋した成人発生medulloblastomaの一例
東京医科大学病院脳神経外科 吉岡 大和

■B2：脊髄・感染・他

10：55～11：45

座長：前島 貞裕（国立病院機構埼玉病院脳神経外科）

- B-2-1 症候性胸椎部硬膜内くも膜嚢胞の診断と治療
東京品川病院脊髄脊椎外科 平澤 元浩
- B-2-2 第一頸椎後弓骨棘により特殊な眼球運動障害を呈した一例
横須賀共済病院脳神経外科 三島 弘之
- B-2-3 Bow-Hunter's syndrome様症状を呈した環軸椎亜脱臼の1例
千葉大学医学部脳神経外科 篠崎 文貴
- B-2-4 非侵襲的手法を用いた高強度ヘッドダウンティルト中の頭蓋内圧・脳循環評価
日本大学医学部社会医学系衛生学分野 加藤 智一
- B-2-5 帝王切開時の硬膜外麻酔により慢性硬膜下血腫を発症した一例
東京北医療センター 佐野 貴志

B-2-6 免疫不全が併存せず画像診断が困難であったアスペルギルス脳膿瘍の1例
帝京大学ちば総合医療センター脳神経外科 緒方 善政

B-2-7 健常な成人に発症した脳膿瘍の1例
筑波記念病院脳神経外科 秋本 雄

■Web セミナー 2

12:15~13:15

座長：吉野 篤緒（日本大学医学部脳神経外科）

WS2-1 脳外科医としておさえておくべきてんかん診療のポイント

自治医科大学脳神経外科 川合 謙介

共催：エーザイ株式会社

■支部理事会

15:00~16:00

■第17回関東支部総会

16:30~17:00

協賛企業一覧

朝日インテックJセールス株式会社

エーザイ株式会社

株式会社カネカメディックス

株式会社栗原医療器械店

株式会社サンライフ

ジョンソン・エンド・ジョンソン株式会社 セレノバス事業部

第一三共株式会社

日本ストライカー株式会社

日本メドトロニック株式会社

(50音順)

(2020年8月26日現在)

第142回一般社団法人日本脳神経外科学会関東支部学術集会を開催するにあたり、上記企業よりご協賛、ご支援を賜りました。この場をお借りして深謝申し上げます。ご協賛、ご支援誠にありがとうございました。

第142回一般社団法人日本脳神経外科学会関東支部学術集会会長 吉野 篤緒