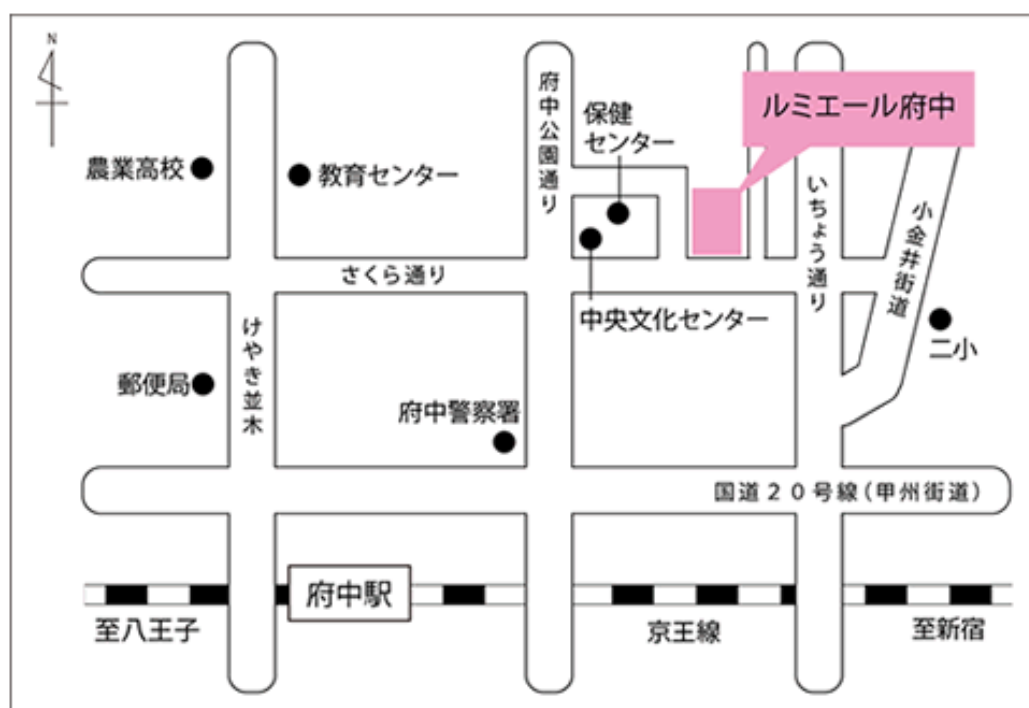


# 第 138 回 一般社団法人 日本脳神経外科学会 関東支部学術集会

日 時 : 2019年4月20日(土)

会 場 : ルミエール府中  
〒183-0055 東京都府中市府中町 2-24  
TEL:042-361-4111

会 長 : 谷口 真 (東京都立神経病院脳神経外科)



[http://www.lumiere-fuchu.jp/access/map\\_02.html](http://www.lumiere-fuchu.jp/access/map_02.html)

## 《電車》

- ◆京王線利用の場合 府中駅下車徒歩6分
- ◆JR中央線利用の場合 武蔵小金井駅より府中駅行バス(学園通り経由) 府中三郵便局下車徒歩2分

## 《バス》

- ◆国分寺駅から
  - ①国分寺駅南口発(2番乗り場) 府中駅行き:農業高校下車 徒歩6分
  - ②国分寺駅南口発(1番乗り場) 府中駅行き(東八道路経由):府中三郵便局下車 徒歩2分
- ◆武蔵小金井駅から
  - 武蔵小金井駅南口発(2番乗り場) 府中駅行き(学園通経由):府中三郵便局下車 徒歩2分
- ◆府中駅から
  - 府中駅北口発(1番乗り場)
    - ・国分寺駅南口行き(東八道路経由):ルミエール府中下車
    - ・武蔵小金井駅南口行き(一本木経由):ルミエール府中下車
    - ・武蔵小金井駅南口行き(学園通経由):ルミエール府中下車

◆ 受付開始時間

10:30～

◆ 学会参加費：2,000円(当日会場でお支払ください)

脳神経外科学会会員証カードによるクレジット登録が可能です。

◆ 演者の方へ

・発表時間：発表5分 討論2分

・発表形式：PCプロジェクター1面

・ご発表データはできるだけご自身のPCでお持ちください。USBメモリーでも可能ですが、動画をご使用の場合およびMacintoshをご使用の場合は、必ずご自身のPCをお持ちください。ご発表データはWindowsのPowerPointで再生可能な形式として、ファイル名は「演題番号 お名前」としてください。音声は使用できません。

・プロジェクターとの接続はミニD-SUB15ピン端子となります。これ以外の外部モニター出力端子の場合(Macintoshや一部のWindows)は、各自で変換アダプタをご準備ください。

◆ ランチョンセミナー 12:20～13:20

ランチョンセミナー1 『てんかん治療・多選択肢の時代を迎えて』

座長:自治医科大学 脳神経外科学 教授 川合 謙介 先生

講師:聖隷浜松病院 副院長・てんかんセンター 山本 貴道 先生

ランチョンセミナー2 『医事法制・医事紛争の近時の動向』

座長:獨協医科大学 脳神経外科 主任教授 金 彪 先生

講師:国立がん研究センター 理事(コンプライアンス推進担当) 児玉 安司 先生

※昼食をご用意いたしておりますが、数に限りがありますことをご了承ください。

※脳神経外科診療領域講習対象セッションとなります。

◆ 支部理事会：15:00～ 「コンベンションホール飛鳥 C」にて開催いたします。

役員の先生方はご出席をよろしく願いいたします。

◆ 安全講習、FD 講習はございません。

一般社団法人日本脳神経外科学会関東支部会ホームページ(<http://square.umin.ac.jp/jnsksb/>)より、プログラムと抄録集がダウンロードできます。

## 脳神経外科診療領域講習のご案内

現脳神経外科専門医の先生は、脳神経外科診療領域講習の単位取得が必要(5年間 20単位)となります。

本学会では1単位の取得が可能です。以下の講習が単位取得の対象となります。

当日は必ずICカードをご持参ください。

ランチョンセミナー1 『てんかん治療 - 多選択肢の時代を迎えて』

ランチョンセミナー2 『医事法制・医事紛争の近時の動向』

第138回 一般社団法人日本脳神経外科学会関東支部学術集会  
日程表

	A会場 (コンベンションホール飛鳥B)	B会場 (コンベンションホール飛鳥A)
10:30	10:30～ 参加受付・PC受付	
10:55	10:55～ 開会挨拶	
11:00	11:00～11:40 A-1-1～A-1-5 脳動脈瘤1 座長:大宅 宗一	11:00～11:40 B-1-1～B-1-5 髄膜腫 座長:菱井 誠人
12:00	11:40～12:20 A-2-1～A-2-5 脳動脈瘤2 座長:井上 智弘	11:40～12:20 B-2-1～B-2-5 悪性脳腫瘍 座長:高橋 雅道
13:00	12:20～13:20 ランチオンセミナー1	12:20～13:20 ランチオンセミナー2
14:00	13:20～14:00 A-3-1～A-3-5 虚血性病変 座長:太田 貴裕	13:20～14:00 B-3-1～B-3-5 中胚葉系腫瘍 座長:玉置 正史
15:00	14:00～14:40 A-4-1～A-4-5 血管内手術他 座長:西村 健吾	14:00～14:40 B-4-1～B-4-5 疼痛・異常感覚 座長:本多 文昭
16:00	14:40～15:20 A-5-1～A-5-5 脊髄・脊椎疾患、奇形 座長:國保 倫子	14:40～15:20 B-5-1～B-5-5 腫瘍関連・診断 座長:樋口 佳則
	15:20～15:50 A-6-1～A-6-4 脳脊髄液動態関連 座長:吉河 学史	15:20～15:50 B-6-1～B-6-4 治療手技・術後合併症 座長:天野 耕作
17:00	15:50～16:20 A-7-1～A-7-4 治療戦略・珍しい症例 座長:野口 明男	
	16:20～ 閉会挨拶	

■ 開会挨拶

10:55～11:00

■ A-1:脳動脈瘤1

11:00～11:40

座長：大宅 宗一（埼玉医科大学総合医療センター脳神経外科）

- A-1-1 くり返す鼻出血で発見された非外傷性の内頸動脈海綿静脈洞部動脈瘤の1例  
東海大学医学部脳神経外科 米持 拓也
- A-1-2 巨大頸部内頸動脈瘤に対して動脈瘤直接穿刺によるpull-through techniqueを用いたステントグラフト内挿を行った一例  
日本赤十字社医療センター脳神経外科 齋藤 圭太
- A-1-3 破裂内頸動脈血豆状動脈瘤の治療  
社会医療法人財団石心会埼玉石心会病院脳神経外科 都築 伸介
- A-1-4 破裂左中大脳動脈瘤クリッピング術後急性期に出現し急速に増大した左内頸動脈前壁動脈瘤の一例  
埼玉医科大学総合医療センター脳神経外科 遠藤 昌亨
- A-1-5 高位再発脳底動脈先端部動脈瘤破裂に対してtrans-lamina terminalis approachを用いたclippingを行なった一例  
埼玉医科大学国際医療センター脳神経外科 田端 晋也

■ A-2:脳動脈瘤2

11:40～12:20

座長：井上 智弘（NTT 東日本関東病院脳神経外科）

- A-2-1 *RNF213*変異を有するAplastic or twig-like middle cerebral artery末梢（M3）の破裂動脈瘤の一例  
西新井病院脳神経外科 福山 龍太郎
- A-2-2 A3,4遠位部前大脳動脈瘤に対してナビゲーション使用下で開頭クリッピング手術を施行した一例  
厚木市立病院脳神経外科 中山 陽介
- A-2-3 脳幹圧迫症状を呈した巨大血栓化椎骨動脈瘤に対しV3-RA-V4バイパスを併用した脳動脈瘤摘出術を行った1例  
NTT東日本関東病院脳神経外科 角田 翔
- A-2-4 くも膜下出血で発症した後大脳動脈解離性動脈瘤に対し、慢性期ステント併用コイル塞栓術が奏功した一例  
東京ベイ・浦安市川医療センター脳神経外科 玉田 なつみ
- A-2-5 同側後交通動脈を経由して塞栓術を施行した破裂P2-P3部後大脳動脈瘤の症例  
済生会横浜市南部病院脳神経外科 内野 圭

■ ランチョンセミナー 1

12:20～13:20

座長：川合 謙介（自治医科大学脳神経外科学）

- LS1 てんかん治療・多選択肢の時代を迎えて  
聖隷浜松病院 副院長・てんかんセンター 山本 貴道  
共催：第一三共株式会社

### ■ A-3:虚血性病変

13:20~14:00

座長：太田 貴裕（東京都立多摩総合医療センター脳神経外科）

- A3-1 両側内頸動脈系塞栓症に対して機械的血栓回収療法が奏功した一例  
東京都立多摩総合医療センター脳神経外科 古田 泰之
- A3-2 前大脳動脈閉塞の脳梗塞に対するA3-A3 bypassを施行した3症例  
三郷中央総合病院脳神経外科 野手 康宏
- A3-3 High flow bypass術後に過灌流症候群を呈した症例  
日本医科大学脳神経外科 瀨瀬 健太
- A3-4 小児特発性椎骨動脈解離の1例  
東京都立小児総合医療センター脳神経外科 白坂 暢朗
- A3-5 脳梗塞後に繰り返す肺塞栓症を呈した若年女性の1症  
小田原市立病院脳神経外科 小座野 いづみ

### ■ A-4:血管内手術他

14:00~14:40

座長：西村 健吾（東京慈恵会医科大学脳神経外科）

- A-4-1 on the wall typeのSSS DAVFに対しonyx TAEが奏功した一例  
千葉脳神経外科病院 内田 賢一
- A-4-2 経静脈的アプローチが困難なdAVF に対し、ONYXによる経動脈的塞栓術が奏功した1例  
東京慈恵会医科大学脳神経外科 釘崎 愛理
- A-4-3 不安定プラークを吸引してCASを施行した1例  
東京歯科大学市川総合病院脳神経外科 久保 創
- A-4-4 鎖骨上窩にできた巨大動静脈奇形に対して血管内治療を施行した1例  
東京女子医科大学附属八千代医療センター脳神経外科 荒井 孝至
- A-4-5 治療中に別のシャントパウチを同定した硬膜動静脈瘻  
東京歯科大学市川総合病院脳神経外科 日野 宇太郎

### ■ A-5:脊髄・脊椎疾患、奇形

14:40~15:20

座長：國保 倫子（日本医科大学千葉北総病院脳神経センター）

- A-5-1 Spinal intradural extramedullary ependymomaの一例  
防衛医科大学校脳神経外科 中川 政弥
- A-5-2 口蓋原発多形腺腫による転移性脊椎腫瘍の1例  
日本医科大学千葉北総病院脳神経センター 國保 倫子
- A-5-3 頸椎脱臼骨折に外傷性椎骨動脈解離を合併した2症例  
東京医科大学八王子医療センター脳神経外科 奥村 栄太郎
- A-5-4 頭蓋骨膜洞と頭蓋頸椎移行部狭窄を合併した頭蓋骨縫合早期癒合症の1例  
茨城県立こども病院脳神経外科 赤星 南
- A-5-5 出生前診断された四丘体槽クモ膜嚢胞:乳児期急速増大例の治療経験  
日本大学医学部脳神経外科 龍岡 樹里

## ■ A-6:脳脊髄液動態関連

15:20～15:50

座長：吉河 学史（公立昭和病院脳神経外科）

- A-6-1 脳動脈瘤破裂によるくも膜下出血に対して施行した髄液ドレナージにより急激な意識障害を呈した脳脊髄液減少症の1例  
東邦大学医学部医学科脳神経外科学講座（佐倉） 寺園 明
- A-6-2 小脳出血後水頭症手術の長期経過でslit ventricleを来した症例  
東京都立広尾病院脳神経外科 吉田 賢作
- A-6-3 スポーツ頭部外傷によりくも膜嚢胞に関連した硬膜下血腫をきたしたと考えられる2例  
東邦大学医療センター大橋病院脳神経外科 平元 侑
- A-6-4 生体肝移植患者における慢性硬膜下血腫の1例  
公立昭和病院脳神経外科 田口 備教

## ■ A-7:治療戦略・珍しい症例

15:50～16:20

座長：野口 明男（杏林大学医学部脳神経外科）

- A-7-1 治療方針決定に苦慮したHIV感染者のくも膜下出血の一例  
杏林大学医学部脳神経外科 佐々木 佑太
- A-7-2 頭蓋内外に生じ麻痺の原因となったメトレキサート関連リンパ増殖性疾患の1例  
晃友脳神経外科眼科病院 大橋 元一郎
- A-7-3 メロニダゾール誘発性脳症の1例  
国立国際医療研究センター病院脳神経外科 山口 翔史
- A-7-4 「右」側頭葉に脳波異常を認めた「左」側頭葉てんかんの一例  
東京都立神経病院脳神経外科 稲塚 万佑子

閉会挨拶

16:20～16:25

■ B-1: 髄膜腫

11:00～11:40

座長：菱井 誠人（順天堂大学医学部附属練馬病院脳神経外科）

- B-1-1 動眼神経海绵静脈洞部髄膜腫の1例  
防衛医科大学校脳神経外科 萩田 大地
- B-1-2 脈絡叢の高度石灰化像を呈した脳室内髄膜腫の一例  
東京医科歯科大学脳神経外科 平林 拓海
- B-1-3 孤立性線維性腫瘍(solitary fibrous tumor)と髄膜腫が併存した小脳テント腫瘍の1例  
順天堂大学医学部附属練馬病院脳神経外科 宮原 怜
- B-1-4 内耳道内に発生した孤在線維性腫瘍(SFT)の1例  
東京医科大学脳神経外科 永井 健太
- B-1-5 くも膜下出血で発症した脊髄血管腫性髄膜腫の一例  
聖路加国際病院脳神経外科 望月 達城

■ B-2: 悪性脳腫瘍

11:40～12:20

座長：高橋 雅道（国立がん研究センター中央病院脳脊髄腫瘍科）

- B-2-1 皮膚転移をきたしたHigh grade gliomaの1例  
獨協医科大学埼玉医療センター 杉浦 嘉樹
- B-2-2 Astroblastomaの1例  
国立がん研究センター中央病院脳脊髄腫瘍科 大村 鷹希
- B-2-3 原発性肝細胞癌に多発膠芽腫を併発した一例  
東京北医療センター 林 志保里
- B-2-4 濾胞性リンパ腫の二次性中枢神経悪性リンパ腫が疑われる1例  
土浦協同病院脳神経外科 山岡 寛人
- B-2-5 10年経過後に脊髄髄内播種をきたしたgerminomaの一例  
筑波大学医学医療系脳神経外科 原 慶

■ ランチョンセミナー 2

12:20～13:20

座長：金 彪（獨協医科大学脳神経外科）

- LS2 医事法制・医事紛争の近時の動向  
国立がん研究センター 理事(コンプライアンス推進担当) 児玉 安司

共催：株式会社メディカ・ライン



### ■ B-3:中胚葉系腫瘍

13:20~14:00

座長：玉置 正史（武蔵野赤十字病院脳神経外科）

- B-3-1 頭蓋内原発solitary plasmacytomaの1例  
東京大学医学部脳神経外科 佐藤 大介
- B-3-2 診断に苦慮した視神経海綿状血管腫の1例  
武蔵野赤十字病院脳神経外科 橋詰 哲広
- B-3-3 脊髄硬膜に発生したMesenchymal Chondrosarcomaの一例  
山梨大学医学部脳神経外科 齊藤 龍
- B-3-4 Optic nerve choristomaと考えられた1例  
防衛医科大学校脳神経外科 吉浦 徹
- B-3-5 円蓋部硬膜下骨腫の一例  
横浜市立大学附属市民総合医療センター脳神経外科 矢澤 理

### ■ B-4:疼痛・異常感覚

14:00~14:40

座長：本多 文昭（群馬大学医学部附属病院脳神経外科）

- B-4-1 中枢神経悪性リンパ腫の治療中に末梢神経症状が悪化し全脳全脊髄の放射線治療を行った1例  
新百合ヶ丘総合病院 森 美雅
- B-4-2 三叉神経痛を伴った海綿静脈洞-錐体斜台部髄膜腫に対するサイバーナイフ少数回分割定位放射線治療の1例  
森山記念病院 脳神経外科 佐々木 裕亮
- B-4-3 くも膜下出血を契機に症状を呈した仙骨神経根嚢胞の一例  
前橋赤十字病院脳神経外科 永井 新
- B-4-4 3本の責任血管によるPainful tic convulsifの1例  
聖マリアンナ医科大学脳神経外科 梶 友紘
- B-4-5 中間神経痛の一例  
帝京大学医学部脳神経外科 小野田 恵介

### ■ B-5:腫瘍関連・診断

14:40~15:20

座長：樋口 佳則（千葉大学医学部脳神経外科）

- B-5-1 鑑別診断に苦慮した海綿静脈洞発生のEpstein Barr virus-associated smooth muscle tumor の一例  
千葉大学医学部脳神経外科 横山 大騎
- B-5-2 脳出血で発症し急激な経過を辿った小児急性骨髄性白血病の一例  
帝京大学ちば総合医療センター脳神経外科 松本 英樹
- B-5-3 診断に難渋したトルコ鞍内に発生したmelanocytomaの一例  
慶應義塾大学医学部脳神経外科 安彦 友博
- B-5-4 脳嚢虫症が疑われた在日ネパール人の一例  
東邦大学医学部医学科脳神経外科学講座（大森） 三海 正隆
- B-5-5 治療に難渋した頭蓋内結核腫の1例  
自治医科大学脳神経外科 大谷 啓介

■ B-6:治療手技・術後合併症

15:20～15:50

座長：天野 耕作（東京女子医科大学脳神経外科）

- B-6-1 第4脳室脈絡叢乳頭腫の開頭摘出術に頭蓋内血管からの腫瘍塞栓術が有効であった1例  
横須賀共済病院脳神経外科 益子 悠
- B-6-2 術前腫瘍塞栓術により安全に摘出し得た脊髄血管芽腫の一例  
横浜市立大学大学院医学研究科脳神経外科学 藤井 啓太
- B-6-3 傍鞍部内頸動脈瘤を合併した下垂体腺腫3例の治療  
東京女子医科大学脳神経外科 田中 優貴子
- B-6-4 非機能性下垂体腺腫の術後下垂体機能の検討  
東海大学医学部脳神経外科 馬場 胤典