第178回日本胸部外科学会
関東甲信越地方会要旨集

日時： 2018年11月3日（土）
会場： 京王プラザホテル
〒160-8330　東京都新宿区西新宿2-2-1

総合受付	43Fロビー	（43F）
PC受付	オリオン	（43F）
第Ⅰ会場	スターライト	（43F）
第Ⅱ会場	ムーンライト	（43F）
第Ⅲ会場	コメット	（43F）
世話人会	津久井	（42F）
幹事会	富士	（42F）

会長： **遠藤　俊輔**
自治医科大学　呼吸器外科
〒329-0498　栃木県下野市薬師寺3311-1
TEL：0285-58-7368　FAX：0285-44-6271

参加費： 1,000円
（当日受付でお支払いください）

ご注意：
（1）PC発表のみになりますので、ご注意ください。
（2）PC受付は60分前（ただし、受付開始は7：40です）。
（3）一般演題は口演5分、討論3分です（時間厳守でお願いいたします）。
（4）追加発言、質疑応答は地方会記事には掲載いたしません。
（5）筆頭演者は当会会員に限ります（医学生・研修医は除く）。
演題登録には会員番号が必須ですので、未入会の方は事前に必ず入会をお済ませください。

【会場案内図】

京王プラザホテル

〒160-8330　東京都新宿区 西新宿2-2-1　TEL：03-3344-0111（代表）

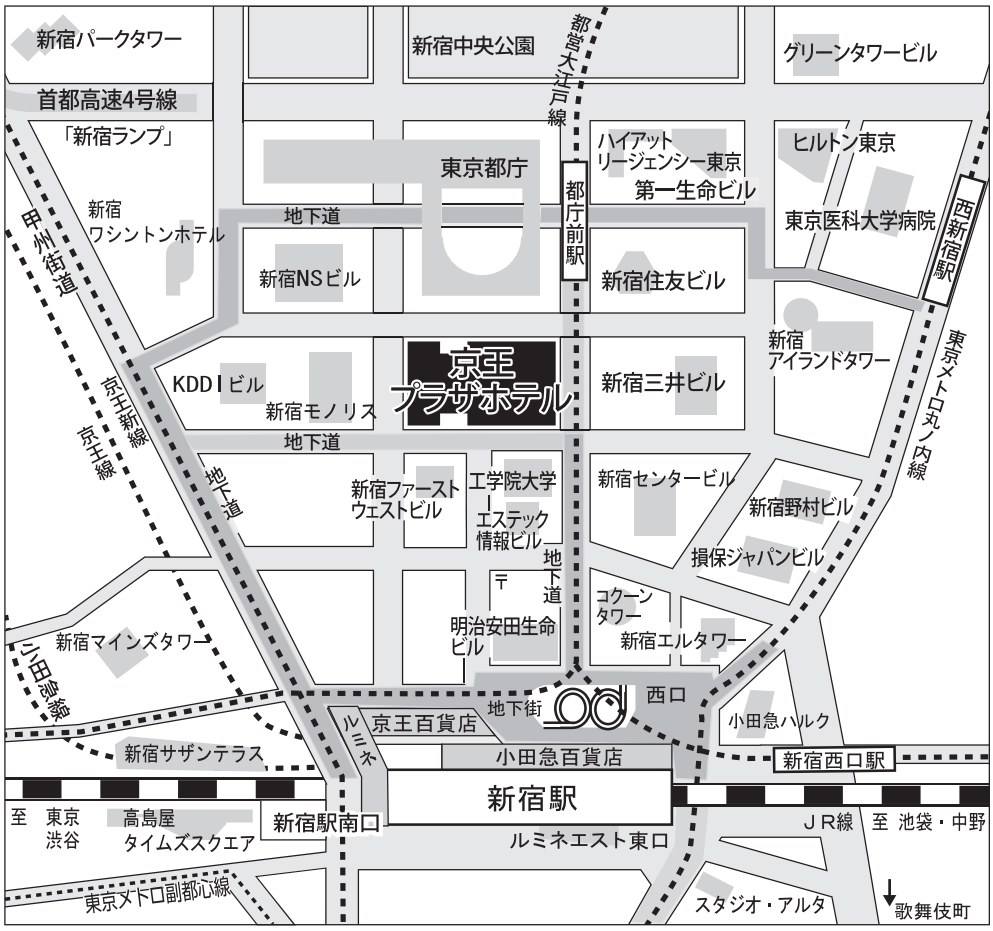

●新宿駅西口より徒歩
約５分（JR・京王線・小田急線・地下鉄）
新宿駅西口より都庁方面への連絡地下道をまっすぐ５分ほどお進みください。地下道を出てすぐ左側にホテルがございます。

●都営大江戸線　都庁前駅より徒歩
地下道B1 出口よりすぐ
改札を出てJR新宿駅方面に進み、B1出口階段を上がってすぐ右側にホテルがございます。

●リムジンバス　成田空港、羽田空港との直通リムジンバスがございます。

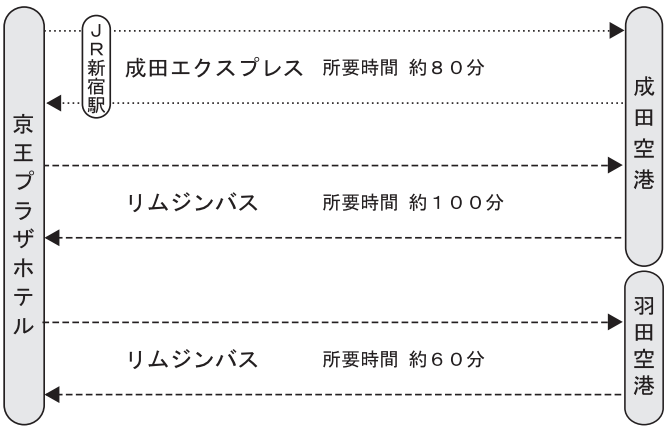

【都内簡略路線図】

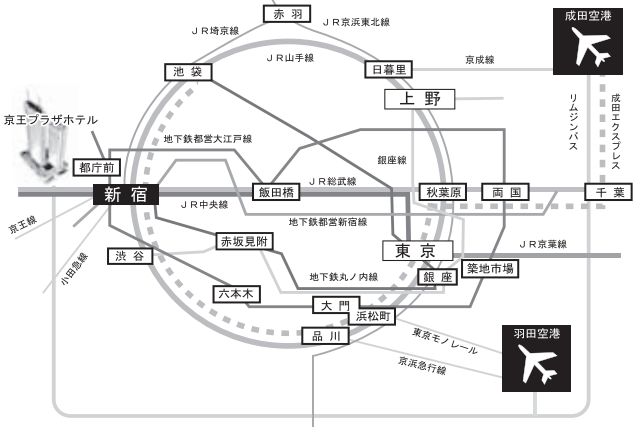

【場内案内図】

42F

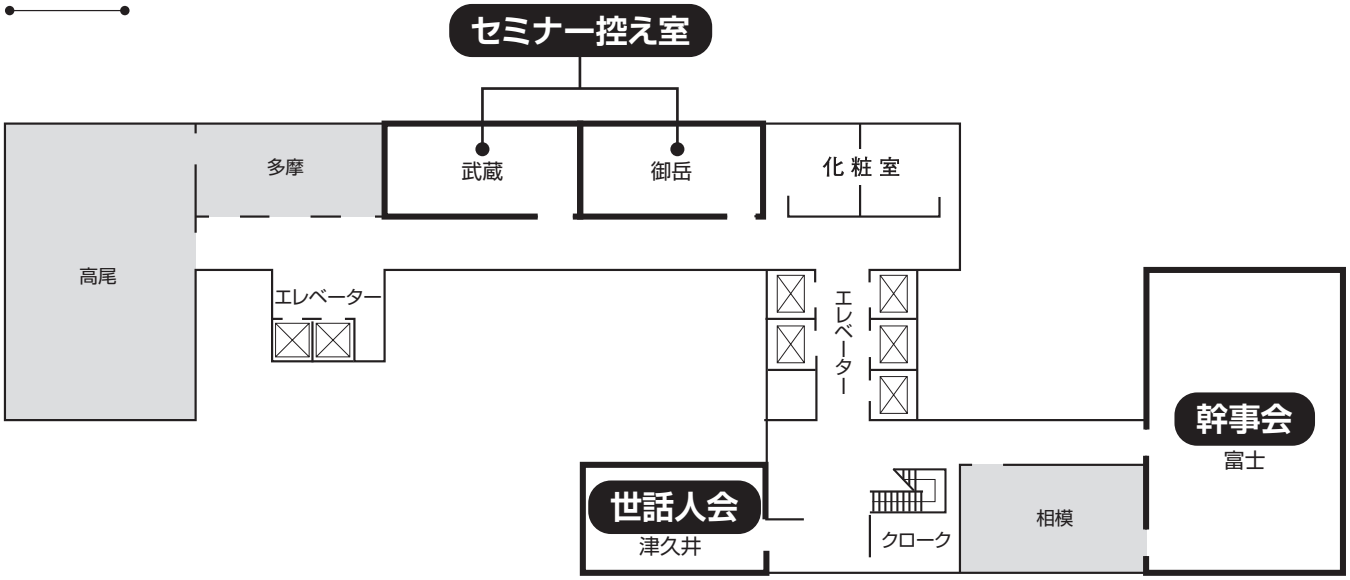

43F

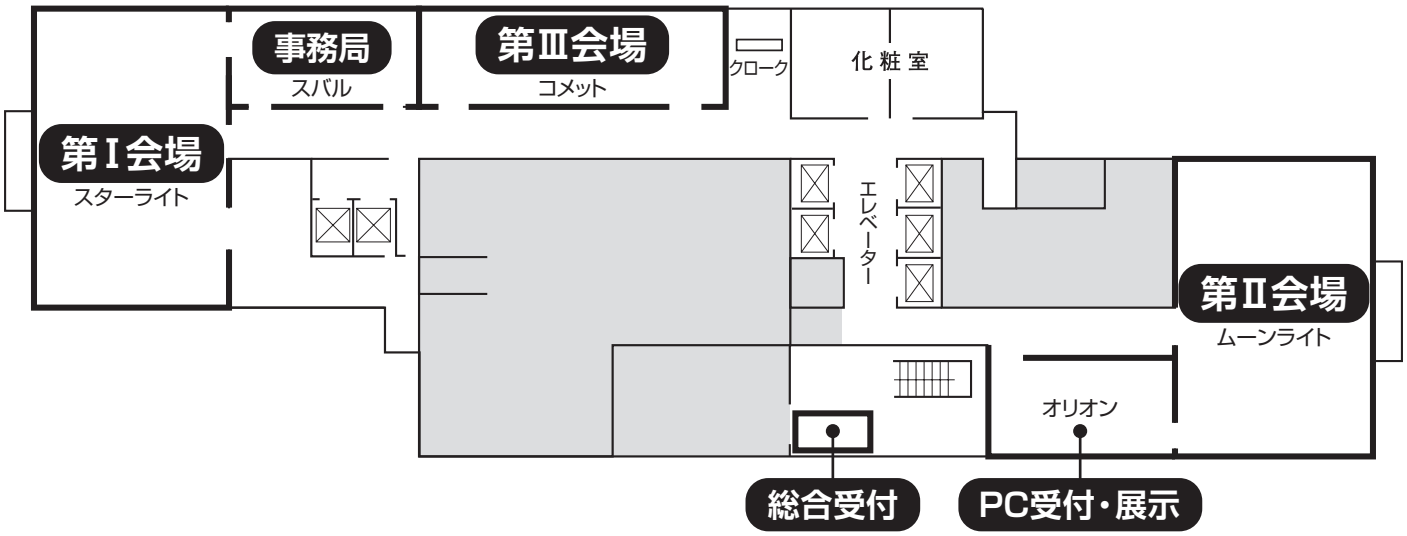

第Ⅰ会場（スターライト）

8：10〜8：15　開会式

8：20〜9：08
心臓：学生、研修医発表
（審査員：福田宏嗣）
1〜6　**山口　敦司**
自治医科大学附属さいたま医療センター
心臓血管外科

9：08〜9：48
心臓：虚血性心疾患
7〜11　**長沼　宏邦**
東京慈恵会医科大学附属柏病院
心臓外科

9：48〜10：28
心臓：腫瘍
12〜17　**安達　晃一**
横須賀市立うわまち病院
心臓血管外科

10：28〜11：16
心臓：周術期合併症
18〜23　**田口　真吾**
富士市立中央病院　心臓血管外科

ランチョンセミナー1：心臓
12：15〜12：30
GTCSからの報告（中継）
『みんなでとろうインパクトファクター！』
演者　**千田　雅之**
獨協医科大学　呼吸器外科

12：30〜13：20
『若手心臓外科医に求められるAS治療戦略のこれから』
座長　**由利　康一**
自治医科大学附属さいたま医療センター
心臓血管外科
演者　**鳥飼　慶**
獨協医科大学埼玉医療センター　心臓血管外科
共催：エドワーズ ライフサイエンス株式会社

第Ⅱ会場（ムーンライト）

8：20〜9：16
肺：学生、研修医発表
（審査員：手塚憲志）
1〜7　**前田寿美子**
獨協医科大学　呼吸器外科学講座

9：16〜9：48
食道
8〜11　**倉科憲太郎**
自治医科大学　消化器・一般外科学

9：48〜10：52
肺：縦隔、血気胸、膿胸
12〜19　**鈴木　秀海**
千葉大学大学院医学研究院
呼吸器病態外科学

11：20〜12：10
ブランチセミナー
『全ては患者さんの為に
〜合併症軽減の工夫〜』
Ⅰ．術後肺漏防止の為のReinforced Tri-stapleの成績
Ⅱ．エネルギーデバイスのトリビア！FUSE（Fundamental Use of Surgical Energy）で変わる手術手技
座長　**佐藤　幸夫**
筑波大学　呼吸器外科
演者　**出口　博之**　岩手医科大学　呼吸器外科
本間　崇浩　富山大学　呼吸器一般外科
共催：コヴィディエン　ジャパン株式会社

ランチョンセミナー2：呼吸器
12：15〜12：30
GTCSからの報告
『みんなでとろうインパクトファクター！』
演者　**千田　雅之**
獨協医科大学　呼吸器外科

12：30〜13：20
『これだけは知っておきたい腫瘍免疫のエッセンス〜最近の免疫療法の知見も含めて〜』
座長　**千田　雅之**
獨協医科大学　呼吸器外科
演者　**鈴木　弘行**
公立大学法人福島県立医科大学医学部
呼吸器外科学講座
共催：MSD株式会社

第Ⅲ会場（コメット）

8：20〜9：08
心臓：学生、研修医発表
（審査員：下川智樹）
1〜6　**田中　正史**
日本大学医学部
外科学系心臓血管外科学分野

9：08〜9：56
心臓：
心膜、心筋疾患、その他
7〜12　**大場　正直**
川口市立医療センター　心臓外科

9：56〜10：44
心臓：不整脈、その他
13〜18　**配島　功成**
国立病院機構埼玉病院　心臓血管外科

10：44〜11：32
心臓：血管内治療
19〜24　**堀　大治郎**
自治医科大学附属さいたま医療センター
心臓血管外科

ランチョンセミナー3：血管
12：15〜12：30
GTCSからの報告（中継）
『みんなでとろうインパクトファクター！』
演者　**千田　雅之**
獨協医科大学　呼吸器外科

12：30〜13：20
『B型解離への挑戦〜CTAGの中長期成績と合併症ゼロへの工夫〜』
座長　**齊藤　力**
自治医科大学附属病院　血管内治療センター
大動脈治療部（心臓血管外科）
演者　**志村信一郎**
東海大学医学部外科系　心臓血管外科学
共催：日本ゴア株式会社

10：00〜10：50
世話人会（津久井）

11：00〜11：50
幹事会（富士）

第Ⅰ会場（スターライト）

13：20～13：30
学生、研修医表彰式

13：30～14：18
心臓：弁膜症①
24～29　**村田聖一郎**
板橋中央総合病院　心臓血管外科

14：20～15：10
アフタヌーンセミナー１：心臓
『機能不全となった外科生体弁に対する新たな低侵襲治療-TAV in SAVの効果と適応』
座長　**輕部　義久**
横浜市立大学附属市民総合医療センター
心臓血管外科
演者　**大西　俊成**
大阪大学大学院医学系研究科循環器内科学
演者　**今水流智浩**
帝京大学医学部附属病院　心臓血管外科
共催：日本メドトロニック

15：10～15：58
心臓：弁膜症②
30～35　**飯田　充**
帝京大学医学部附属病院
心臓血管外科

15：58～16：46
心臓：弁膜症③
36～41　**松村　洋高**
東京慈恵会医科大学
心臓外科

17：00～17：10　閉会式

第Ⅱ会場（ムーンライト）

13：20～13：30
学生、研修医表彰式

13：30～14：18
肺：手術
20～25　**佐野　厚**
東邦大学医学部外科学講座
呼吸器外科学分野

14：20～15：10
アフタヌーンセミナー２：呼吸器
『呼吸器外科手術における気管支鏡インターベンションの有用性』
座長　**稲垣　雅春**
土浦共同病院　呼吸器外科
演者　**古川　欣也**
東京医科大学茨城医療センター　呼吸器外科
共催：ジョンソン・エンド・ジョンソン株式会社

15：10～15：50
肺：周術期管理
26～30　**嶋田　善久**
東京医科大学病院
呼吸器外科・甲状腺外科

15：50～16：46
肺：稀な疾患
31～37　**後藤　行延**
筑波大学　呼吸器外科

第Ⅲ会場（コメット）

13：20～13：30
学生、研修医表彰式

13：30～14：34
心臓：大血管
25～32　**中村　賢**
埼玉県立循環器・呼吸器病センター
心臓外科

14：34～15：22
心臓：先天性①
33～38　**宮原　義典**
昭和大学病院　小児循環器・
成人先天性心疾患センター

15：22～16：10
心臓：先天性②
39～44　**野村　耕司**
埼玉県立小児医療センター
心臓血管外科

16：10～16：50
心臓：先天性③成人
45～49　**吉積　功**
自治医科大学とちぎ子ども医療センター
小児・先天性心臓血管外科

第Ⅰ会場：スターライト

8：20〜9：08　心臓：学生、研修医発表（審査員：福田宏嗣）

座長　　山　口　敦　司（自治医科大学附属さいたま医療センター　心臓血管外科）

学生発表

Ⅰ－1　特発性肺動脈瘤の1例

自治医科大学　心臓血管外科学
福岡謙徳、相澤　啓、菅谷　彰、河田政明、川人宏次

症例は72歳男性。5年前の健診胸部X線検査で異常を指摘され、精査のCTで37mm大の肺動脈主幹部の肺動脈瘤と診断された。以後、定期的にCTで経過観察されていたが経時的に瘤径が拡大し、60mmに達したため手術となった。術前検査で冠動脈病変の合併が判明したため、肺動脈瘤切除/人工血管置換術、CABG x 2を施行し、術後経過良好で術後11日目に軽快退院した。特発性肺動脈瘤は稀な疾患であるので報告する。

学生発表

Ⅰ－2　子宮体癌を発症した未治療成人ファロー四徴症に対して根治術の後子宮体癌手術を行い救命し得た1例

1 筑波大学附属病院　心臓血管外科
2 筑波大学附属病院　小児循環器科
3 筑波大学附属病院　放射線科
渡邊淳之[1]、加藤秀之[1]、松原宗明[1]、野間美緒[1]、森　健作[3]、
堀米仁志[2]、平松祐司[1]

幼少時よりファロー四徴症と診断されていたが外科的治療を拒否してきた48歳女性。子宮体癌IIIa期を発症し、2期的手術戦略としてファロー四徴症根治術が施行され2か月後に子宮体癌手術が行われた。6か月後の現在も合併症、再発なく経過観察されている。成人ファロー四徴症根治術後短期間に癌手術を行い救命し得た症例は稀であり報告する。

学生発表

Ⅰ－3　高安血管炎を背景とした大動脈弁閉鎖不全、左冠動脈入口部狭窄に対して浅大腿動脈パッチにて左冠動脈を再建したBentall手術の一例

慶應義塾大学医学部　外科（心臓血管）
吉永　薫、川合雄二郎、伊藤　努、稲葉　佑、岡　英俊、
赤松雄太、中川知彦、中嶋信太郎、村田　哲、志水秀行

症例は59歳女性。以前より高安病、慢性腎不全にて当院フォローされていた。大動脈弁閉鎖不全症による心不全を認め、Bentall手術適応と判断され当科紹介となった。術前冠動脈造影にて左冠動脈入口部の90%狭窄を認めており、左冠動脈入口部は浅大腿動脈を用いたパッチ形成にて作成し、carrel　patch法にて冠動脈再建を行った。

Ⅰ－4　非人工心肺下大動脈肺動脈窓根治術の1例

日本赤十字社医療センター　心臓血管外科
小林勇哉、岡村賢一、鈴木登志彦、鎌田　聡、小林城太郎

日齢45の男児（2.5kg）。在胎38週2日に1930gで出生、出生時より心雑音認め日齢4で当院搬送。エコーでAP　windowと診断され、日齢6に両側PAB施行。根治術前の造影CTで左右肺動脈とAP　windowの形態を確認し十分な距離があることを確認。人工心肺下で根治術を予定していたが、術中AP　windowのテーピングが可能で、test　clampで血行動態及び周囲脈管に影響がないことを確認できた為、人工心肺を用いずクリップで閉鎖し手術終了。術後経過良好にて術後28日で退院。

Ⅰ－5　大動脈四尖弁による大動脈弁逆流の1手術症例

獨協医科大学病院ハートセンター　心臓・血管外科
松井隆之、小川博永、柴崎郁子、福田宏嗣

非常に稀な大動脈四尖弁の1手術症例を経験したので報告する通常は若年者の大動脈弁逆流の原因として知られるが、本症例は75歳の高齢男性。労作時呼吸苦の増悪を主訴に受診し心不全精査を行い、severeAR（quadro　cuspidvalve）診断となり手術目的に紹介となる。術前軽食道超音波診断はHurwitz分類type B、術中所見も同様の診断であり、全体のバランスを整えることは難しく弁形成ではなく生体弁置換を行った。文献的考察を含め報告を行う。

Ⅰ－6　超低左心機能を呈する若年患者のAR、MRに対しAVR＋弁下操作を伴うMVPを施行した1例

自治医科大学附属さいたま医療センター　心臓血管外科
早瀬貴徳、堀大治郎、草処　翔、藤森智成、木村直行、
由利康一、松本春信、山口敦司

症例は55歳男性。2ヶ月前から呼吸困難感出現し心不全の診断で当院入院。心エコーでLVDd/Ds=94/90mm、EF　9%、moderate AR、MRとAfを認め、心不全加療後にAVR＋MVP＋PV isolation＋左心耳縫縮術を施行。今後VAD装着の可能性があり、大動脈弁位に生体弁を使用した。高度tetheringを認めたMRであり、乳頭筋接合・吊り上げを伴うMVPを行い制御は良好であった。術後経過は良好である。

9：08〜9：48　心臓：虚血性心疾患

座長　　**長　沼　宏　邦**（東京慈恵会医科大学附属柏病院　心臓外科）

Ⅰ－7　急性心筋梗塞に合併した心室中隔穿孔への経右室サンドイッチ閉鎖術後の残存リークに対して off pump リーク閉鎖術を行った一例

1 藤沢市民病院　心臓血管外科
2 横浜市立大学附属病院
土屋皓平[1]、磯田　晋[1]、山崎一也[1]、出淵　亮[1]、益田宗孝[2]

86 歳女性。左前下行枝#7 の急性心筋梗塞に伴う心室中隔穿孔の診断。経右室サンドイッチ閉鎖術施行後、残存シャント（Qp/Qs =1.5）に対して、off pump 下でリーク閉鎖術を施行した。術後リークは trivial に改善したが、感染が制御できずに失った。off pump 下の心室中隔穿孔閉鎖術の可能性につき文献的考察をふまえて報告する。

Ⅰ－8　内胸動脈グラフト採取に難渋し IgG4 関連疾患が考えられた一例

慶應義塾大学病院　心臓血管外科
中川知彦、山崎真敬、中嶋信太郎、村田　哲、赤松雄太、
岡　英俊、稲葉　佑、川合雄二郎、高橋辰郎、木村成卓、
伊藤　努、志水秀行

75 歳男性、不安定狭心症に対してオフポンプ冠動脈バイパス術を施行した。胸骨後面の軟部組織が炎症性に肥厚しており、両側内胸動脈のグラフト採取に難渋した。左内胸動脈の中枢側は炎症性変化が激しく、Free LITA として使用した。術後経過は良好であり、術後グラフト造影に関しても、両側グラフトは開存していた。文献的考察を加えて報告する。

Ⅰ－9　4D-CT による左室瘤症例の左室定量評価

横浜市立大学附属市民総合医療センター　心臓血管センター
南　智行、串田好宏、菊西啓雄、朱　美和、藪　直人、
根本寛子、松木佑介、長　知樹、輕部義久、内田敬二、益田宗孝

79 歳男性、2 年前広範前壁梗塞を発症。左室瘤化と心不全が進行し Dor 手術の方針。術前後で 4D-CT による左室定量評価を行い、左室造影従来法と比較。術前左室造影での EDVI/ESVI は 156/127、4D-CT では 208/181。手術は Dor に加え併存する AR に対し AVR を施行。術後左室造影では 99/64、4D-CT では 136/114 であった。左室瘤症例での左室造影による定量評価は、非対称性や拡大率計算等による誤差が大きい。

Ⅰ－10　冠動脈肺動脈瘻に対するオフポンプ結紮術の 1 例

1 藤沢市民病院
2 横浜市立大学附属病院　外科治療学
出淵　亮[1]、磯田　晋[1]、土屋皓平[1]、山崎一也[1]、益田宗孝[2]

症例は 66 歳女性。胸部圧迫感に対する精査で、瘤化を伴う冠動脈肺動脈瘻を認めた。Qp/Qs は 1.2 と低値であったが、有症状で瘤径は 16×8mm と大きく破裂のリスクがあると考え、手術を施行。術前 MDCT と術野エコーにより RCA および LAD から肺動脈へ連続する異常血管を同定、また 4mm 大の肺動脈との瘻孔は一時的にバルーンカテによって閉鎖し縫合することで、オフポンプでの血管処理が可能であった。文献的考察を加え報告する。

Ⅰ－11　冠動脈バイパス術後急性期に治療抵抗性の多形性心室頻拍を認めた一例

東京女子医科大学病院　心臓血管外科
池原大烈、市原有起、中前亨介、入江翔一、澤真太郎、
服部　薫、飯塚　慶、久米悠太、駒ヶ嶺正英、森田耕三、
道本　智、西中知博、新浪博士

65 歳男性。OMI（EF23%）の診断に対して OPCAB（LITA-LAD、GEA-4PD）施行。術翌日に多形性 VT storm を認め PCPS 導入となったが、薬剤および電気的除細動に抵抗性で改善を認めなかった。補助循環下に 2 度の心内膜側アブレーションを施行し洞調律維持に成功。ICD 植込みを経て術後 5 ヶ月目に転院。周術期の致死的不整脈の管理について文献的考察と共に報告する。

9：48〜10：28　心臓：腫瘍

座長　　安　達　晃　一（横須賀市立うわまち病院　心臓血管外科）

Ⅰ－12　右房・下大静脈接合部に認めた有茎性血栓腫瘤の1例

1 三郷中央総合病院
2 東邦大学医療センター大森病院　心臓血管外科
川田幸太[1]、川崎宗泰[1]、片柳智之[1]、亀田　徹[2]、徳弘圭一[1]、
渡邉善則[2]

42歳男性、DVTで抗凝固薬を内服するも自己中断されていた。1年後に左下腿の浮腫・疼痛を主訴に外来受診し、超音波検査で左浅大腿静脈の血栓閉塞と右房内にIVC接合部を起点とする可動する有茎性腫瘤陰影を認め、同日緊急手術を施行した。手術はon-pump beating下に腫瘤を摘出した。検体は粘液腫様の外観であったが、病理検査では器質化血栓の診断であった。右房・IVC接合部に生じた稀な心内血栓腫瘤について報告する。

Ⅰ－13　僧帽弁位感染性心内膜炎（活動期）精査中に発見された左房粘液腫の1例

武蔵野赤十字病院
田崎　大、横山賢司、吉崎智也

45歳男性。3週間以上続く発熱の精査目的に施行した心エコーで重度僧帽弁閉鎖不全症と僧帽弁両尖に複数付着する疣贅（最大長12mm）に加え心房中隔〜自由壁に付着する左房腫瘍（直径30mm、表面平滑）を認めた。手術は僧帽弁置換術（機械弁）＋左房腫瘍切除術（心房中隔パッチ再建）を緊急で施行し、血液培養はMSSA、病理（腫瘍）は炎症性細胞浸潤を有する粘液腫の所見であった。術後6週間の抗生剤投与を行ない、軽快退院した。若干の文献的考察を加え報告する。

Ⅰ－14　短期間で形成された無症候性僧帽弁Calcified　Amorphous Tumorに対し僧帽弁置換術を実施した血液透析患者の一例

虎の門病院　循環器センター外科
佐藤敦彦、成瀬好洋、田中慶太、若田部誠

69歳女性。IgA腎症に伴う慢性腎不全のため14年前より血液透析中。スクリーニングの心臓エコー検査にて僧帽弁後尖に径13mmの腫瘤を認め、精査目的に当院紹介となる。高輝度の可動性の低い構造物でありCalcified Amorphous Tumor（CAT）が疑われた。1年前の心エコー所見では腫瘤の存在は認なかった。発見時は無症候性だったが、脳梗塞の原因となる可能性があることから、手術方針となり僧帽弁置換術（CM25M）を実施した。

Ⅰ－15　心タンポナーデを合併した原発性心臓血管肉腫の1例

東邦大学医療センター大森病院　心臓血管外科
吉川　翼、布井啓雄、藤井毅郎、亀田　徹、大熊新之介、
片山雄三、益原大志、小澤　司、塩野則次、渡邉善則、
密田亜希、渋谷和俊

症例は51歳男性。突然の胸痛を主訴に救急搬送となった。来院時ショックバイタル、心エコーで心嚢液貯留を認めたため、心嚢穿刺施行したところ血性心嚢液であった。CTでは急性大動脈解離Stanford　A型を疑い手術を開始したが、開胸後に心臓の右房前面に硬結を伴う腫瘤を認めたため、摘出術施行となった。病理にて原発性心臓血管肉腫の診断であり、文献的考察をもとに報告する。

Ⅰ－16　MICSアプローチで摘出した乳頭筋に発生した乳頭状線維弾性腫の1例

東京ベイ・浦安市川医療センター　心臓血管外科
中永　寛、柳澤裕美、森村隼人、平岩伸彦、田端　実

79歳男性。心エコーで僧帽弁前乳頭筋あるいは左室前壁側に付着する20mm大の可動性のある腫瘤を認めた。無症状であったが塞栓予防のため右小開胸アプローチで胸腔鏡下左室内腫瘍摘出術を施行した。腫瘍は2cm大で前乳頭筋先端に茎部を認めた。また前乳頭筋と数本の腱索に密着していたが腱索を損傷することなく全腫瘍を摘出することができた。術後経過は良好で術後5日目に退院となった。病理組織診ではPapillary fibroelastomaの診断であった。

Ⅰ－17　左房内腫瘍の陥頓で僧帽弁狭窄を呈した1例

足利赤十字病院　心臓血管病センター　心臓血管外科
伊藤隆仁、古泉　潔、岡本雅彦、飯尾みなみ

57歳女性。2017年10月から咳嗽と息切れを認め加療されていたが改善なく2018年6月に前医を受診。聴診上、心尖部にRumbleを認め心臓超音波検査を施行したところ左房内腫瘍を認め紹介とされた。
心臓超音波検査上、62×36mm大の心房中隔に付着する可動性のある腫瘤を認めた。拡張期に腫瘤の一部が左室内に陥頓し、相対的僧帽弁狭窄と肺高血圧を認めた。準緊急で左房腫瘍摘出術を施行。切除後に僧帽弁逆流を認めたため僧帽弁形成術を併施した。術後良好な経過を得たので報告する。

10：28〜11：16　心臓：周術期合併症

座長　　田　口　真　吾（富士市立中央病院　心臓血管外科）

Ⅰ－18　術後７年目に発症した縦隔炎に V.A.C.Ulta 治療システムが有用であった１例

新潟大学医歯学総合病院　心臓血管外科
村岡拓磨、榎本貴士、大西　遼、長澤綾子、加藤　香、
三島健人、岡本竹司、白石修一、土田正則

62 歳の男性。7 年前に慢性大動脈解離で AVR＋上行弓部下行置換術を施行。今回発熱を認め、精査で MRSA 縦隔炎と診断。MEPN＋DAP 開始も改善なく、V. A. C. Ulta 治療システムを用いた VAC 療法を開始。その後一旦軽快するも再燃したため LZD に変更。さらに洗浄注入液にも LZD を混注して継続したところ、MRSA が検出されなくなり、大網充填術＋閉胸とした。退院後に LZD 中止しているが、明らかな再燃は認めていない。

Ⅰ－19　OPCAB 後に顕在化した euglycemic DKA の一例

太田記念病院　心臓血管外科
亀田柚妃花、井上　凡、山崎信太郎、加藤全功

65 歳女性、糖尿病に対し SGLT2 阻害薬を内服。急性心筋梗塞に対し緊急手術。心拍動下で 2 枝バイパスを施行した。術後の循環動態は安定していたが代謝性アシドーシスの進行を認めた。血糖低値、多尿、尿中ケトン体陽性であったことから、術前に内服していた SGLT2 阻害薬による血糖正常型糖尿病性ケトアシドーシス（euglycemic　DKA）と診断した。十分な補液によりアシドーシスは改善。本症例では術前 24 時間前から SGLT2 阻害薬を休薬したが euglycemic　DKA を発症した。周術期の休薬期間について検討したい。

Ⅰ－20　弓部大動脈解離術後亜急性期に非閉塞性腸管虚血を発症し救命し得た１例

北里大学病院　心臓血管外科
中村優飛、北村　律、鳥井晋三、宮本隆司、美島利昭、
小林健介、大久保博世、藤岡俊一郎、福西琢真、荒記春奈、
堀越理仁、豊田真寿、松井謙太、宮地　鑑

急性大動脈解離術後に発症した非閉塞性腸管虚血（NOMI）の一例を経験した。症例は 51 歳、男性、術後第 9 病日に激しい腹痛と嘔吐で発症し、腹部造影 CT 画像で NOMI の診断を得、SMA へのパパベリン持続動注療法を開始。第 13 病日の CT で所見改善を得たが、第 20 病日に大量下血で小腸部分切除術を施行。術後経過良好で第 42 病日に独歩退院した。

Ⅰ－21　大動脈解離術後に原因不明の塞栓性心筋梗塞を来した１例

千葉県循環器病センター　心臓血管外科
池内博紀、林田直樹、浅野宗一、椛沢政司、阿部真一郎、
長谷川秀臣、伊藤貴弘、小泉信太郎、村山博和

55 歳男性。Stanford　A 型急性大動脈解離の診断で上行置換+大動脈弁交連吊り上げ術を施行。術中 TEE では異常所見は認めず、体外循環からの離脱も円滑だった。手術翌日の ECG で胸部誘導で ST が上昇した。全身状態が落ち着いた後に施行した造影 CT で冠動脈の狭窄、閉塞はなかったが、TTE では LAD 領域の akinesis を認めた。術直後になんらかの塞栓症を起こし心筋梗塞に至ったと推測される。本症例の反省点を報告する。

Ⅰ－22　肺動脈血栓摘出術後、inverted left atrium appendage を呈した症例

杏林大学医学部付属病院　心臓血管外科
稲葉雄亮、遠藤英仁、石井　光、土屋博司、寺川勝也、窪田　博

症例は 36 歳女性。統合失調症疑いで精神病院にて体幹抑制管理。トイレへ起立直後、胸痛および低酸素状態。当院へ緊急搬送。CT で肺動脈塞栓症の診断。入院直後に CPA へ移行し CPR。VA-ECMO 導入。緊急肺動脈血栓摘出術を施行。術翌日に施行した TEE で左房内から僧房弁側に突出する mobile な腫瘤を検出。mobile であり塞栓症のリスク高いと判断し緊急手術。腫瘤は inverted LAA であり左房切除し手術終了。独歩退院。

Ⅰ－23　手術２ヶ月後に発症した創部感染に起因した上行大動脈穿孔の１例

東京歯科大学市川総合病院
山下健太郎、笠原啓史、申　範圭

68 歳女性。A 型急性大動脈解離に対し上行大動脈置換術施行、術後 21 日に軽快退院。手術 2 ヶ月後にコアグラーゼ陰性ブドウ球菌による創部感染のため抗生剤開始。手術 9 ヶ月後に上行大動脈中枢側吻合部近傍が穿孔し拍動性出血を来したため緊急手術。右腋窩動脈および FA 送血、FV 脱血で CPB を確立し超低体温循環停止を併用した。高度癒着のため人工血管再置換は困難で、破裂部周辺の debridement を行い再吻合した。人工血管断端の培養は陰性。感染の再燃なく経過している。

13：30〜14：18　心臓：弁膜症①

座長　　**村　田　聖一郎**（板橋中央総合病院　心臓血管外科）

Ⅰ－24　TetheringによるMRを合併したAR症例に対し、AVR、MAPに加え両側乳頭筋吊り上げ術を併施した1例
埼玉石心会病院
菅野靖幸、加藤　昴、山田宗明、佐々木健一、加藤泰之
症例は77歳男性。TTEでsevere　AR、Tetheringによるsevere MR、EF35%、左室拡大（LVDd/Ds=59/49）を認め手術加療の方針とした。切除した大動脈弁越しに3-0 proleneで両側乳頭筋接合を行った後に2対のCV-4を接合した乳頭筋に固定し、memo 3D　32mmを用いてMAP施行したのちに先程のCV-4を僧帽弁前尖弁輪とringに固定し吊り上げとした。大動脈弁へは通常通りAVRを施した。発表では若干の文献的考察を交えて報告する。

Ⅰ－25　大動脈一尖弁による大動脈弁閉鎖不全症に対し大動脈弁置換術を施行した一例
日本大学医学部　心臓血管外科
林　佑樹、宇野澤聡、田岡　誠、大幸俊司、鈴木馨斗、
大貫佳樹、田中正史
64歳男性。動悸を主訴に近医受診し精査にて心房粗動と大動脈一尖弁による重度大動脈弁閉鎖不全症、上行大動脈拡大（60mm）を認めた。大動脈弁置換術（CEP Magna EASE 25mm）、上行大動脈置換術（Triplex　28mm）、肺静脈隔離術、左心耳切除術を施行した。大動脈一尖弁は比較的稀な疾患であり、文献的考察を含めて報告する。

Ⅰ－26　演題取消

Ⅰ－27　僧帽弁置換術中に左室破裂し救命しえた1例
土浦協同病院　心臓血管外科
平山大貴、真鍋　晋、木下亮二、大貫雅裕、広岡一信
症例は78歳女性。心不全コントロール不良の重度MRを伴う虚血性心筋症に対し、両尖温存の僧帽弁置換術＋1枝冠動脈バイパス術（LITA-LAD）を施行。体外循環離脱直後に左室の背側から噴出性の出血を認め、左室破裂と判断し体外循環を再開した。僧帽弁輪の直下に1cm程の心筋組織の離開を認めた。前尖、後尖を切除し4-0プロリンプレジェット付で離開部を結節縫合し、ウシ心膜パッチで被覆した。人工弁（CEP magna ease 27mm→25mm）をサイズダウンし再置換した。第100病日にリハビリ目的に転院。

Ⅰ－28　MVP術後遠隔期に機械的溶血性貧血を認め、MVRにて改善した1例
水戸済生会総合病院
鈴木脩平、三富樹郷、倉持雅己、篠永真弓、倉岡節夫
症例は70歳女性。severe　MR、TR、Pafの診断でMVP+MAP+TAP+PVI+左心耳切除術を施行した。術後MRはほとんど消失した。1年3か月後MR moderateの再発と機械的溶血性貧血を認めた。更にPHの進行を認めたため2年後にMVRを施行したところ、溶血はなくなった。術後遠隔期のmoderate　MRの再発が機械的溶血性貧血の原因と考えられた。

Ⅰ－29　IE+TRの小児例に対して行った人工腱索を用いた三尖弁形成術の1例
東京慈恵会医科大学　心臓外科
宇野吉雅、森田紀代造、篠原　玄、木南寛造、儀武路雄、
松村洋高、國原　孝
症例は8才の男児、FUOにて発症したIE+TRの診断にて抗生剤治療が行われていた。血液培養所見陰性化後もvegetationを伴うmoderate　TR所見が遷延したため手術適応となった。術中所見より三尖弁前尖に付着したvegetationと思われた組織は、断裂し炎症性肥厚を伴った腱索であると判明、感染が疑われた一部弁尖組織と共に切除し、弁尖縫縮の上人工腱索にて再建、併せて交連形成を行うことにより逆流はほぼ消失、術後経過も良好であった。

15：10〜15：58　心臓：弁膜症②

座長　　**飯　田　　充**（帝京大学医学部附属病院　心臓血管外科）

Ⅰ－30　AMI 後早期に外科介入を必要とした虚血性 MR の 1 例

山梨県立中央病院　心臓血管外科
佐藤大樹、中島雅人、山田有希子、服部将士

60 歳男性。胸痛で当院へ救急搬送され、左回旋枝に対して緊急 PCI を施行した。PCI 後の心エコーにて後尖 tethering による severeMR を認めた。繰り返す肺水腫に対して内科的治療でコントロール不良であったため、発症後 2 週間で手術施行とした。右側左房切開で僧房弁にアプローチ。前尖の二次腱索を離断し、自己心膜で後尖を拡大して、MVP を行い、coaptation を整えた。術後心不全症状改善し、経過良好であった。急性期の虚血性 MR に対して外科的治療が奏功した 1 例を経験したため報告する。

Ⅰ－31　虚血性心筋症に対して左室形成術、僧帽弁形成術を施行した 1 例

亀田総合病院　心臓血管外科
川井田大樹、田邉大明、古谷光久、加藤雄治、外山雅章

59 歳男性。OMI を繰り返し、循環器科に通院中に心拡大、MR の増悪を認め、下腿浮腫などの症状も出現してきたため、当科紹介。心エコーでは心拡大・低左心機能および僧弁輪拡大と tethering を伴う severe MR を認めた。左室形成、僧帽弁形成術（乳頭筋接合、乳頭筋つり上げ、弁輪形成）を施行。術後経過は良好で、術後のエコーで MR は消失し、第 19 病日に独歩退院となった。Ischemic MR に対する術式は議論の分かれるところであるが、これに若干の文献的考察を加えて報告する。

Ⅰ－32　PCI 後の大動脈弁閉鎖不全症に対し大動脈弁尖再建術を施行した 1 例

平塚市民病院　心臓血管外科
大野昌利、井上仁人、小谷聡秀

症例は 73 歳女性。労作時の胸痛を主訴に前医受診され RI 検査で左室前壁中隔の心筋虚血を指摘された。冠動脈造影にて LAD に狭窄を認め、PCI 試みるもカテーテルの delivery 困難であり中止。冠動脈バイパス術の方針となり当科紹介。術前心機能評価のため心エコー行ったところ moderate-severe　AR を認めた。手術は CABG（LITA-LAD）+自己心膜を用いた大動脈弁尖再建術を施行した。術中、弁尖が裂けている所見を認め、カテーテル検査の際の弁尖損傷による AR が疑われた。術後経過は良好である。

Ⅰ－33　二尖弁による AS に対し AVR 施行後に右冠動脈入口部閉塞をきたした 1 例

1 済生会横浜市南部病院　心臓血管外科
2 横浜市立大学附属病院　心臓血管外科・小児循環器
富田啓人[1]、岩城秀行[1]、小林由幸[1]、阿賀健一郎[1]、齋藤文美恵[1]、益田宗孝[2]

症例は 74 歳女性。二尖弁による大動脈弁狭窄症、上行大動脈拡大で AVR+上行置換を施行した。大動脈遮断解除後に下壁誘導の ST 上昇と VT、VF を繰り返したため右冠動脈に対してバイパス術を追加した。術後の冠動脈造影で右冠動脈起始部は人工弁により閉塞していた。二尖弁の形態と冠動脈の解剖について考察を加え報告する。

Ⅰ－34　大動脈弁置換術後に心筋虚血症状を呈した右冠状動脈走行異常の一例

1 新小山市民病院　心臓血管外科
2 自治医科大学附属病院　心臓血管外科
楜澤壮樹[1]、大木伸一[1]、川人宏次[2]

症例は 76 歳女性。大動脈弁狭窄症に対して、大動脈弁置換術施行後 4 日目に、房室ブロックをきっかけとして血行動態悪化を来した。術前冠状動脈造影で右冠状動脈走行異常が判明しており、大動脈弁置換術に伴う右冠状動脈圧排による心筋虚血によるものと判断し、再開胸、冠状動脈バイパス（SVG-#2）を施行した。その後血行動態安定し、術後 33 日目に独歩軽快退院となった。

Ⅰ－35　大動脈弁置換術中に大動脈基部損傷を合併した 1 例

国際医療福祉大学三田病院　心臓外科
仲村輝也、吉岡大輔、斎藤俊輔、牛島輝明

症例は 81 歳、男性。連合弁膜症、慢性心房細動、上行大動脈拡大（45mm）に対し大動脈弁置換術、僧帽弁輪縫縮術、三尖弁輪縫縮術を施行した。人工心肺離脱時に大動脈基部よりの出血を認め再心停止としたところ、右冠洞の stent　post 近傍に内膜損傷と限局解離を認めたため大動脈基部置換術を施行した。大動脈外側からの過度な圧排で stent　post による内膜損傷を合併したと考えられ、特に拡大大動脈、Trifecta 弁装着の際には技術的な配慮が必要と考えられた。

15：58〜16：46　心臓：弁膜症③

座長　　**松　村　洋　高**（東京慈恵会医科大学　心臓外科）

Ⅰ－36　妊娠26週に感染性心内膜炎を発症し、僧帽弁置換術を施行した一例

千葉大学医学部附属病院　心臓血管外科
平岡大輔、伊藤駿太郎、諫田朋佳、藤井政彦、若林　豊、
焼田康紀、乾　友彦、渡邉倫子、榎本吉倫、松浦　馨、
黄野皓木、上田秀樹、松宮護郎

症例は26歳女性。妊娠24週頃より咳嗽を認めた。近医で咽頭炎と診断され加療されていたが改善が乏しく、精査目的に前医入院となった。エコーにて僧帽弁後尖に20mmの疣贅を認め、感染性心内膜炎の診断となった（妊娠26週）。当院に救急搬送され、心臓手術に先行して帝王切開術を施行した。第4病日に僧帽弁置換術を施行した。文献的考察を加え報告する。

Ⅰ－37　Monouguian法による二弁置換術を施行した感染性心内膜炎の1例

綾瀬循環器病院
遊佐裕明、青見茂之、田辺友暁、半沢善勝、建部　祥、丁　毅文

症例は26歳男性。3ヶ月以上持続する体調不良、発熱を認めていたところ、呼吸困難を自覚し、当院に救急搬送となった。胸部レントゲン上、心拡大、肺うっ血著明。心エコー上、重度の大動脈弁閉鎖不全の所見と大動脈弁に付着する疣贅を認めた。プレショック状態で、内科的に管理を行うことは困難と判断し、同日、緊急手術を施行した。疣贅は僧帽弁腱索に波及し、大動脈弁輪部にも膿瘍の所見を認めたため、Manouguian法による僧帽弁および大動脈弁置換術を施行した。

Ⅰ－38　Streptococcus agalactiaeによる感染性心内膜炎の3例

船橋市立医療センター　心臓血管外科
谷　建吾、茂木健司、櫻井　学、坂田朋基、橋本昌典、高原善治

B群連鎖球菌であるS. agalactiaeの病原性はヒトでは低く、妊婦や新生児の感染症の原因となることが比較的多い。一方、成人における本菌による感染性心内膜炎（IE）は比較的稀とされている。本菌によるIEを発症した成人男子に対する心臓手術症例3例（72歳AVR/MAP、69歳MVR、75歳MVR）を経験したので、若干の文献的考察を加えて報告する。

Ⅰ－39　術前に重度のDICを合併した感染性心内膜炎の一手術例

新潟県立新発田病院
中村制士、島田晃治、鳥羽麻友子、竹久保賢

46歳男性。1ヶ月前より動悸や感冒症状を認め治療されたが改善なく、心不全症状が出現し当院紹介となった。心臓エコー検査では重度AR、MRとM弁、A弁ともに疣贅を認めた。また血小板2.2万と重度のDIC合併を認めた。手術時の凝固異常による危険が想定されたためまず内科的治療が選択されたが、全身状態悪化を認め、入院5病日準緊急的にMVR+AVRを施行した。術中はDICによる凝固異常のため非常に止血困難を認めた。重度のDICを合併した感染性心内膜炎の手術例について若干の文献的考察を含め報告する。

Ⅰ－40　左室切迫破裂を来した弁輪部膿瘍を伴う僧帽弁感染性心内膜炎の一例

東京女子医科大学病院　心臓血管外科
阿瀬孝治、菊地千鶴男、日野阿斗務、柏村千尋、小林　慶、
磯村彰吾、寶亀亮悟、中山祐樹、宮本真嘉、池田昌弘、
東　　隆、齋藤博之、齋藤　聡、新川武史、新浪博士

78歳女性。前医にて脳梗塞を併発した僧帽弁感染性心内膜炎と診断され手術目的に入院。術中所見で心嚢内血腫と左室後壁にdefectあり。僧帽弁は後尖8時方向に疣贅を認め、同部位の弁輪部膿瘍は後壁の欠損部位まで連続していた。Xenomedicaパッチで補填した後生体弁25mmを縫着。心外膜側はフェルトで縫合閉鎖。抗生剤治療後に転院。

Ⅰ－41　AVR+上行置換術後のPVEに対する手術方針決定にFDG-PETが有用であった1例

群馬大学医学部附属病院　循環器外科
立石　渉、吉住　朋、阿部知伸

35歳男性。17歳時にVSDに対してpatch closure、32歳時に大動脈二尖弁、上行大動脈拡張に対して大動脈弁置換、上行置換術を施行。感染性心内膜炎の既往もあった。持続する発熱を主訴に近医受診。心臓超音波検査で大動脈弁の劣化に加え、弁尖に付着する疣贅が認められ人工弁感染の診断。術前FDG-PETにて人工血管の感染はないという判断で大動脈弁置換術のみ行った。手術方針を決定する上でFDG-PETが有用な症例であった。

第Ⅱ会場：ムーンライト

8：20〜9：16　肺：学生、研修医発表（審査員：手塚憲志）

座長　　**前　田　寿美子**（獨協医科大学　呼吸器外科学講座）

Ⅱ－1　肺静脈共通幹であった非結核性抗酸菌症の1例

国立国際医療研究センター　呼吸器外科
佐藤由紀子、関原圭吾、小野英哉斗、長阪　智、喜納五月

【緒言】非結核性抗酸菌症（NTM）の一部には肺切除の適応がある。【症例】71歳女性。6年前にM. Aviumに対して化学療法を行った。2か月前に舌区から底区に気管支拡張を伴う腫瘤影を認め、NTMの再発と診断された。胸腔鏡補助下S4＋5＋8＋9区域切除術を施行。共通幹を確認、慎重に処理する静脈を見極めた。手術時間193分、出血169g。術後経過は良好。【考察】本症例は化学療法後に再発、結節・気管支拡張型であったため切除を行った。肺静脈共通幹であった稀な1例を経験した。

Ⅱ－2　乾酪壊死を伴う肉芽腫像を呈した肺クリプトコッカス症の2切除例

1 東海大学八王子病院　呼吸器外科
2 東海大学　呼吸器外科
黒川幸子[1]、須賀　淳[1]、中村雄介[1]、中川知己[1]、山田俊介[1]、
岩崎正之[2]

症例1、56歳男性。大腸癌術後4年。CTで右S2に3mm、S8に5mmの結節を認めた。症例2、66歳男性。食道癌、胃癌の同時性2重複癌術後3年。CTで左S1+2に空洞を伴う8mmの増大する結節影を認めた。症例1、2とも肺癌・転移性肺腫瘍が疑われ、肺部分切除術施行。切除標本で乾酪性肉芽腫が散見され、結核及び非定型抗酸菌感染が疑われたが、Grocott染色で酵母様の真菌を認め、肺クリプトコッカス症と診断した。文献的考察を含め報告する。

学生発表

Ⅱ－3　脳死両肺移植後の気管支狭窄に対し硬性気管支鏡下ステント留置を施行した一例

東京大学医学部附属病院　呼吸器外科
原田千佳、安樂真樹、唐崎隆弘、北野健太郎、長山和弘、
似鳥純一、佐藤雅昭、中島　淳

症例は50歳男性。特発性肺動脈性肺高血圧症に対し脳死両肺移植を施行した。術後ECMOによる循環呼吸管理を12日間要した。その後次第に右気管支吻合部虚血から気管支軟化と狭窄の所見を認めたため、術後78日目に硬性気管支鏡を用いた気管支ステント（Dumon™シリコンステント）留置を施行した。以後狭窄症状は改善した。肺移植後の吻合部狭窄とその治療について文献的考察を含め報告する。

学生発表

Ⅱ－4　胸骨原発軟骨肉腫に対し完全切除及び胸壁再建を施行した一例

日本医科大学付属病院　呼吸器外科
斎藤　遥、竹ヶ原京志郎、松本充生、松井琢真、井上達哉、
臼田実男

61歳男性。2年前より前胸部の腫瘤を自覚し、徐々に増大したため当院受診。胸部CTで胸骨柄に8.5cm×7.5cmの辺縁不正な腫瘤を認め、針生検で軟骨肉腫と診断した。手術は仰臥位で開始。第2肋間で胸骨を横切し、マージンを確保し左右第1、2肋骨、左鎖骨を切断。右鎖骨は胸鎖関節で離断し腫瘍を摘出した。胸壁の欠損部はGORE-TEX Dual Meshで再建した。軟骨肉腫は化学療法、放射線療法に抵抗性で広範囲切除が原則とされる。文献的考察を加えて報告する。

Ⅱ－5　食道癌術後の両側胸腔間交通に伴う両側緊張性気胸により心肺停止になった1例

獨協医科大学埼玉医療センター呼吸器外科
山口真裕美、井上裕道、有本斉仁、田村元彦、小林　哲、
松村輔二

【症例】70歳男性。食道癌手術の既往。心肺停止で救急搬送。両側緊張性気胸にて胸腔ドレナージを施行。左側気漏が持続し左肺嚢胞切除、胸骨裏面及び左縦隔胸膜を縫合して胸腔間の交通を閉鎖。【考察】食道癌術後は左右胸腔間交通が形成されていることがあり、気胸発症時は生命の危機に至る可能性がある。手術では肺漏閉鎖のみでなく胸腔間交通の閉鎖が重要である。本症例は周囲組織を縫合することで胸腔間交通を閉鎖した。

Ⅱ－6　肋骨骨折に伴う横隔膜損傷により遅発性血胸を来した1例

前橋赤十字病院
窪塚貴哉、大沢　郁、吉川良平、矢澤友弘、井貝　仁、
上吉原光宏

今回我々は、肋骨骨折による横隔膜損傷からの遅発性血胸の症例を経験したので報告する。症例は55歳女性。転倒し受傷、近医でfollow中、1ヶ月後に左背部痛が増強し当院受診。造影CTで左第9-11肋骨骨折、左多量血胸、骨折部のextravasationを認め緊急手術となった。手術では横隔膜に持続出血を伴う1cmの不全裂傷を認め修復。時間48分、出血1000ml。術後4日で軽快退院。下位肋骨骨折では、体動などで遅発性に横隔膜損傷、多量血胸を来すことがあり、経過観察には慎重を要する。

Ⅱ－7　肺癌術前に施行し腸管内に脱落迷入したCTマーキング針の一例

虎の門病院　呼吸器センター外科
辻本悠貴、河野　匡、藤森　賢、鈴木聡一郎、菊永晋一郎、
吉村竜一、河野　暁、油原信二

61歳男性。胃癌幽切RY再建の既往。12mm大の左上葉肺癌疑いに対しCTガイド下マーキング（フックワイヤー）を施行しCTで位置確認。翌日3-port左胸腔鏡下肺部分切除術施行。マーキング針が胸腔や肺野に存在せず、術中Xpで左上腹部に確認した。術中上部消化管内視鏡で同定できず、術直後の腹部CTで下行結腸内にマーキング針を認め、第3病日便中排泄を確認。術前マーキング針の移動経緯や合併症について文献的考察を交えて発表する。

9：16〜9：48　食道

座長　　**倉　科　憲太郎**（自治医科大学　消化器・一般外科学）

Ⅱ－8　食道癌治療後再燃に対して縦隔鏡併用非開胸食道切除術を施行した1例

1 自治医科大学　消化器一般外科
2 東京大学医学部附属病院　胃・食道外科
塚本　恵[1]、倉科憲太郎[1]、細谷好則[1]、愛甲　丞[2]、瀬戸泰之[2]、
松本志郎[1]、春田英律[1]、北山丈二[1]、佐田尚宏[1]

症例は69歳女性。併存症に肺高血圧症がある。2016年に食道癌（cT4aN0M0 StageIII）に対して化学放射線療法を施行し、完全寛解を得ていた。2018年つかえ感を契機に食道癌再燃と診断され、縦隔鏡併用非開胸食道切除術を施行した。左反回神経麻痺・縫合不全を来したが保存的治療で軽快した。術中偶発症対応のため仰臥位を選択し、縦隔鏡を併用し安全に切除し得た。

Ⅱ－9　胸腔鏡下食道切除術中に指摘された右上葉区域肺静脈（V2）破格の一例

自治医科大学さいたま医療センター　一般消化器外科
平野貴大、石岡大輔、齊藤正昭、清崎浩一、力山敏樹

症例は40歳代男性。cStageIIの胸部下部食道癌に対し術前化学療法後、腹臥位で胸腔鏡下食道切除術を施行した。#107、#109Rの郭清時に右主気管支背側を走行し、左房内に還流する異常血管を認めた。血管を温存し郭清操作を続行し、食道亜全摘術を施行した。術後CT画像を検討し、右上葉区域肺静脈（V2）が左房に還流する破格と診断した。V2破格の頻度は1.7%〜5.7%と報告され、術前のCT　angiographyが有用であるとの報告がある。術中操作で出血の危険性があり、V2破格を念頭に入れた術前評価、手術施行が必要と考えられた。

Ⅱ－10　腹臥位胸腔鏡下食道切除における左反回神経周囲郭清

国際医療福祉大学病院　消化器乳腺外科
大平寛典

腹臥位での胸腔鏡下食道癌手術における左反回神経周囲郭清を提示する。【手技】中下縦隔食道の剥離と右反回神経周囲郭清ののち、胸部上部食道を背側は原則胸管を確認温存しつつ手前に牽引しながら剥離。食道腹側と気管左縁の剥離を加えると左反回神経とリンパ節が膜1枚の様な状態食道側に付いてくる。この時点で食道を仮切離すると左反回神経に取り巻くリンパ節が良好な視野で確認される。左反回神経からの剥離をLCSでの短時間でのプレ凝固と剪刀でのcold cutを組み合わせて行う。

Ⅱ－11　自動縫合器を用いた食道胃管吻合の手技

国際医療福祉大学病院　消化器乳腺外科
大平寛典

自動縫合器を用いた食道胃管吻合手技を供覧する。【手技】胃管と頚部食道に余裕があれば機能的端端吻合、他は三角吻合とした。3cm幅の細径胃管を作成。機能的端端吻合の場合、食道と胃管の大彎側に小孔をあけ45mm長の自動縫合器を挿入しfire。挿入孔は同じく自動縫合器を1または2回用い閉鎖。三角吻合の場合、後壁側にstay　suture5針かけ縫合器で縫合。ついで前壁側に約6針stay　sutureを置き、縫合器2回用い閉鎖。【結果】機能的端端吻合40例、三角吻合31例。縫合不全は9例。CRT後3例とDM 3例であった。

9：48～10：52　肺：縦隔、血気胸、膿胸

座長　　**鈴　木　秀　海**（千葉大学大学院医学研究院　呼吸器病態外科学）

Ⅱ－12　急速増大し緊急手術を要した気管支原性嚢胞の１例

長野市民病院　呼吸器外科
境澤隆夫、砥石政幸、小沢恵介、西村秀紀

症例は21歳男性。幼少期から縦隔腫瘍を指摘されていた。数日前から発熱、胸痛あり当科紹介、造影CTで右中縦隔に6cm大の嚢胞性腫瘤を認め待機的手術の方針とした。しかし初診から３日後に胸痛増悪、腫瘍増大を認め緊急手術を行った。腫瘍は上大静脈と奇静脈へ強固に癒着していたため、同部分の内膜は焼灼し嚢胞壁の一部が遺残する結果となった。病理診断では嚢胞内が線毛上皮で被覆され気管支原性嚢胞と診断された。急速に増大した気管支原性嚢胞の１例を経験したので文献的考察を加えて報告する。

Ⅱ－13　持続する高Ca血症の精査で発見された異所性副甲状腺腫の一切除例

さいたま市立病院　呼吸器外科
篠田大悟、米谷文雄、堀之内宏久

70歳女性。４年前に両側尿管結石に対して他院で結石破砕術を施行された。１年前に高Ca血症（11.6mg/dl）、ALP高値、尿沈渣で多量のシュウ酸カルシウム結晶を認め、PTHの上昇から副甲状腺腫が疑われた。頸部には異常なく全身精査で前縦隔に12mm大の腫瘍を認め、MIBIシンチで高集積であった。異所性副甲状腺腫と診断し、胸腔鏡下前縦隔腫瘍摘出術を施行した。術後血清Ca値は7.6mg/dlと正常化し、術後４日目に退院となった。病理では副甲状腺腫であった。若干の文献的考察を加えて報告する。

Ⅱ－14　低γグロブリン血症を合併した胸腺腫（Good症候群）の１切除例

1 東邦大学医学部外科学講座呼吸器外科学分野
2 東邦大学医学部内科学講座呼吸器内科学分野
3 東邦大学医学部病院病理学講座
大塚　創[1]、東　陽子[1]、佐野　厚[1]、牧野　崇[1]、伊藤貴文[2]、
江嶋　梢[3]、澁谷和俊[3]、本間　栄[2]、伊豫田明[1]

症例は40代女性。発熱・咳嗽の精査のため施行した胸部CTで左前縦隔に腫瘤性病変を認め、低γグロブリン血症も認められたため当院紹介受診となった。Good症候群の診断で術前にγグロブリン補充療法を行い、前側方開胸下に胸腺胸腺腫切除術を施行した。周術期合併症を認めず第10病日軽快退院となり、術後５か月の現在再発無く経過している。

Ⅱ－15　胸痛で発見された胸腺嚢胞の一例

1 千葉大学大学院医学研究院　呼吸器病態外科学
2 千葉大学大学院医学研究院　診断病理学
越智敬大[1]、和田啓伸[1]、海寶大輔[1]、大橋康太[1]、椎名裕樹[1]、
佐田諭己[1]、豊田行英[1]、畑　　敦[1]、山本高義[1]、森本淳一[1]、
坂入祐一[1]、鈴木秀海[1]、中島崇裕[1]、松嶋　惇[2]、吉野一郎[1]

症例は48歳男性。突然の胸痛を自覚し、CTで前縦隔にダンベル状の腫瘤と右胸水を指摘された。PETでSUVmax3.71の集積を認め、CTガイド下生検を行うも確定診断に至らなかった。胸骨正中切開前縦隔腫瘍摘出術を施行し、病理診断は胸腺嚢胞であった。症候性の胸腺嚢胞の１例を経験したので文献考察を含めて報告する。

Ⅱ－16　異所性子宮内膜症による横隔膜小孔を通じ、腹腔内出血から右血胸となった一例

千葉大学大学院医学研究院　呼吸器病態外科学
山中崇寛、山本高義、越智敬大、内藤　潤、由佐城太郎、
海寶大輔、大橋康太、佐田諭巳、椎名裕樹、畑　　敦、
豊田行英、森本淳一、坂入祐一、和田啓伸、鈴木秀海、
中島崇裕、吉野一郎

46歳女性。右血胸の診断で当院に搬送され、緊急手術となった。横隔膜に内膜症性の小孔を数カ所認め、胸腔側へ噴出する持続性の出血を認めた。胸腔で止血後も、血圧が安定せず、腹腔内出血が疑われた。開腹すると、子宮筋腫より持続性出血を認め、筋腫核出術を施行後、血圧が安定した。

Ⅱ－17　横隔膜ヘルニアを伴う月経随伴性気胸の１例

1 葛飾医療センター　外科
2 東京慈恵会医科大学
荒川智嗣[1]、野田祐基[2]、松平秀樹[2]、山下　誠[1]、大塚　崇[2]

症例は43歳の女性、胸痛を主訴に右気胸と診断された。子宮内膜症でホルモン治療歴あり、右気胸を過去２回発症し発症時期は全て月経開始直後であった。胸部CT上ブラは無く横隔膜上に胸腔内へ突出する結節を認めた。月経随伴性気胸を疑い胸腔鏡下手術を行った。横隔膜にblue berry spotを散見し、術前CTで認めた横隔膜結節は1cm弱の横隔膜欠損部から突出した肝臓であった。横隔膜欠損部は縫合閉鎖し横隔膜切除検体に子宮内膜組織を認め月経随伴性気胸の診断を得た。

Ⅱ－18　ECMO 管理中に血気胸を発症し緊急的に手術を施行した 1 例

日本医科大学付属病院　呼吸器外科
松井琢真、松本充生、竹ケ原京志郎、井上達哉、臼田実男

28 歳、男性。急性骨髄性白血病治療後同種骨髄移植後の GVHD、閉塞性気管支炎にて肺移植待機中で、ECMO 導入目的で当院転院となった。入院時に左気胸を認め、胸腔ドレナージで軽快するも、ドレーン抜去後翌日の胸部 CT で左胸腔内に広範囲の血腫を認めたため、再度ドレナージを施行した。約 2000ml/日の血性胸水を認めたため、ECMO 下で緊急的に血腫除去術を施行した。ECMO 導入中の合併症として胸腔内出血をおこすことがあり、慎重に管理を行う必要がある。

Ⅱ－19　全身状態不良な比較的若年男性に発症した両側有瘻性膿胸の 1 例

筑波大学　呼吸器外科
岡村純子、小林尚寛、荒木健太郎、柳原隆宏、中岡浩二郎、
北沢伸祐、菊池慎二、後藤行延、佐藤幸夫

40 歳男性。倦怠感と呼吸困難で前医を受診し、糖尿病（HbA1c 14.5%）、両側膿胸、肝障害、慢性膵炎と診断された。前医で治療を開始したが、治療困難で当院へ転院となった。転院時は筋力低下で PS3、両側有瘻性膿胸の状態であった。転院後、胸腔ドレナージ、2 回の肺瘻閉鎖術、EWS、抗菌薬、インスリン、理学療法を行い、転院後約 1.5 ヶ月で軽快した。全身状態不良な比較的若年男性の両側有瘻性膿胸を経験したので報告する。

13：30〜14：18　肺：手術

座長　　佐　野　　厚（東邦大学医学部外科学講座　呼吸器外科学分野）

Ⅱ－20　肺動脈 A4+5 と A8、A9 が左主肺動脈から共通幹として分岐した 1 例

埼玉県立がんセンター　胸部外科
飯島慶仁、中島由貴、木下裕康、秋山博彦、平田知己

肺動脈分岐異常は肺切除術で時に遭遇するため、術前評価と手術時の注意が必要である。症例は 68 歳男性。直腸癌術後左肺 S3a に 12mm の肺転移が出現し切除の希望あり紹介。3DCT で左主肺動脈より A4+5 と A8、A9 が共通幹となって分岐していた。上区切除を予定したが、術中所見で A1+2c の根部に炎症性リンパ節浸潤を認め、さらに区域切除では腫瘍の中枢側の margin 確保が困難と診断し左肺上葉切除となった。稀な肺動脈分岐異常を経験したので文献とともに報告する。

Ⅱ－21　上大静脈合併切除・再建により完全切除し得た胸腺腫の一例

慶應義塾大学　外科学（呼吸器）
中込貴博、菱田智之、松田康平、鈴木幹人、大村征司、
田中浩登、濱田賢一、加勢田馨、政井恭兵、淺村尚生

56 歳男性。腫瘍マーカー高値にて受診。CT にて前縦隔に 2.5cm 大の結節と、同陰影に連続する上大静脈内の造影欠損を認めた。上大静脈浸潤を伴う胸腺上皮性腫瘍を疑い、手術を施行した。腫瘍は浸潤性に上大静脈内に発育しており、左腕頭静脈-右心耳ヘリング付き ePTFE 人工血管を用いバイパス造設後、腫瘍と上大静脈を合併切除、右腕頭静脈-上大静脈にも 2 本目のバイパスを造設した。術後 13 日に自宅退院された。

Ⅱ－22　Clamshell approach で摘出した縦隔原発脂肪肉腫の一例

国立がん研究センター中央病院
村岡祐二、四倉正也、内田真介、朝倉啓介、吉田幸弘、
中川加寿夫、渡辺俊一

50 歳、女性。増大傾向のある縦隔腫瘍を認め、当科紹介された。左肺門部から左右前縦隔を占拠する 20cm 大の腫瘍であり、術前 MRI では腫瘍の大部分が脂肪成分であったが、左肺門部周囲に隔壁構造を伴う充実な領域を認め、PET-CT では同部に SUVmax1.91 の集積を認めたことから脱分化成分を伴う脂肪肉腫が疑われた。手術は既往の両側乳癌の手術創に合わせて横切開を置く Clamshell incision とし、両側第 4 肋間で開胸し腫瘍を摘出した。

Ⅱ－23　高度気道狭窄を来した甲状腺癌に対して前胸部骨性胸郭合併切除術を施行した一例

獨協医科大学呼吸器外科
伊藤祥之、有賀健仁、梅田翔太、西平守道、井上　尚、
荒木　修、苅部陽子、前田寿美子、千田雅之

症例は 75 歳女性。呼吸困難を主訴に前医受診した。CT で甲状腺に連続し胸骨柄に浸潤を伴う径 72mm の腫瘤を認めた。右の腕頭動静脈、気管への浸潤も疑われた。気道確保後に CT ガイド下生検施行、甲状腺濾胞癌と診断し手術施行した。頸部襟状＋胸部正中切開下に、腫瘍を両鎖骨、第 1、2 肋軟骨、胸骨柄、右腕頭静脈などと一塊にして摘出した。最終診断は未分化甲状腺癌であった。ビデオで供覧する。

Ⅱ－24　根治的化学放射線療法後の右上葉肺癌に対し Salvage extended sleeve lobectomy（type A）を施行した 1 例

順天堂大学医学部附属順天堂医院　呼吸器外科
野村幸太郎、谷口　敬、中村　央、上野泰康、渡邊敬夫、
服部有俊、高持一矢、王　志明、鈴木健司

46 歳男性。右上葉肺腺癌（cT3N2M0 stageIIIB）に前医で根治的化学放射線療法（60Gy）を施行。PD に対し免疫療法を含む化学療法を 5th line 施行後当科紹介。Salvage 右肺上葉切除+S6 区域切除+気管支形成（Extended sleeve lobectomy type A）を施行。経過良好で 10 病日に退院。根治的化学放射線療法後 Salvage 手術で報告の少ない Extended sleeve 手術を経験したため報告する。

Ⅱ－25　巨大肺門部肺癌に対して SVC 形成、interatrial groove 剥離による心嚢内右肺全摘術を施行した 1 例

順天堂大学医学部附属順天堂医院
新見昂大、服部有俊、高持一矢、王　志明、鈴木健司

66 歳男性。胸部 CT で右肺門部に SVC と上幹肺動脈を覆う様に接する 90mm 超の腫瘤を認めた。切除不能な右肺扁平上皮癌 cT4N1M0stageIIIA の診断。前医で CRT を予定したが、セカンドオピニオン目的で当科紹介。右肺門部肺癌に対して SVC 形成、interatrial groove 剥離による心嚢内右肺全摘術を施行。最終病理は 110mm 大の扁平上皮癌、pT4N1M0　stageIIIA であり完全切除し得た。術後経過良好で 13 病日に退院となった。

15：10〜15：50　肺：周術期管理

座長　　**嶋　田　善　久**（東京医科大学病院　呼吸器外科・甲状腺外科）

Ⅱ－26　有茎心膜脂肪織による被覆が有用であった肺癌術後気管支断端瘻の１例

東京医科大学病院　呼吸器外科・甲状腺外科
山道　尭、牧野洋二郎、前田純一、嶋田善久、前原幸夫、
萩原　優、垣花昌俊、梶原直央、大平達夫、池田徳彦

63 歳男性。右下葉肺腺癌 cT2aN2M0 stageIIIA の診断で術前化学放射線療法後に胸腔鏡下右下葉切除術を施行。気管支断端は有茎心膜脂肪織で被覆。術後 14 日目、放射線肺臓炎を発症し、PSL を開始。28 日目に気管支断端瘻と診断。気管支鏡で断端の心膜脂肪織による被覆を確認した。ドレナージを行い断端瘻は閉鎖した。気管支断端の有茎心膜脂肪織被覆にて手術を回避できた可能性が示唆された。

Ⅱ－27　右上葉切除後早期に発症した新生ブレブによる気胸に対し手術施行した１例

獨協医科大学　呼吸器外科
有賀健仁、井上　尚、梅田翔太、伊藤祥之、西平守道、
荒木　修、苅部陽子、前田寿美子、千田雅之

症例は 76 歳男性、右上葉肺癌に対し右上葉切除術＋ND2a-2 郭清施行。POD4 ドレーン抜去。POD6 気胸発症し再ドレナージ。リーク遷延し POD14 再手術施行。郭清後縦隔胸膜欠損部に肺が癒着してブレブ形成し小孔認めていた。同部位を処置し手術終了。術後リークなく自宅退院。同様の症例は 8 例報告があり、上葉切除後に多かった。文献的考察を含めて報告する。

Ⅱ－28　胸腺癌術後に乳糜胸・縦隔炎・心外膜炎を発症した１例

土浦協同病院　呼吸器外科
弓削徳久、川端俊太郎、山岡賢俊、小貫琢哉、稲垣雅春

56 歳男性。検診での胸部レントゲンを契機に発見された前縦隔腫瘍に対し、胸骨正中切開にて胸腺腫瘍摘出・左腕頭静脈合併切除術を施行。術後 2 日目に乳糜胸を発症し、絶食・中心静脈栄養にて改善。術後 6 日目から発熱・炎症反応上昇を認め、CT 上縦隔炎を疑い、抗生剤加療を開始した。術後 10 日目、CT 再検にて多量の心嚢液貯留を認め、再開胸縦隔洗浄ドレナージ・心膜開窓ドレナージ術を施行。病理では繊維素性心外膜炎の診断。術後 31 日目に独歩退院。

Ⅱ－29　気管支壊死に対して自家肺移植を施行した１例

東京大学医学部附属病院　呼吸器外科
登　祐哉、佐藤雅昭、篠原義和、師田瑞樹、唐崎隆弘、
北野健太郎、長山和弘、安樂真樹、中島　淳

症例は 46 歳男性、縦隔胚細胞腫瘍に対し腫瘍摘出術後。右肺門部転移を認め放射線治療を施行したが、右気管支に狭窄と広範な壊死を認め、保存的に加療するも壊死が進行。低肺機能で右肺全摘は困難のため、右上中葉 S6 切除、右肺底区自家肺移植、大網充填を施行。術後気管支吻合不全・狭窄をきたしたが、抗生剤加療、ステント留置で対応し、術後 141 日目に退院。気管支壊死に対して自家肺移植が奏功した 1 例を経験したため報告する。

Ⅱ－30　気管閉塞回避のため術前 volume reduction を行った、気管癌管状切除術の１例

国立がん研究センター東病院
山本裕崇、三好智裕、仲宗根尚子、岡田諭志、坂井貴志、
多根健太、青景圭樹、坪井正博

症例は 29 歳男性。喘鳴、血痰を主訴に近医を受診し、CT で声門から 7cm の気管内に 2cm 大の腫瘍を指摘され紹介となった。内視鏡的に腫瘍の volume reduction を行い、1 週間後に気管管状切除（3cm）を施行した。術後病理は粘表皮癌（腫瘍径 1.5cm、断端陰性）であった。気管閉塞のリスクがある気管内腫瘍に対し、術前の volume reduction により安全に手術を施行しえた。

15：50〜16：46　肺：稀な疾患

座長　　**後　藤　行　延**（筑波大学　呼吸器外科）

Ⅱ－31　肋骨原発血管腫に対する胸腔鏡下腫瘍切除術

1 杏林大学　医学部・大学院　外科学教室（呼吸器・甲状腺外科）
2 杏林大学医学部付属病院　病院病理部
渋谷幸見[1]、須田一晴[1]、宮　敏路[1]、武井秀史[1]、藤原正親[2]、
柴原純二[2]、菅間　博[2]、近藤晴彦[1]

症例は 80 歳代男性。人間ドックで胸壁腫瘤影を指摘され当科を受診した。CT で右第 6 肋骨に辺遠整で軽度の造影効果を伴う 3.4x1.0 cm 大の腫瘤を認め、PET-CT でも同腫瘤に一致した集積が認められた。肋骨悪性腫瘍も否定できず、胸腔鏡下腫瘍摘出術を施行した。最終病理診断で肋骨に発生した血管腫と診断された。比較的まれな腫瘍に対して胸腔鏡下に手術を行ったので報告する。

Ⅱ－32　胸腔鏡併用下に切除を行った左第 1 胸肋骨関節部発生軟骨肉腫の 1 例

東京都立駒込病院　呼吸器外科
清水麗子、堀尾裕俊、志満敏行、原田匡彦

症例は 73 歳、男性。左胸痛の精査で左第 1 胸肋骨関節部腫瘤指摘、1 年の経過観察にて増大傾向あり、CT 生検にて軟骨肉腫 G2 相当と診断。右側臥位左胸腔鏡下に非治癒因子のないことを確認するとともに、第 1 肋骨の腫瘍外側を切離、ここから第 1 肋間筋の第 2 肋骨上縁での剥離を腹側に延長した。仰臥位とし Grunenward アプローチに準じて皮膚切開ならびに胸骨を離断した、切除胸壁と左腕頭静脈〜鎖骨下静脈を剥離、最後に鎖骨を切離して胸壁切除完了、欠損部は Marlex mesh にて再建した。

Ⅱ－33　診断に難渋した左悪性胸壁腫瘍の 1 例

1 日立総合病院　呼吸器外科
2 筑波大学　呼吸器外科
上田　翔[1]、関根康晴[1]、小林敬祐[1]、菊池慎二[2]、鈴木久史[2]、
後藤行延[2]、市村秀夫[1]、佐藤幸夫[2]

66 歳男性。左胸痛を主訴に長径 40mm 大の扁平な左胸壁腫瘤で当院受診。PET の SUVmax は 4.2 であった。術直前 CT で腫瘤の僅かな縮小と内部低吸収値化の指摘があり、手術を中止し急遽 CT ガイド下生検を施行。生検検体から病因は特定されず、線維化を伴う紡錘形細胞の増殖を認めた。更に 1 ヵ月後の CT で、腫瘤縮小は認めず、逆に肋骨破壊像や周囲壁側胸膜の肥厚像を認めた。診断的治療目的に手術を施行した。現在病理コンサルテーション中である。

Ⅱ－34　術前診断に苦慮した悪性孤立性線維性腫瘍の 1 切除例

1 埼玉医科大学国際医療センター　呼吸器外科
2 埼玉医科大学国際医療センター　病理診断科
柳原章寿[1]、坂口浩三[1]、二反田博之[1]、田口　亮[1]、石田博徳[1]、
金子公一[1]、藤野　節[2]、鎌田孝一[2]、清水禎彦[2]

64 歳男性、右背部違和感・検診胸部 Xp で異常陰影指摘され近医受診。右胸腔内腫瘍指摘され当院紹介。造影 CT で横隔膜・背側胸壁に接する 12cm の腫瘍を認め胸腔鏡併用右第 6 肋間開胸腫瘍及び肺部分切除術施行。腫瘍は肺実質に 10x4cm の範囲で連続。腫瘍から 2〜4cm 距離を取り切離し腫瘍摘出（687g）。病理は悪性孤立性線維性腫瘍の診断であった。

Ⅱ－35　悪性腫瘍との鑑別を要した両側多発硬化性肺胞上皮腫の 1 切除例

1 千葉県がんセンター　呼吸器外科
2 千葉県がんセンター　臨床病理部
3 国際医療福祉大学医学部　呼吸器外科学
西井　開[1]、松井由紀子[1]、田中教久[1]、岩田剛和[1]、川名秀忠[2]、
伊丹真紀子[2]、吉田成利[3]、飯笹俊彦[1]

68 歳女性。10 年前、甲状腺癌に対し手術を施行、1 年前には局所再発に対し喉頭全摘術を施行された。初回手術時の胸部 CT で右 S4、S10、左 S10 の合計 3 か所に結節を認め、内 2 か所は 10 年間で緩徐に増大し悪性が疑われた。気管支鏡下生検で確定診断に至らず、診断治療目的に二期的に両側肺部分切除術を施行した。結節は全て硬化性肺胞上皮腫の診断であった。

Ⅱ－36　術後 27 年目に肺転移をきたした乳癌晩期再発の 1 切除例

埼玉医科大学総合医療センター
井上慶明、杉山亜斗、青木耕平、羽藤　泰、福田祐樹、
儀賀理暁、中山光男

症例は 70 歳女性。既往として 27 年前、乳癌に対する定型的乳房切除の手術歴あり。透析導入時に撮影した CT で右中葉に 25mm の結節影を認め当院紹介となった。気管支鏡検査を行ったところ、細胞診で classV（adenocarcinoma 疑い）であったため、右中葉肺癌の診断で、胸腔鏡下右中葉切除術＋ND2a-1 を施行した。免疫染色を含む病理検査の結果、乳癌の転移と診断された。術後 20 年以上経過し、肺転移をきたした症例は稀であるため、文献的考察を加えて報告する。

Ⅱ－37　術前に肺癌が疑われたが炎症性変化であった症例

東海大学医学部付属病院
小野沢博登、橋本　諒、仁藤まどか、有賀直広、生駒陽一郎、
武市　悠、河野光智、増田良太、岩崎正之

症例は75歳男性。リンパ腫フォロー中のPET/CTにて右下葉にSUVmax3.3の集積を認め胸部CTにて右下葉に48mmのすりガラス陰影を認めた。気管支鏡検査にて異型細胞、過形成を疑うが上皮内癌も否定できず手術目的に当科受診となった。手術は底区域相当の部分切除とした。病理組織学的診断は非特異的炎症性線維化であった。気管支鏡検査とPET/CTの結果より原発性肺癌を疑ったが炎症性変化であった症例を経験したので報告する。

第Ⅲ会場：コメット

8：20〜9：08　心臓：学生、研修医発表（審査員：下川智樹）

座長　　田　中　正　史（日本大学医学部　外科学系心臓血管外科学分野）

Ⅲ－1　TEVAR 後の RTAD の 1 例

水戸済生会総合病院
佐藤良滉、鈴木脩平、三富樹郷、倉持雅己、篠永真弓、倉岡節夫

症例は 49 歳男性。2016 年 7 月に急性大動脈解離 Stanford B 型を発症し、腸管虚血を認めたため右総腸骨動脈-上腸間膜動脈分枝に大伏在静脈を用いバイパス術を施行した。外来フォロー中に徐々に偽腔の拡大をきたし、2018 年 5 月に TEVAR を施行した。POD 1 に背部痛あり、CT で上行大動脈に解離を認め、RTAD の診断で POD2 に上行・弓部大動脈置換術を施行した。術後経過に問題なく退院した。本症例での RTAD のリスクについて、若干の文献的考察を加えて発表する。

Ⅲ－2　気管切開後の弓部大動脈瘤に対して拡大左開胸による弓部置換術を施行した一例

山梨県立中央病院　心臓血管外科
岡　泰州、中島雅人、服部将士、佐藤大樹

症例は 63 歳男性。来院 2 か月前に前医にてくも膜下出血に対し前交通動脈へ clipping が行われ、高次脳機能障害と右片麻痺が残存し、気管切開が施行されていた。その後 CT で 65mm 大の嚢状の弓部大動脈瘤を認め、気管切開口と胸骨切痕の距離が近く胸骨正中切開では術後縦隔炎のリスクも考えられ、左第 3 肋間より前側方開胸にて弓部置換術を行った。術中・術後問題なく経過し第 19 病日に転院した。気管切開後の胸部手術アプローチ方法について、文献的考察を交えて報告する。

Ⅲ－3　GH/PRL 産生下垂体腫瘍合併高度大動脈弁上狭窄の一手術例

東京大学医学部付属病院　心臓外科
澤野友耀、小野　稔、縄田　寛、嶋田正吾、安藤政彦、
小前兵衛、井上尭文

症例は 47 歳女性。幼少期より心雑音を指摘されるも介入なく過ごし、26 歳、27 歳時の出産の際の心エコーでも問題なかった。46 歳時に血尿を主訴に受診した近医にて、先端巨大症に特徴的な顔貌・身体所見から精査され、トルコ鞍に 37mm 大の GH/PRL 産生腫瘍を指摘、さらに最大圧較差 113mmHg の大動脈弁上狭窄と四尖大動脈弁が認められた。大動脈弁上構造物切除と左室流出路心筋切除、大動脈弁置換術を施行し現在は内分泌内科でホルモン治療中である。

Ⅲ－4　放射線晩期障害を疑う収縮性心膜炎に対して Waffle procedure が奏功した 1 手術例

聖路加国際病院　心臓血管外科
柳野佑輔、阿部恒平、吉野邦彦、山崎　学、三隅寛恭

症例は肺小細胞癌に対して放射線治療の既往のある 68 歳男性。呼吸困難の精査目的で心エコーを施行し心膜肥厚と中隔奇異性運動、心臓カテーテル検査で dip-and-plateau 波形を認め、収縮性心膜炎による右心不全と診断。薬剤等の内科的治療での改善が難しく手術施行。壁側心膜切除及び、臓側心膜に Waffle procedure を施行し劇的な拡張障害改善による心拍出量増加を得た症例を経験したので報告する。

Ⅲ－5　心筋梗塞後乳頭筋断裂を発症したエホバの証人信者に僧帽弁形成術を行った一例

聖隷浜松病院　心臓血管外科
増田　拓、小出昌秋、國井佳文、立石　実、五十嵐仁、
奥木聡志、櫻井陽介、曹　宇晨

70 歳男性。急性心筋梗塞で右冠動脈に PCI を行ったが乳頭筋断裂を併発し高度心不全となった。緊急手術を検討したが本人、家族がエホバの証人信者で輸血を拒否し内科的治療を行った。IABP 下に薬物治療を行い、1 ヶ月経過した時点で強心薬離脱困難で僧帽弁形成術を施行。後乳頭筋が断裂しており A3 の逸脱を認めたが、梗塞巣は陳旧化し強度が保たれており乳頭筋に人工腱索を縫着した。無輸血で経過、心不全は改善し退院となった。

学生発表

Ⅲ－6　Antero-lateral partial sternotomy 変法 Antero-lateral full sternotomy

自治医科大学附属さいたま医療センター　心臓血管外科
芳野真子、堀大治郎、草処　翔、由利康一、木村直行、
松本春信、山口敦司

遠位弓部-下行大動脈瘤へのアプローチは様々な方法が報告され、ALPS の有用性が知られている。当科でも ALPS による手術を行ってきたが、最近では同皮膚切開から胸骨は full sternotomy を行う Antero-lateral full sternotomy（ALFS）で行っている。ALFS は ALPS に比べ上行-弓部分枝の視野が良好となり、上行から下行にかけ広範囲の置換が可能である。上行-弓部-下行置換 1 例含む 5 例の報告と手術動画を含めて ALFS を報告する。

9：08〜9：56　心臓：心膜、心筋疾患、その他

座長　　**大　場　正　直**（川口市立医療センター　心臓外科）

Ⅲ－7　収縮性心膜炎術後 Chronic Expanding Hematoma に対して切除術施行した一例

千葉大学医学部附属病院　心臓血管外科
伊藤駿太郎、若林　豊、上田秀樹、黄野皓木、松浦　馨、
榎本吉倫、渡辺倫子、乾　友彦、焼田康紀、松宮護郎

患者は 17 歳時に収縮性心膜炎に対して心膜切除術施行歴のある 65 歳、男性。下肢静脈瘤術前精査 CT で 50mm 大の心膜腫瘤を認めた。CAG で冠動脈との交通は認めなかった。術中所見では前回手術で残存した心膜壁が肥厚、一部石灰化し周囲組織と強い癒着を認め腫瘤内腔に血栓を大量に認めた。開心術後に発症した Chronic expanding hematoma（CEH）について報告する。

Ⅲ－8　収縮性心膜炎に対し心膜剥離術及びワッフル手技を施行した一例

東海大学医学部外科学系　心臓血管外科学
内記卓斗、岡田公章、志村信一郎、小田桐重人、尾澤慶輔、
岸波吾郎、長　泰則

54 才男性、3 年前に急性大動脈解離 Stanford A 型に対し全弓部置換、冠動脈バイパス術施行後。昨年より心不全徴候が出現。収縮性心膜炎と診断された。心臓は後下壁で特に強く癒着していた。剥離を進めたところ後下壁心外膜の肥厚を認めたため、同部位にワッフル手技を追加した。拡張障害改善に伴い心不全徴候は消失し、経過良好にて独歩退院された。当院で収縮性心膜炎に対し手術を行なった計 4 例について考察を加えて報告する。

Ⅲ－9　重症心不全に対して IMPELLA を用いた 2 症例

東京都健康長寿医療センター　心臓外科
村田知洋、河田光弘、眞野暁子、西村　隆、許　俊鋭

当院で IMPELLA を用いた 2 症例に関しここに報告する。【症例 1】61 歳男性。拡張型心筋症にてカテコラミン依存状態となり当院に転院搬送。右鎖骨下動脈より IMPELLA5.0 を装着し、以後全身精査、リハビリテーションを行った。【症例 2】31 歳女性。劇症型心筋炎にて IABP、VA-ECMO の補助下転院し、総大腿動脈より IMPELLA5.0 を装着（VA-ECMO+IMPELLA）。心機能改善し POD6 に IMPELLA、POD9 に VA-ECMO を離脱した。

Ⅲ－10　拡張型心筋症に合併した左室内可動性血栓に対して緊急手術を施行した 1 例

日本大学医学部　心臓血管外科
大貫佳樹、宇野澤聡、田岡　誠、大幸俊司、林　佑樹、
鈴木馨斗、田中正史

38 歳男性。2 か月前より労作時呼吸苦が出現し近医受診。拡張型心筋症による急性心不全、僧帽弁閉鎖不全症、左室内壁在血栓の診断で当科緊急入院となった。抗凝固療法を行ったが、10 日後の心エコーにて左室内の血栓が可動性となったため、緊急左室内血栓除去術と同時に左室形成術（後壁）、僧帽弁形成術（乳頭筋近接術、Rigid saddle ring 32mm）を施行した。術後経過良好で POD22 に独歩退院した。

Ⅲ－11　冠動脈バイパス術・左室仮性瘤切除術・左室形成術後 10 年目に発生した感染性心内膜炎による左室仮性瘤の一例

横須賀市立うわまち病院
中村宜由、進士弥央、秋吉　慧、中田弘子、安達晃一

76 歳女性。2008 年 3 月に他院で冠動脈バイパス術・左室仮性瘤切除術＋左室形成術を施行。2018 年 4 月に発熱、胸水貯留を認め入院。血液培養から連鎖球菌、喀痰から MRSA が同定され、抗菌薬を開始。心尖部に仮性瘤と可動性疣贅を認め、感染性心内膜炎による左室仮性瘤と診断。仮性瘤が拡大し、胸水増加による呼吸不全悪化の為、入院第 53 病日に再左室形成術を施行した。

Ⅲ－12　大動脈に粥腫を認める開心術において脳梗塞予防目的に ICP 法を用いた一例

横浜市立大学附属　市民総合医療センター　心臓血管センター
菊西啓雄、朱　美和、串田好宏、藪　直人、根本寛子、
松木佑介、長　知樹、南　智行、輕部義久、内田敬二、益田宗孝

78 歳男性。僧帽弁閉鎖不全症、冠動脈狭窄に対して僧帽弁形成術、冠動脈バイパス術を施行。CT で弓部に粥腫を認め、脳梗塞予防に ICP（Isolated cerebral perfusion）法を用いた。
両側腋窩動脈から送血し体外循環開始。同時に左総頸動脈基部を遮断。末梢に挿入したカニューレから送血し手術を施行。術後合併症なく退院。
大動脈に粥腫を認め遮断や送血により粥腫を飛散させる可能性が高い症例には ICP 法は有用である。

9：56～10：44　心臓：不整脈、その他

座長　　**配　島　功　成**（国立病院機構埼玉病院　心臓血管外科）

Ⅲ－13　LV summit VT に対して hybrid VT 手術を施行した1例

日本医科大学　心臓血管外科
井塚正一郎、上田仁美、高橋賢一朗、森嶋素子、廣本敦之、
鈴木憲治、栗田二郎、佐々木孝、坂本俊一郎、宮城泰雄、
石井庸介、師田哲郎、新田　隆

症例は48歳男性。持続性 VT に対する2度の経皮的カテーテルアブレーション（RFCA）が無効に終わり、RFCA では焼灼困難である LAD 基部前壁の心筋内に VT 起源の存在が示唆された。今回我々は循環器内科による術前および術中の心表面 mapping を併用した hybrid　VT 手術、さらには LMT の無症候性狭窄に対して CABG を施行した。VT の再発はなく良好な術後経過が得られたため報告する。

Ⅲ－14　心房細動に対するアブレーション後肺静脈閉塞に対し sutureless 法にて肺静脈形成術を行った一例

群馬県立心臓血管センター
加我とおる、江連雅彦、長谷川豊、山田靖之、星野丈二、
岡田修一、森下寛之、金澤祐太

肺静脈アブレーション後、重大な合併症として肺静脈狭窄が報告されている。症例は43歳女性、発作性心房細動に対し、5年前から他院で2度カテーテルアブレーションを施行。1年前から喀血、労作時息切れを自覚。CT で左上下肺静脈閉塞、換気血流シンチグラフィーでは左肺静脈の血流はなかった。sutureless 法による肺静脈形成術を施行。術後 CT では肺静脈の血流、症状も改善し、退院した。

Ⅲ－15　胸腔鏡補助下で CRT-D 心外膜リード留置を行った一例

群馬大学医学部附属病院　循環器外科
吉住　朋、立石　渉、阿部知伸

解剖学的な理由から経静脈的に CRT-D 用の左室リードを留置出来なかった症例に対して、胸腔鏡補助下で心外膜リードを留置したので報告する。症例は76歳男性。手術は左上腕挙上の右半側臥位とし、分離片肺換気及び二酸化炭素送気で左肺を虚脱させ、ポートは3か所とした（前腋下線上の第6肋間、中腋下線上の第7及び9肋間）。Screw-in の心外膜ペースメーカーリードを左室側壁に留置した。患者は手術室で抜管し経過は順調である。

Ⅲ－16　胸膜石灰化、胸腔内癒着症例に対して左小開胸下左心耳閉鎖術を施行した1例

筑波記念病院　心臓血管外科
清水隆玄、西　智史、吉本明浩、森住　誠、末松義弘

67歳男性。慢性心房細動に対し抗凝固薬内服中。3月中旬、悪性リンパ腫疑いにてリンパ節生検施行。その際、抗凝固薬の一時休薬で心原性脳梗塞発症。TEE で左心耳のもやもやエコー著明で sludge もあり。脳梗塞再発リスク軽減のため左心耳切除を希望された。CT で左の著明な胸膜肥厚石灰化を認め、AtriClip による左小開胸下左心耳閉鎖術施行。本術式は低侵襲かつ左胸腔の高度癒着にも対応可能であり、外科的左心耳マネージメントの選択肢になりうると考えられた。

Ⅲ－17　胸部刺創による左室全層心筋損傷に対して心筋修復術を施行し、救命しえた一例

済生会横浜市東部病院　心臓血管外科
浅原祐太、森　光晴、三木隆久、林　祥子、三角隆彦

症例は49歳男性。胸部刺創、PEA となり緊急搬送。救急外来で Cram-shell　incision で開胸し可及的に止血施行。待機中に心タンポナーデ、PEA となり、ROSC 後に用手圧迫にて手術室に搬送した。右 FA 送血、RA 脱血で人工心肺を確立し、上行大動脈遮断で心停止させた。LAD に平行に 1.5cm の心筋損傷が認められ、縫合閉鎖した。術翌日抜管、13POD に自宅退院した。本症例に関して、若干の文献的考察を加え、報告する。

Ⅲ－18　開心術の術前検査でメトトレキサート関連リンパ腫と診断された1症例

埼玉医科大学国際医療センター　心臓血管外科
金行大介、井口篤志、朝倉利久、吉武明弘、徳永千穂、
栃井将人、林　　潤、高澤晃利、泉田博彬、中嶋博之

症例は64歳女性。関節リウマチでメトトレキサート（MTX）を内服していた。大動脈弁閉鎖不全症、AAE の術前検査中に右房と肝臓の腫瘍、心嚢液貯留に気付き、SPECT、MRI 等で精査した。心嚢液の細胞診などから腫瘍は MTX 関連リンパ腫と診断され、予後良好と考えられた。術後状態が安定してから化学療法を行なう方針として Bentall 手術を施行し、一旦退院した。

10：44〜11：32　心臓：血管内治療

座長　　**堀　　大治郎**（自治医科大学附属さいたま医療センター　心臓血管外科）

Ⅲ－19　下行大動脈置換術35年後に発症した吻合部動脈瘤破裂、および人工血管破綻の1例

自治医科大学　心臓血管外科
高澤一平、齊藤　力、相澤　啓、川人宏次

症例は53歳男性。35年前に外傷性大動脈損傷で下行置換術を施行した。喀血で発症し、CTで人工血管末梢側吻合部動脈瘤の肺内穿破を認めたため緊急TEVARを施行した。術中造影/IVASで末梢側吻合部動脈瘤破裂に加え、人工血管自体の破綻を認め、これらによる肺内穿破と診断した。TEVAR（Z3〜T8）後に抗生剤治療を行い軽快退院した。

Ⅲ－20　特発性血小板減少性紫斑病（ITP）を伴った弓部大動脈瘤に対して2-debranching TEVARを施行した1例

山梨大学医学部附属病院　心臓血管・呼吸器・小児　外科
榊原賢士、中島博之、白岩　聡、本田義博、葛　仁猛、
加賀重亜喜、鈴木章司

症例は、77才、男性。ITPのため脾臓摘出の既往がある。今回、大動脈弓部遠位部に最大短径63mmの動脈瘤を認め、手術適応となった。ITPのため開胸、人工心肺下手術では出血のリスクが高くなると判断しTEVARの方針とした。手術は、右腋窩動脈-左総頚動脈・左腋窩動脈バイパス術、TEVAR（cTAG）を施行した。経過は良好で、術後11日経過良好で独歩退院となった。

Ⅲ－21　A型解離術後残存解離へのTEVAR後の瘤径拡大に対して、腹部リエントリー閉鎖を行い瘤径縮小を得た1例

千葉西総合病院
増田貴彦、堀　隆樹、中村喜次、伊藤雄二郎、黒田美穂、
西嶋修平、奥薗康仁、平埜貴久

83歳女性。A型急性大動脈解離に対して上行置換施行7年後に、下行大動脈の残存解離拡大に対して、エントリー閉鎖目的にTEVARを施行。その2年後のCTで下行大動脈が65mmに拡大し、腹部のリエントリー閉鎖を行った。左内腸骨動脈を塞栓し、Endurantの脚を腹部大動脈および左総腸骨から外腸骨動脈まで留置した。リエントリー閉鎖から2年6か月経過し、下行大動脈45mmと良好な瘤径縮小が得られたので報告する。

Ⅲ－22　繰り返す脳梗塞の原因と考えられた腕頭動脈プラークに対しステントグラフトでプラークシールを行った1例

1 水戸医療センター　心臓血管外科
2 水戸医療センター
相馬裕介[1]、佐藤真剛[1]、山崎友郷[2]、佐久間啓[1]

81歳、男性。過去に7回の脳梗塞あり。左半身麻痺、右共同偏視で当院へ救急搬送となり、MRIで右大脳領域に散在性の脳梗塞を認めた。腕頭動脈の高度プラークが繰り返す脳梗塞の原因と判断され当科紹介。年齢・脳梗塞後遺症等を考慮し、ステントグラフトによるプラークシールの方針とした。手術は右総頚動脈アプローチで腕頭動脈にステントグラフトを留置し、経過良好にて術後14日目に施設へ転院となった。

Ⅲ－23　解離性遠位弓部大動脈瘤に対するTEVAR（開窓型）後のopen convertの1治験例

聖マリアンナ医科大学病院　心臓血管外科
千葉　清、北　翔太、鈴木寛俊、桜井祐加、永田徳一郎、
小野裕國、大野　真、近田正英、西巻　博、宮入　剛

症例は69歳男性。59歳時に解離性遠位弓部大動脈瘤に対して開窓型ステントグラフト治療後。2年前より、タイプ3bエンドリークによる瘤径拡大が出現、手術加療目的で当院紹介。プロトタイプのNajutaがZone0まで留置され、開窓部と別に遠位弓部の人工血管に3箇所の穴が空いていた。オープンステントグラフトを用いた上行弓部置換術を施行。手術手技と文献的考察を踏まえて報告する。

Ⅲ－24　2-Debranching　TEVAR術後のtypeIaエンドリーク（EL）による弓部大動脈瘤拡大に対し、部分弓部置換術を施行した1例

佐久市民医療センター心臓血管外科
村山史朗、豊田泰幸、濵　元拓、新津宏和、横山毅人

症例は84歳男性。最大径56mmの遠位弓部大動脈瘤に対し、83歳時に2-debranching　TEVAR施行。術後ELは認めず、順調に退院。約1年後の造影CTでステントグラフト小彎側typeIaELと瘤拡大を認めた。当初血管内追加治療を検討したが、正中開胸で腕頭動脈再建を伴う部分弓部置換術を施行した。術後、ELは消失し、経過良好であった。高齢・ハイリスク症例において追加治療の選択に苦慮することが多いが、本症例は開胸手術が奏功した一例であったため、若干の文献的考察を加えて報告する。

13：30～14：34　心臓：大血管

座長　　中　村　　賢（埼玉県立循環器・呼吸器病センター　心臓外科）

Ⅲ－25　大動脈弁置換術後8年で形成された上行大動脈仮性動脈瘤の1例

1 海老名総合病院　心臓血管外科
2 北里大学病院　心臓血管外科
松永慶廉[1]、中島光貴[1]、小原邦義[1]、贄　正基[1]、宮地　鑑[2]

64歳女性。他院でARに対しAVR施行。術後4年でParavalvular leakに対し再手術施行。この際、上行大動脈修復のためパッチ形成施行。今回血痰を主訴に精査し、上大静脈と上行大動脈間に50×75mmの仮性動脈瘤を認め再々手術となった。術中所見ではパッチ縫合部の一部大動脈壁が脆弱化しており外れていた。同部位をフェルト補強し修復した。術後36日目に退院した。

Ⅲ－26　脳梗塞塞栓源と思われる上行大動脈内血栓の一例

埼玉医科大学総合医療センター　心臓血管外科
乾　明敏、松岡貴裕、山火秀明、今中和人

症例は42歳女性。右麻痺と失語のため当院受診。左内頚動脈閉塞による脳梗塞の診断で神経内科入院。造影CTで上行大動脈内に有茎性の血栓を認め、塞栓源と考えられたため準緊急で手術施行。循環停止下に上行大動脈を切開すると、20mm長の一部器質化した血栓を認めた。血管内膜面に異常はなかったため血栓摘出のみで、人工血管置換は行わず上行大動脈を閉鎖した。術後経過は良好で、新規脳合併症は認めなかった。大動脈内血栓は比較的稀であり、文献報告を交えて考察する。

Ⅲ－27　急性肺血栓塞栓症および左房・左室内血栓に対し緊急血栓除去術を施行し救命し得た超高度肥満の一例

東京医科大学　心臓血管外科
松本龍門、高橋　聡、鈴木　隼、丸野恵大、藤吉俊毅、
岩堀晃也、河合幸史、岩橋　徹、神谷健太郎、小泉信達、
福田尚司、西部俊哉、荻野　均

55歳男性。呼吸苦で前医受診。CTと心エコーで両側肺動脈および両心房内（卵円孔に嵌頓）の血栓、左下肢深部静脈血栓症が判明。体重180kg（BMI：60.8）であり緊急手術が躊躇されたが、搬送後の心エコーで血栓が左室まで伸展しており緊急血栓除去術施行。卵円孔に嵌頓する血栓を除去。両側肺動脈からも亜急性血栓を可及的に摘除した。

Ⅲ－28　感染性胸腹部大動脈瘤に対して、リファンピシン浸漬人工血管と大腿筋膜を使用した胸腹部大動脈置換術を行った1例

三井記念病院　心臓血管外科
東野旭紘、竹谷　剛、内山大輔、三浦純男、福田幸人、大野貴之

関節リウマチの既往があり、プレドニン10mg/day服用中の62歳男性。S状結腸穿孔、腹腔内膿瘍に対して保存的加療施行後3ヶ月で発熱と腰痛を契機に感染性胸腹部大動脈瘤と右肺膿瘍を指摘された。抗菌薬不応で68mmまで急速増大し胸腹部大動脈置換術を行った。人工血管はリファンピシンに浸漬し、吻合の補強材として大腿筋膜を使用、周囲に大網を充填した。治療法について若干の文献的考察とともに検討する。

Ⅲ－29　急性A型大動脈解離術後に、広範囲脳梗塞に対して減圧開頭術で救命し得た一例

千葉県救急医療センター　心臓血管外科
柴田裕輔、藤田久徳、山口聖一、武内重康

患者は49歳女性。急性A型大動脈解離の診断で他院より転院搬送となり、搬送中に左上下肢麻痺・構音障害を認めた。緊急で上行大動脈置換術を施行。術後1日目に瞳孔不同を生じ、CTで右半球の広範囲脳梗塞の診断で、緊急で減圧開頭術施行。以後、左上下肢麻痺は残存したものの、術後47日目にリハビリ転院。急性A型大動脈解離術後に、広範囲脳梗塞に対して減圧開頭術で救命し得た一例を経験したので、報告する。

Ⅲ－30　巨大石灰化病変を伴う限局性収縮性心膜炎を合併した慢性A型解離性大動脈瘤の一例

筑波大学附属病院　心臓血管外科
園部藍子、大坂基男、加藤秀之、山本隆平、石井知子、
中嶋智美、野間美緒、五味聖吾、上西祐一朗、松原宗明、
坂本裕昭、平松祐司

75才女性。血栓閉塞型急性A型大動脈解離に対し保存的加療、1年後CTで上行大動脈の偽腔開存と瘤化、前縦隔から横隔膜面まで右心系を圧排する巨大な石灰化腫瘤を認めた。顔面・下腿浮腫、動悸を呈し、限局性収縮性心膜炎と診断した。手術は心膜切除と上行全弓部大動脈置換術を施行した。心膜切除には超音波手術器械を使用した。術後合併症なく退院した。

Ⅲ－31　左鎖骨下動脈瘤切除術において再建に工夫を要した一例

順天堂大学医学部附属浦安病院　心臓血管外科
佐藤友一郎、稲葉博隆、針谷明房、中村　博

74 歳男性。洞不全症候群、低左心機能、下肢閉塞性動脈硬化症の既往あり。うっ血性心不全で入院中に施行した胸部レントゲンで上縦隔拡大を認め CT 施行したところ最大短径 50mm の左鎖骨下動脈嚢状瘤を認めた。腋窩動脈―腋窩動脈バイパス術と左側開胸アプローチで左鎖骨下動脈瘤切除術を施行、経過良好で第 15 病日に退院となった。文献的考察を加え報告する。

Ⅲ－32　右冠動脈が大動脈壁内走行し心筋梗塞を合併した急性大動脈解離の 1 症例

埼玉医科大学国際医療センター　心臓血管外科
高澤晃利、井口篤志、朝倉利久、吉武明弘、栃井将人、
林　　潤、中嶋博之

症例は 83 歳女性。急性心筋梗塞の診断で当院に搬送され、CT スキャンで急性大動脈解離と診断されたため、緊急手術を施行した。術中所見で右冠動脈は高位起始で大動脈壁内走行しており、この部分が大動脈解離によって圧迫され高度狭窄を来していた。手術は近位弓部置換術および右冠動脈へのバイパス術を施行した。冠動脈が大動脈壁内走行している症例の大動脈解離は極めて稀であり、診断に関する考察を加えて報告する。

14：34〜15：22　心臓：先天性①

座長　　**宮　原　義　典**（昭和大学病院　小児循環器・成人先天性心疾患センター）

Ⅲ－33　日齢0に緊急Lecompte手術により救命できた肺動脈弁欠損症候群の1例

自治医科大学　心臓血管外科学
鵜垣伸也、吉積　功、河田政明

胎内診断にて肺動脈弁欠損症候群、両大血管右室起始症指摘されていた。39週3.2kgで出生。出生後すぐの換気不全による挿管管理から肺破裂、緊張性気胸となった。日齢0に緊急心内修復術、両側肺動脈縫縮術、Lecompte手術施行。また主肺動脈前壁内翻させ肺動脈1弁形成した。術後17日目に抜管した。術後の心エコーで肺動脈弁逆流は軽度。CTでは左気管支軽度狭窄あるが、術後2ヶ月目の現在、呼吸障害なく近日中に退院予定である。

Ⅲ－34　肺出血のため二期的治療を行った右肺動脈上行大動脈起始症の乳児例

長野県立こども病院　心臓血管外科
殿村　玲、岡村　達、米山文弥、瀧口洋司

症例は2M、4.6kg、男児。哺乳不良と咳嗽のため近医受診、心拡大と呼吸不全を認め当院に緊急搬送。気管内挿管後、肺出血を認め、心臓超音波検査で右肺動脈上行大動脈起始症（AORPA）と診断。高肺血流による肺出血及び胸部レントゲン上心拡大と肺炎像を認めた。手術は右肺動脈絞扼術を先行させ、14日後に右肺動脈修復術を施行。術後、肺高血圧症は軽度残存したがPOD8に抜管、POD21に退院。肺出血を合併したAORPAの患児に短期に二期的治療を行い、良好な結果を得たので報告する。

Ⅲ－35　左室心筋緻密化障害を伴う大動脈縮窄症に対して下肢送血を用いて修復術を施行した1例

新潟大学大学院医歯学総合研究科　呼吸循環外科学分野
榎本貴士、白石修一、杉本　愛、高橋　昌、土田正則

症例は8ヶ月女児。在胎39週0日、2479gで出生。1ヶ月健診では異常を指摘されなかったが、生後3ヶ月より心不全症状が出現。左室緻密化障害、大動脈縮窄症、動脈管開存と診断され、まず心不全に対して内科的治療を行った。心不全症状改善後、大動脈縮窄部に対しPTAを施行するも、狭窄解除不十分であったため、下肢送血を用いた大動脈縮窄修復術を施行した。術後心機能は改善し、合併症なく術後22日目に退院した。

Ⅲ－36　左冠動脈肺動脈起始症を合併したFallot四徴症の1例

聖隷浜松病院　心臓血管外科
五十嵐仁、小出昌秋、國井佳文、立石　実、奥木聡志、
櫻井陽介、曹　宇晨

胎児診断でFallot四徴症と診断された女児。Lipo-PGE1投与下での待機中に、生後1カ月時の心エコー・血液検査で心筋虚血所見を認めたが、原因は特定できなかった。心機能が改善したのち、生後2カ月で左BT　shuntを施行した。根治術前の造影CTにて左冠動脈肺動脈起始を認め、心カテにて確定診断となった。1歳（7.7kg）で左冠動脈移植・肺動脈形成術を施行した。体重増加ののちにRastelli手術を予定している。文献的考察を加えて報告する。

Ⅲ－37　先天性完全房室ブロックを合併した機能的単心室における手術ストラテジーについて

順天堂大学医学部附属順天堂医院　心臓血管外科
中西啓介、川崎志保理、天野　篤

症例は5か月男児、診断は無脾症候群、I. D. D.、単心房、unbalanced AVSD、hypoplastic　LV、肺動脈弁・弁上狭窄、先天性完全房室ブロックに対するVVIペースメーカー留置後。手術はグレン手術、肺動脈結紮、DDDペースメーカーup　gradeを施行した。術後は血行動態が不安定でありICU退室まで134日を要した。先天性完全房室ブロックを合併したグレン手術は稀であり、その妥当性について文献的考察を加えて報告すると同時に意見を頂戴したい。

Ⅲ－38　食道閉鎖を合併した胎児期発症の重症Ebstein病に対する乳児期cone手術（da Silba）の1例

自治医科大学とちぎ子ども医療センター　小児・先天性心臓血管外科
河田政明、吉積　功、鵜垣伸也

胎児エコー診断された重症Ebstein病（機能的肺動脈弁閉鎖あり）+食道閉鎖（Gross　C型）の1例（生下時体重3027g）に対し新生児期吸入NO+lipo-PGE1で初期循環呼吸管理を行い、二期的食道閉鎖修復術後（生後8か月、体重5.1kg）にcone手術を行った。三尖弁逆流の残存は中等度以下にとどまり、術後の循環動態の改善は良好であったが、気管食道瘻修復後の胃食道逆流・呼吸状態の影響を受けて肺動脈圧の変動が見られた。

15：22〜16：10　心臓：先天性②

座長　　**野　村　耕　司**（埼玉県立小児医療センター　心臓血管外科）

Ⅲ－39　無脾症候群、総肺静脈還流異常症、低出生体重児の2例

北里大学病院　心臓血管外科
豊田真寿、福西琢真、宮本隆司、北村　律、鳥井晋三、
美島利昭、小林健介、大久保博世、藤岡俊一郎、堀越理仁、
松井謙太、中村優飛、宮地　鑑

在胎31週4日、出生体重1532g。無脾症、総肺静脈還流異常症の診断で、日齢32体重1.6kgでTAPVC repair、RV-PA conduit施行。術後、肺血流調整を行うも術後39日目に敗血症で死亡。在胎38週6日、出生体重2278g。出生後より挿管呼吸管理し、日齢6体重1.9kgでTAPVC repair、PA banding施行。術後管理に難渋したが、術後56日目に合併症なく退院。上記2症例を比較して検討する。

Ⅲ－40　緊急僧帽弁形成術を要した乳児僧帽弁後尖穿孔の一例

昭和大学病院　小児循環器・成人先天性心疾患センター
宮原義典、樽井　俊、長岡孝太、山口英貴、伊吹圭二郎、
藤井隆成、簇　義仁、石野幸三、富田　英

周産期に異常を指摘されず、体重増加良好であった8ヶ月、男児。数日間続く咳嗽・喘鳴を主訴に近医を受診、心エコーにて高度僧帽弁逆流を認め当院に搬送された。呼吸状態が悪く、乳児特発性腱索断裂を疑い緊急手術を行なったところ、僧帽弁後尖P2領域にフジツボ状の穿孔を認め、これを直接閉鎖して形成術を終えた。術後経過は良好、文献的考察を加えて報告する。

Ⅲ－41　心外膜リードにより心絞扼をきたした小児例

東邦大学医療センター大森病院　心臓血管外科
保坂達明、小澤　司、片山雄三、塩野則次、吉川　翼、
磯部　将、亀田　徹、布井啓雄、大熊新之介、原　真範、
益原大志、藤井毅郎、渡邉善則

生後2ヶ月時に先天性房室ブロックに対し心外膜リード永久ペースメーカー植込み術（VVI）を施行。術後5年経過し徐々に心不全が増悪しBNP値も上昇。精査したところ心外膜リードによる両心室心尖部絞扼を確認。胸骨再切開し心絞扼を解除、新規に心外膜リードペースメーカー植込み術（DDD）を施行。本学会からも注意喚起されている心外膜リードによる心絞扼の1例を報告する。

Ⅲ－42　乳児特発性僧帽弁腱索断裂による急性僧帽弁閉鎖不全症に対して人工腱索再建による僧帽弁形成術を施行した1乳児例

長野県立こども病院　心臓血管外科
米山文弥、岡村　達、殿村　伶、瀧口洋司

症例、6か月女児、体重6kg、既往症無し。咳嗽、努力様呼吸を主訴に近医受診、ボスミン吸入・内服加療するも改善せず当院緊急搬送。腱索断裂を伴う僧帽弁前尖（A2）のprolapseによるsevere MRと診断、緊急手術となった。手術は右側左房切開にて人工腱索再建と、PMCに対するannuloptastyを施行。術後4日目で抜管、経過良好で術後17日目で退院となった。乳児期の腱索断裂による急性僧帽弁閉鎖不全症は稀であり、文献的考察も踏まえて報告する。

Ⅲ－43　フェネストレーション血栓閉塞を起点とするExtracardiac TCPC導管内血栓の一例

群馬県立小児医療センター
石堂博敬、岡　徳彦、林　秀憲、友保貴博

6歳男児。SRVに対し1歳8ヶ月時5mmグラフトfenestration付きTCPCを施行。5歳時心カテにて導管内血栓による重度狭窄を認め、導管交換の方針となった。術中所見では導管周囲膿汁貯留と、fenestration人工血管閉塞および導管内に充満する血栓を認めた。Fenestration人工血管の閉塞を起点とするTCPCグラフト血栓が感染により増悪したと考えた。術後感染兆候はなかったものの、IEによる人工血管感染に準じ長期抗生物質投与ののち退院。文献的考察を加えて報告する。

Ⅲ－44　非定型的な肺静脈還流を伴った三心房心の1例

埼玉県立小児医療センター　小児心臓外科
石割圭一、黄　義浩、高木智充、野村耕司

1カ月男児。前医で左声帯麻痺精査のCTで総肺静脈還流異常症/三心房心が疑われ、当院へ転院搬送。心エコーでLucas-Schmidt分類IIIA2の亜型と診断。副心房と垂直静脈に非定型的な肺静脈交通路が疑われ、治療方針決定のため心臓カテーテル検査を施行したが、急激な血圧・SpO2低下を認め、同日緊急手術となった。左房内異常隔壁切除・心房中隔欠損孔のfenestration付き自己心膜パッチ閉鎖・垂直静脈絞扼術を施行し、経過良好で術後20日目に退院となった。非定型的な三心房心であり、文献的考察と合わせて報告する。

16：10〜16：50　心臓：先天性③成人

座長　　吉　積　　功（自治医科大学とちぎ子ども医療センター　小児・先天性心臓血管外科）

Ⅲ－45　Fallot 四徴修復術後遠隔期に肺動脈弁置換術＋大動脈弁置換術＋部分弓部大動脈置換術施行した１例

千葉県循環器病センター　心臓血管外科
伊藤貴弘、椛沢政司、松尾浩三、林田直樹、浅野宗一、
阿部真一郎、長谷川秀臣、池内博紀、小泉信太郎、村山博和

症例は 45 歳、男性、Fallot 四徴修復術後遠隔期に肺動脈弁逆流、大動脈弁逆流、Valsalva・上行・弓部大動脈の拡大を認めたため、肺動脈弁置換術＋大動脈弁置換術＋部分弓部大動脈置換術を施行した。近年 Fallot 四徴の手術成績が向上して、遠隔期に大動脈基部・上行・弓部大動脈が拡大する例が報告されており、術式選択に難渋した１例を報告する。

Ⅲ－46　HOCM を合併した Descrete 型大動脈弁下狭窄の１例

横浜市立大学附属病院　心臓血管外科
富永訓央、益田宗孝、鈴木伸一、郷田素彦、町田大輔、澁谷泰介

69 歳女性。6 年前より閉塞性肥大型心筋症を指摘され、無症状で経過観察されていた。精査加療目的に当院紹介となり、心エコー検査にて sigmoid　septum に加えて Descrete 型の大動脈弁下狭窄と中等度大動脈弁閉鎖不全症を認めた。左室流出路での平均圧較差＞50mmHg であり、手術の方針となった。手術は弁下の繊維性膜様組織及び心室中隔心筋を切除し、狭小弁輪に対して弁輪拡大を伴う大動脈弁置換を施行した。術後経過は良好であった。

Ⅲ－47　肺動脈瘤を合併した成人 ASD の１例

埼玉東部循環器病院　心臓血管外科
木村民蔵、田中良昭、李　武志、中野渡仁

症例は 64 歳、女性。主訴は動悸、息切れ。精査により ASD 二次孔　欠　損 2×5cm、Qp/Qs4.7、PA29/11/18mmHg、Moderate-SevereTR、Paf、肺動脈主幹部に径 66mm 大の肺動脈瘤の診断で平成 29 年 10 月 5 日自己心膜による ASD Patch closure+TAP（32 mm Physiotricuspid）+PV isolation+肺動脈瘤縫縮術を施行した。肺動脈瘤の縫縮に際しては径が 30mm 程度になるように 26mm の塩化ビニールの管を使用して縫縮した。成人先天性心疾患に合併する肺動脈瘤は稀な疾患と思われるので考察を加えて報告する。

Ⅲ－48　左室後壁巨大腫瘍の１手術例

筑波大学附属病院　心臓血管外科
山本隆平、松原宗明、園部藍子、石井知子、中嶋智美、
五味聖吾、野間美緒、加藤秀之、上西祐一朗、大坂基男、
坂本裕昭、平松祐司

19 歳女性。6 歳時に心電図異常を指摘され心エコーで左室後壁に巨大腫瘍を認めた。失神や心不全の既往は無いものの、ホルター心電図で非持続性心室頻拍を認めたため抗不整脈薬による治療を開始。その後抗不整脈薬からの脱却を目的に腫瘍摘出と外科的アブレーションを施行。病理組織学的には線維腫の診断であった。稀な若年性左室後壁巨大心臓腫瘍の一手術例を経験したので若干の文献的考察を加え報告する。

Ⅲ－49　心室中隔欠損症パッチ閉鎖後、敗血症性肺塞栓症を伴う感染性心内膜炎を発症した１例

成田赤十字病院
山本浩亮、渡邉裕之、大津正義、菅原佑太

症例は 26 歳女性。小児期に心室中隔欠損症に対してパッチ閉鎖の既往があった。感冒様症状を主訴に当院受診し、CT にて両肺全域に多発する浸潤影と、経胸壁心エコー検査にて残存する VSD、三尖弁に付着する疣贅、および重度三尖弁閉鎖不全症を認め、敗血症性肺塞栓症を伴う感染性心内膜炎の診断となった。抗菌薬加療を開始したが治療抵抗性であり、red-VSD 閉鎖、三尖弁置換術を施行した。術後、肺病変は劇的に改善し約 6 週間の抗菌薬加療を行った後、独歩退院した。