第167回日本胸部外科学会
関東甲信越地方会要旨集

日時： 2015年3月14日（土）

会場： 東京ステーションコンファレンス
〒100-0005　東京都千代田区丸の内1-7-12
TEL：03-6888-8080（代表）　FAX：03-6888-8062

総合受付	5階
ＰＣ受付	ホワイエ（5階）
第Ⅰ会場	501AS（5階）
第Ⅱ会場	501B（5階）
第Ⅲ会場	503CD（5階）
幹 事 会	602ABCD（6階）
世話人会	402A（4階）
クローク	401（4階）

会長： **塩野　元美**
日本大学医学部　外科学系　心臓血管・呼吸器・総合外科学分野
〒173-8610　東京都板橋区大谷口上町30-1　（担当：瀬在　明）
TEL：03-3972-8111（代表）　FAX：03-3955-9818

参加費： 1,000円
（当日受付でお支払い下さい）

ご注意：
(1) PC発表のみになりますので、ご注意下さい。
(2) PC受付は60分前（ただし、受付開始は7：30です）。
(3) 一般演題は口演5分、討論3分です（時間厳守でお願いいたします）。
(4) 追加発言、質疑応答は地方会記事には掲載いたしません。
(5) 演者は本会会員に限られております。発表前に本会への入会手続きをお願いいたします。

【会場案内図】

東京ステーションコンファレンス

〒100-0005　東京都千代田区丸の内一丁目７番12号
サピアタワー４階～６階
TEL：03-6888-8080

会場周辺図

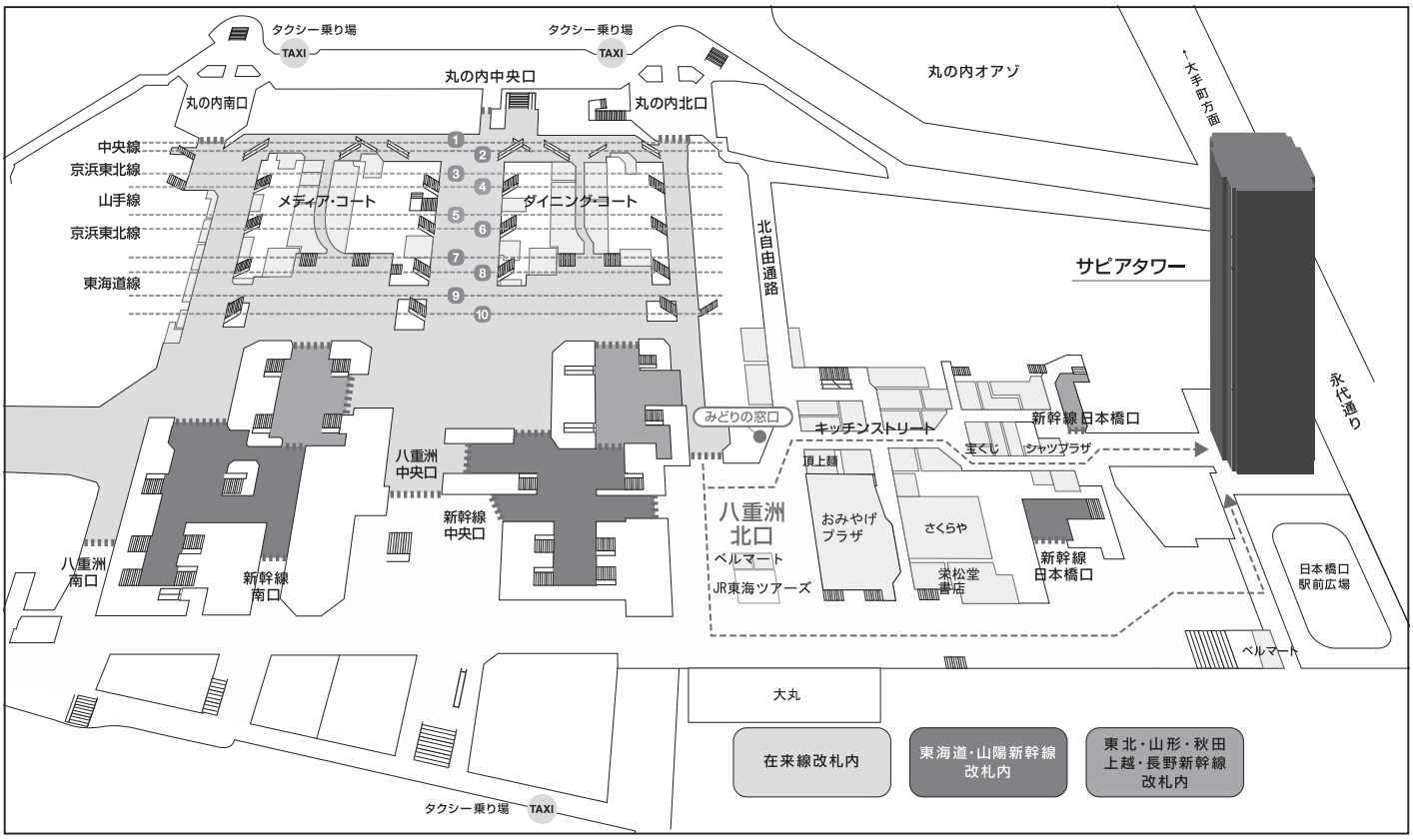

路 線 図

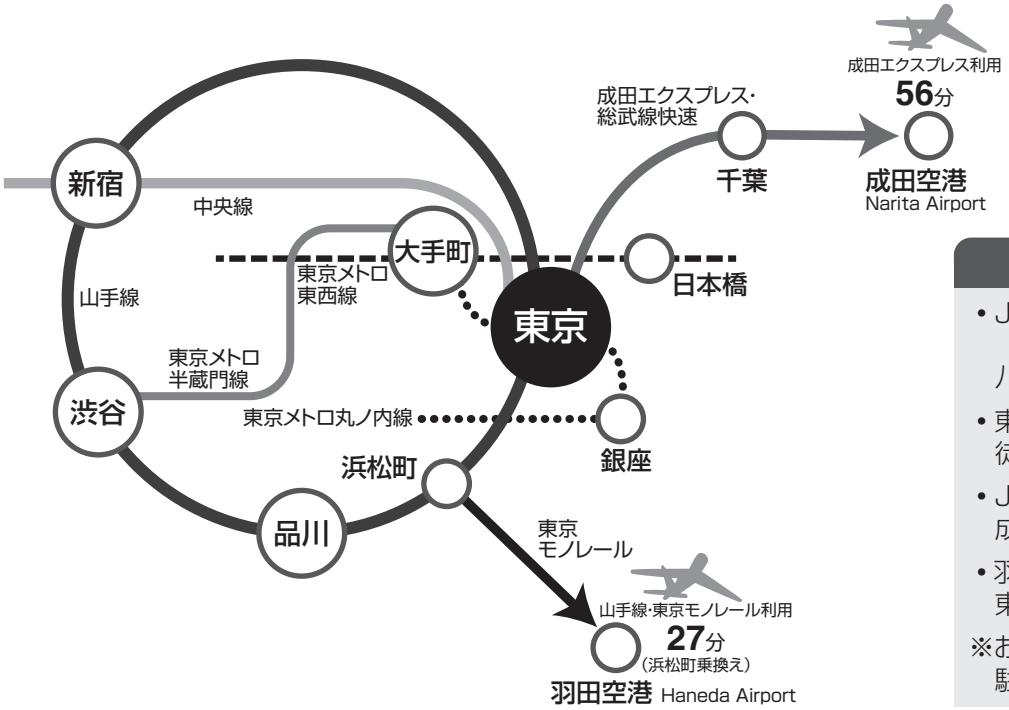

交通機関と所要時間

- JR東京駅新幹線専用改札口（日本橋）より徒歩1分、八重洲北口改札口より徒歩2分
- 東京メトロ東西線大手町駅より徒歩1分
- JR成田空港駅より成田エクスプレスで約60分
- 羽田空港第2ビル駅より東京モノレールで30分

※お車でお越しのお客様はビル内の駐車場をご利用ください。

【場内案内図】

東京ステーションコンファレンス

■4F

世話人会（402A）

クローク（401）

■5F

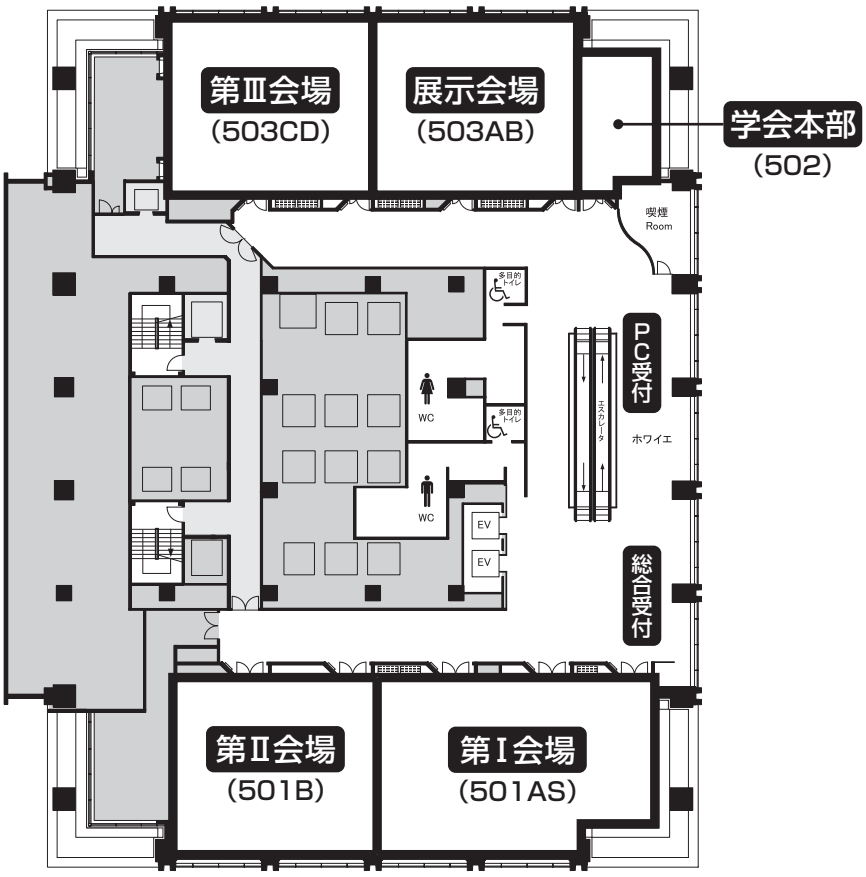

■6F

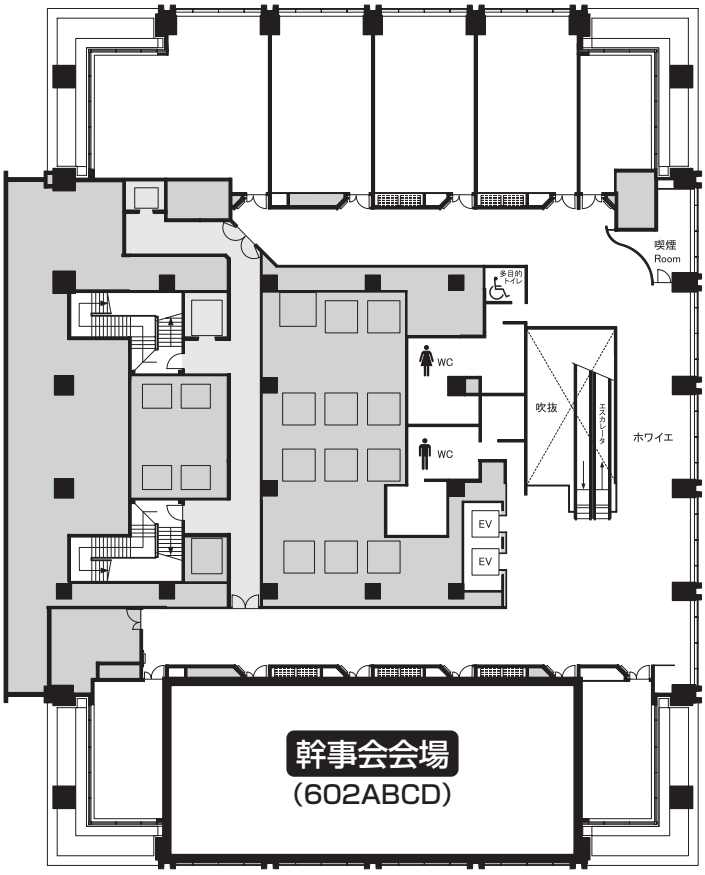

第Ⅰ会場 501AS（5階）

8：15〜8：20　開会式

8：20〜9：08
心臓：弁膜症
1〜6　**徳永　滋彦**
神奈川県立循環器呼吸器センター
心臓血管外科

9：08〜9：56
心臓：弁膜症再手術
7〜12　**津久井宏行**
東京女子医科大学
心臓血管外科

9：56〜10：44
心臓：手術法
13〜18　**山本　和男**
立川メディカルセンター
立川綜合病院　心臓血管外科

10：44〜11：32
心臓：冠状動脈
19〜24　**山本　平**
順天堂大学
心臓血管外科

11：35〜11：45
GTCSからの報告
『GTCS impact factor 獲得のために』
演者　**新田　隆**
（日本医科大学附属病院　心臓血管外科）

11：50〜12：40
ランチョンセミナー1
『Degenerative Mitral Regurgitation の病態と私たちの治療方針』
座長　**小野　稔**
（東京大学医学部附属病院　心臓外科）
演者　**浅井　徹**
（滋賀医科大学医学部附属病院
心臓血管外科）
共催：エドワーズライフサイエンス株式会社

12：40〜12：50
名誉会員記授与式

第Ⅱ会場 501B（5階）

8：20〜8：52
心臓：心臓腫瘍
1〜4　**石井　庸介**
日本医科大学
心臓血管外科

8：52〜9：24
心臓：肺塞栓、その他
5〜8　**北中　陽介**
聖マリアンナ医科大学
心臓血管外科

9：24〜10：04
心臓：大動脈解離、その他
9〜13　**阿部　恒平**
聖路加国際病院　心臓血管外科

10：04〜10：52
心臓：TEVAR
14〜19　**西村　隆**
東京都健康長寿医療センター
心臓外科

10：52〜11：32
心臓：TAVR、オープンステント
20〜24　**田中　正史**
湘南鎌倉病院　心臓血管外科

11：50〜12：40
ランチョンセミナー2
『胸部大動脈瘤に対するステントグラフト治療―今何が問題か？―』
座長　**荻野　均**
（東京医科大学　心臓血管外科）
演者　**緑川　博文**
（財団法人脳神経疾患研究所附属
総合南東北病院　心臓血管外科）
共催：日本ゴア株式会社

10：00〜10：50
世話人会　402A（4階）

第Ⅲ会場 503CD（5階）

8：20〜9：08
肺：悪性腫瘍1
1〜6　**村川　知弘**
東京大学医学部附属病院
呼吸器外科

9：08〜9：56
肺：悪性腫瘍2
7〜12　**王　志明**
順天堂大学
呼吸器外科

9：56〜10：44
肺：良性腫瘍、その他
13〜18　**坂口　浩三**
埼玉医科大学国際医療センター
呼吸器外科

10：44〜11：32
肺：小児、外傷
19〜24　**増田　良太**
東海大学　外科学系
呼吸器外科学

11：50〜12：40
ランチョンセミナー3
『縮小手術―適応と工夫―』
座長　**渡辺　俊一**
（独立行政法人国立がん研究センター
中央病院　呼吸器外科）
演者　**王　志明**
（順天堂大学医学部附属順天堂医院
呼吸器外科）
菱田　智之
（独立行政法人国立がん研究センター
東病院　呼吸器外科）
共催：コヴィディエン ジャパン株式会社

11：00〜11：50
幹事会　602ABCD（6階）

第Ⅰ会場
501AS（5 階）

12：50～13：30
学生 1
25～29　荒井　裕国
東京医科歯科大学大学院
心臓血管外科
中野　清治
東京女子医科大学東医療センター
心臓血管外科

13：35～14：15
心臓：大動脈基部
30～34　髙野　環
長野赤十字病院
心臓血管外科

14：15～14：55
心臓：動脈瘤、その他
35～39　内田　敬二
横浜市立大学附属市民総合医療センター　心臓血管センター

15：00～15：45
アフタヌーンティーセミナー 1
『若手臨床医のための研究ライフハック術』
座長　橋本　和弘
（東京慈恵会医科大学　心臓外科学講座）
演者　嘉糠　洋陸
（東京慈恵会医科大学　熱帯医学講座）
共催：第一三共株式会社

15：45～16：25
心臓：人工弁、人工血管感染
40～44　鈴木　伸一
横浜市立大学附属病院
外科治療学　心臓血管外科

16：25～16：57
心臓：感染性心内膜炎、その他
45～48　長　泰則
東海大学医学部付属病院
心臓血管外科

16：57～17：29
心臓：収縮性心膜炎
49～52　小寺孝治郎
東京女子医科大学東医療センター
心臓血管外科

17：29～18：09
心臓：周術期管理
53～57　村田聖一郎
板橋中央総合病院　心臓血管外科

18：10～18：15　閉会式

第Ⅱ会場
501B（5 階）

12：50～13：22
心臓：先天性（成人）
25～28　倉田　篤
大和成和病院
心臓血管外科

13：22～14：02
心臓：先天性（成人）、その他
29～33　星野　丈二
葉山ハートセンター　心臓血管外科

14：02～14：50
心臓：先天性 1
34～39　金子　幸裕
国立成育医療研究センター
心臓血管外科

15：00～15：45
アフタヌーンティーセミナー 2
『弁膜症手術の基礎』
座長　渡邉　善則
（東邦大学医学部外科学講座
心臓血管外科学分野）
演者　下川　智樹
（帝京大学医学部附属病院
心臓血管外科）
共催：帝人ファーマ株式会社

15：55～16：43
心臓：先天性 2
40～45　小澤　司
東邦大学医療センター大森病院
小児心臓血管外科

16：43～17：23
心臓：先天性 3
46～51　平田　康隆
東京大学医学部附属病院
心臓外科

第Ⅲ会場
503CD（5 階）

12：50～13：14
学生 2
25～27　金子　公一
埼玉医科大学国際医療センター
呼吸器外科
島田　英昭
東邦大学　一般消化器外科

13：20～14：00
食道 1
28～32　渡邊　雅之
がん研有明病院

14：00～14：32
食道 2
33～36　上野　正紀
虎の門病院
消化器外科

15：55～16：43
肺：縦隔・胸壁疾患
37～42　山本　滋
昭和大学病院
呼吸器外科

16：43～17：23
肺：胸腺腫
43～47　丸島　秀樹
東京慈恵会医科大学
呼吸器外科

17：23～18：03
肺：胸腔鏡
48～52　藤森　賢
虎の門病院
呼吸器センター　外科

第Ⅰ会場：501AS（5階）

8：20〜9：08　心臓：弁膜症

座長　　**徳　永　滋　彦**（神奈川県立循環器呼吸器センター　心臓血管外科）

Ⅰ－1　大動脈弁狭窄症に合併した僧帽弁後交連部左室側に付着する calcified nodule の 1 手術例

順天堂大学医学部附属静岡病院　心臓血管外科
齋藤洋輔、丹原圭一、中西啓介、佐川直彦

症例は 63 歳男性の透析患者。moderate AS の診断で外来フォローとなっていたが、直近の心エコー検査で severe　AS への進行に加え、僧帽弁後交連部に左室腫瘍の形成を認め手術適応となり、冠動脈造影検査で D2　90％ の診断となった。手術は大動脈弁置換術、腫瘍切除術、冠動脈バイパス術×1（LITA-D2）を施行した。術後経過は良好であり第 11 病日に独歩退院となった。病理検査にて calcified　nodule の診断を得たため文献的考察を加えて報告する。

Ⅰ－2　Sever MAC を有する MR 症例に対する MVR の一例

1 神奈川県立循環器呼吸器病センター　心臓血管外科
2 横浜市立大学医学部附属病院　第1外科
長澤伸介[1]、徳永滋彦[1]、出淵　亮[1]、長　知樹[1]、益田宗孝[2]

症例は 79 歳男性。2005 年からの severe　MR で手術となった。severe　MAC を伴う広範囲 MR であり MVR の方針とした。P2 および P2 弁輪に著明な石灰化を認め、CUSA にて除去。MAC 除去後、脆弱となった組織を自己心膜にて再建し supra-annular　position にて MVR を行った。MAC を有する症例での手術は SAP での MVR 等の報告があるが、今回自己心膜再建後の MVR を経験したので文献的考察を加え報告する。

Ⅰ－3　脳梗塞を発症した僧帽弁輪乾酪様石灰化の一例

国保直営総合病院君津中央病院　心臓血管外科
榎本吉倫、須藤義夫、長谷川秀臣

症例は 73 歳女性。間質性肺炎でステロイドを内服している。脳梗塞で入院し、心エコーで僧帽弁後尖に腫瘤性病変を認め、塞栓源と考えられ手術を行った。後尖弁輪が膨隆しており、切開を加えると白色ペースト状の内容物を認め、弁下にも漆喰様の白色片が散在していた。可及的に摘除し僧帽弁置換術を施行した。病理では石灰化と泡沫状マクロファージを認めた。僧帽弁輪乾酪様石灰化（Caseous　carcification）は稀な病態であり、心エコーでは腫瘍と判断されやすい。文献的考察を加えて報告する。

Ⅰ－4　Emery　Dreifuss 型筋ジストロフィーに合併した僧帽弁閉鎖不全症に対する 1 手術例

群馬県立心臓血管センター　心臓血管外科
岡田修一、金子達夫、江連雅彦、長谷川豊、木村知恵里、
小此木修一、滝原　瞳

60 歳男性。40 歳時に Emery Dreifuss 型筋ジストロフィー、MR、atrial　standstill の診断で PMI（VVI）を施行、49 歳時には VF にアミオダロン投与と ICD 植込みを施行された。今回 MR の進行に対して MVR：31　SJM を施行され、POD46 に退院。心病変を合併する Emery　Dreifuss 型筋ジストロフィーは稀な疾患であり、開心術の報告もされていない。文献的考察を含め報告する。

Ⅰ－5　骨髄異型性症候群を伴った連合弁膜症の一例

東京都立多摩総合医療センター　心臓血管外科
久木基至、二宮幹雄、野中隆広、大塚俊哉

53 歳女性。2004 年より心雑音指摘され、2009 年に貧血精査で骨髄異型性症候群（MDS）の診断。この時大動脈弁狭窄症（AS）も指摘。2011 年に AS 手術適応であったが本人手術希望せず、2014 年心不全を契機に手術となった。tethering を伴った MR が moderate と進行しており、手術は生体弁を使用した DVR を施行。周術期は Hb8.0、Plt2 万を維持するように適宜輸血を施行した。MDS を合併した開心術の報告は少なく、若干の文献的考察を加えて報告する。

Ⅰ－6　高度僧帽弁狭窄症の自己弁血栓により心原性ショックを来した連合弁膜症の一救命例

獨協医科大学病院　ハートセンター心臓・血管外科
飯田茉李、柴崎郁子、緒方孝治、桑田俊之、堀　貴行、
小川博永、土屋　豪、武井祐介、加藤　昂、山田靖之、福田宏嗣

67 歳、女性。21 年前 MS に対して PTMC 施行。MS の進行を認め、10 年前から手術を勧められていたが希望せず。今回は AS、MS、TR、AF による心不全の診断で当科紹介。転院調整中にショックとなりドクターヘリで搬送。PCPS を挿入し緊急手術。僧帽弁口を閉鎖するように血栓を認めた。AVR、MVR、TAP、左心耳閉鎖施行し軽快退院。自己弁血栓は非常に稀であり文献的考察を含め報告する。

9：08〜9：56　心臓：弁膜症再手術

座長　　**津久井　宏　行**（東京女子医科大学　心臓血管外科）

Ⅰ－7　機械弁による僧帽弁置換術後、血栓弁を来した症例

1 筑波大学病院　心臓血管外科
2 筑波大学　臨床医学系外科
三富樹郷[1]、榎本佳治[2]、米山文弥[1]、中嶋智美[1]、松原宗明[1]、
徳永千穂[1]、相川志都[1]、坂本裕昭[2]、佐藤藤夫[2]、平松祐司[2]

43 歳女性。フィリピン出身、日本在住。MS に対し機械弁による僧帽弁置換術を施行。ワーファリン 6.5mg/日（1mg 錠×6＋0.5mg 錠×1）で至適 PT-INR。4 ヶ月後にショックとなり、血栓弁の診断で緊急僧帽弁再置換術を施行した。フォロー施設が変わった後、5mg 錠に変更されたが、本人が認識しておらず 5mg 錠を内服していなかった。

Ⅰ－8　機械弁血栓弁に対し血栓溶解療法を施行した 2 症例

1 横浜市立大学医学部附属市民総合医療センター　心臓血管センター
2 横浜市立大学医学部附属病院　外科治療学
富永訓央[1]、井元清隆[1]、内田敬二[1]、磯田　晋[1]、軽部義久[1]、
安田章沢[1]、宮本卓馬[1]、松木佑介[1]、根本寛子[1]、益田宗孝[2]

症例 1. 基部置換と僧帽弁置換を施行した Marfan 症候群の 47 歳男性、心不全で緊急入院し血栓弁と診断。tPA と UK による血栓溶解療法を施行、弁機能ほぼ正常化し退院。症例 2. 76 歳時に大動脈弁置換を施行した 90 歳女性、繰り返す失神のため入院し血栓弁と診断、同様の血栓溶解療法を施行し弁機能改善したが右中大脳動脈領域の脳梗塞を発症した。

Ⅰ－9　MVR26 年後に弁葉脱落をきたした DuroMedics 弁の一例

自治医科大学附属さいたま医療センター　心臓血管外科
藤井温子、今村有佑、中野光規、竹内紘子、西　智史、
佐藤哲也、岡村　誉、木村直行、由利康一、松本春信、
山口敦司、安達秀雄

症例 46 歳男性。20 歳時に感染性心内膜炎に対して MVR を施行した。術後経過良好であったが、突然の呼吸困難を来し、精査目的に当院入院となった。経食道超音波検査で高度 MR を認め、緊急で僧帽弁再置換術（SJM 弁）を実施後、待機的に脱落した弁葉の摘出術も施行した。DuroMedics 弁置換術後 20 年以上経過して弁葉脱落した症例は稀である。文献的考察を含めて報告する。

Ⅰ－10　Valsalva 洞動脈瘤破裂修復術後 20 年後、進行した AR に対して AVR を施行した症例

新潟県立新発田病院
大久保由華、竹久保賢、島田晃治、保坂靖子、大関　一

症例は 83 歳男性。20 年前右冠尖の Valsalva 洞動脈瘤が右室に穿破しパッチ閉鎖術を行った。術直後は AR1 度であった。2014 年 5 月に呼吸困難を主訴に救急外来搬送され、精査にて severe AR および右冠動脈に 90% 狭窄、わずかな Valsalva 洞右室シャント遺残と診断された。心停止下に大動脈切開し観察すると右冠尖の硬化、短縮による AR、右 Valsalva 洞に小さな穿孔を認めた。穿孔部は心膜パッチ閉鎖し、AVR、CABG を行った。術後は離床に時間は要したが第 37 病日に独歩退院した。

Ⅰ－11　Aortities 患者の AVR 術後 1 年で仮性瘤を認め、緊急手術を行った症例

東京女子医科大学病院　心臓血管外科
植田ちひろ、津久井宏行、岩朝静子、宮本真嘉、磯村彰吾、
山崎健二

症例は 49 歳男性。Aortites、AR、UC の診断にて 2013 年 7 月 8 日に AVR（Magna25mm）を施行。同年 11 月頃より易疲労感、CRP、WBC 上昇を認めた。PSL 増量で L/D は改善したが、疲労感は残存。2014 年 7 月に心エコー検査を施行。人工弁基部に paraleak を認め、一部仮性瘤、人工弁の半周近く外れており、緊急手術。術後心タンポナーデ、創部離開、溶血などの様々な合併症を経験したが、救命し、厳重な術後経過観察の中、自宅退院。

Ⅰ－12　redoMVR で術中左房解離を発症し治療に難渋した一例

平塚市民病院　心臓血管外科
河西未央、井上仁人、鈴木　暁、鈴木　亮

症例は 69 歳男性。2012 年 8 月に CABG 施行。外来で MR の増悪を認め 2013 年 9 月に MVR＋TAP を施行した。手術は順調に経過していったが、閉胸前になって次第に血圧が低下し再度人工心肺確立した。経食道心エコーで左房内に巨大な mass が発生し、それにより左房内腔が圧排されていることが確認できた。左房解離と診断し、僧帽弁の再置換を行うとともに左房内の裂孔をパッチ閉鎖することによって治療し得た一例を経験したので報告する。

9：56〜10：44　心臓：手術法

座長　　**山　本　和　男**（立川メディカルセンター　立川綜合病院　心臓血管外科）

Ⅰ－13　胸部下行大動脈瘤破裂・左肺内穿破・腹部大動脈瘤切迫破裂症例に対しALPS法アプローチによる下行置換術＋左下葉切除術を施行し救命した一例

1 信州大学医学部附属病院　心臓血管外科
2 同　呼吸器外科
小松正樹[1]、大津義徳[1]、田中晴城[1]、市村　創[1]、中原　孝[1]、
大橋伸朗[1]、五味渕俊仁[1]、吾妻寛之[2]、駒津和宜[1]、和田有子[1]、
寺崎貴光[1]、瀬戸達一郎[1]、福井大祐[1]、高野　環[1]、岡田健次[1]

78歳女性。喀血を認め前医受診しCTにて下行大動脈瘤破裂を指摘、当院搬送。CTにて遠位弓部以下の大動脈石灰化顕著で左肺内穿破合併することからALPS法によるアプローチで下行置換術（J Graft 24mm）＋左肺下葉切除術施行し救命した。

Ⅰ－14　胸骨上切痕部の拍動性腫瘤を呈したベンタール術後巨大仮性瘤に対し、胸骨正中切開時の左室ベントが有効であった一例

東京大学医学部附属病院　心臓外科
秋山大地、山内治雄、木下　修、ニルマルパンティー、
縄田　寛、小野　稔

37歳男性。感染性心内膜炎に対し前医で大動脈弁置換術後に左室流出路仮性瘤が拡大し、ベンタール手術を施行された。8か月後、熱発時に胸骨上切痕部に拍動性腫瘤が出現し巨大仮性瘤と診断され、当院搬送し緊急で大動脈基部再置換術を施行した。大腿動静脈から人工心肺確立し吸引脱血でフルフロー後、左季肋部切開で心尖部から左室ベントを用いることで胸骨再正中切開を問題なく施行し得た。

Ⅰ－15　胸骨後経路胃管再建後の大動脈弁狭窄症に対して胸骨正中切開法による大動脈弁置換手術を施行した1例

公益財団法人心臓血管研究所付属病院　心臓血管外科
佐々木健一、高井秀明、関　雅浩、有村聡士、國原　孝

75歳男性。労作時息切れを契機に重度ASと診断し、AVRを予定した。66歳時に胃癌、食道癌に対して右開胸による食道切除・胃部分切除、胸骨後胃管再建既往があった。手術アプローチは正中切開法を選択。内視鏡を用いて胸骨下スペースを確認して胸骨正中切開を施行。再建胃管を鈍的剥離し、通常の視野下に生体弁によるAVRを施行。内視鏡による胸骨下スペースの確認が有用であったので報告する。

Ⅰ－16　僧帽弁置換術後の大動脈弁狭窄症に対する手術の1例〜再開胸アプローチ法の工夫〜

医療法人立川メディカルセンター立川綜合病院　心臓血管外科
白岩　聡、杉本　努、山本和男、岡本祐樹、浅見冬樹、
木村光裕、長澤綾子、吉井新平

72歳女性。14年前にMVR＋TAP＋Maze手術、9年前にペースメーカー植え込みの既往あり。今回、ASが進行し手術適応。術前CTにて無名静脈-胸骨間の強い癒着を認めた。この損傷を避けるために部分胸骨切開（T字切開）によるアプローチの方針とした。この方法によりペースメーカーリードなどを損傷することなくAVRを完遂することができ、再開胸例における低侵襲手術の有用性が示唆された。

Ⅰ－17　TRに対しTAPのみで逆流が制御できない際の対処法―clover plastyを中心に―

1 神奈川県立循環器呼吸器病センター　心臓血管外科
2 横浜市立大学　外科治療学　心臓血管外科
出淵　亮[1]、徳永滋彦[1]、長　知樹[1]、長澤伸介[1]、磯松幸尚[2]、
益田宗孝[2]

機能性三尖弁閉鎖不全症に対するTAPにおいて、TAPのみでは逆流制御が困難な症例があり、当院ではそれらに対し積極的に弁尖操作を加えている。その際に、clover　plastyと言われる3尖を中央で固定する手技をしばしば用いる。これにより逆流が良好に制御できた症例を中心に、当院での三尖弁形成術の経験を報告する。

Ⅰ－18　下壁心室中隔穿孔に対してmod-Daggett法を行った1症例

山梨県立中央病院　心臓血管外科
横山裕次郎、原田崇史、山田有希子、中島雅人、土屋幸治

64歳女性。2014年7月胸痛を自覚するも自制内であった。翌日胸痛増悪し、当院に救急搬送された。心臓カテーテル検査にて#1-100%、#6-75%、下壁心室中隔穿孔（VSP）を認めた。IABP挿入下で緊急手術施行。左室後下壁に全層性の壊死心筋を認め、切開すると心基部に10mm大のVSPを認めた。中隔パッチ、左室切開部の二重パッチを用いたmod-Daggett法によるVSP閉鎖とSVG-LADバイパスを施行した。IABP補助下に手術を終了し、術後5日目に離脱。術後33日退院となった。

10：44～11：32　心臓：冠状動脈

座長　　山　本　　平（順天堂大学　心臓血管外科）

Ⅰ－19　ICMに伴うVTに対し、LVR・Total　endocardiectomy・Cryoablationを行った一例

東海大学　心臓血管外科
永瀬晴啓、長　泰則、志村信一郎、秋　　顕、古屋秀和、
岡田公章、尾澤慶輔、上田敏彦

70歳男性。1992年にMIを発症、以後ICMで当院循環器内科かかりつけ。2014年7月VTによる強い動悸から意識消失し当院救急搬送。来院時心電図はVTと洞調律を繰り返し、アンカロン投与。入院後のVT　mappingでは、心尖部中隔下壁側にVT誘発電位を確認。ICM、MR2°に対しCABG＋Dor＋MAPに加えTotal endocardiectomy・Cryoablationを施行。術後mappingではVT誘発されず、LVRでScar　exclusionした領域の低電位を確認。POD 25独歩退院。

Ⅰ－20　腹部内臓動脈閉塞および腹部大動脈高度狭窄を合併したOPCABの1例

財団法人心臓血管研究所
関　雅浩、有村聡士、佐々木健一、高井秀明、國原　孝、
有田卓人

症例は76歳男性、主訴は労作時胸痛および間歇性跛行。精査にてLMT＋3VD病変およびSMA、CeliacA閉塞、腹部大動脈高度狭窄、左SFA閉塞を認めていた。ITAが腹部内臓動脈並びに、下肢動脈の重要な側副血行路として機能していたため、ITAは温存しRadial A.およびSVGを用いてOPCAB4枝を施行。二期的にaxilla-bifemoral-bypassおよびLt.FA-pop.A bypassを施行し良好な経過であったため文献的考察を含めて報告する。

Ⅰ－21　先天性冠動静脈瘻巨大冠動脈瘤に対し、瘤切除および冠動脈バイパス術を施行した1例

医療法人社団明芳会イムス葛飾ハートセンター　心臓血管外科
半沢善勝、金村賦之、小坂眞一、山岸俊介、中原嘉則、
古畑　謙、栃木秀一、吉田成彦

74歳女性。2010年に完全房室ブロックにてペースメーカー留置した際に冠状動脈瘻（CAVF）、巨大冠動脈瘤を指摘された。2014年8月に労作時呼吸苦を自覚し、Qp/Qsが2.47であったため瘤切除およびCABGを施行した。手術は心停止下に瘤化した右冠動脈を切開切除し、右冠動脈2ヵ所に大伏在静脈を使用しバイパスを行った。本症例において文献的考察を加えて報告する。

Ⅰ－22　川崎病による冠動脈狭窄に対してCABGを施行した一例

聖マリアンナ医科大学病院　心臓血管外科
杵渕聡志、北中陽介、小野裕國、鈴木寛俊、嵯峨根正展、
桜井祐加、永田徳一郎、盧　大潤、千葉　清、大野　真、
古川　浩、近田正英、西巻　博、宮入　剛

症例：9歳女児。身長124cm、体重24kg。7歳時に川崎病を発症し、内科的治療にて軽快した。当時から冠動脈は拡張病変を認めていたが、胸部症状はなく、外来で経過観察していた。9歳時のトレッドミル検査では胸部症状や心電図変化は認めなかったが、CAGで冠動脈瘤の拡大と狭窄病変の進行（LAD99%）を認めたため手術適応と判断し、CABGを施行した。文献的考察を加え、報告する。

Ⅰ－23　肺動脈部分還流異常症を合併した冠動脈狭窄症の1例

国家公務員共済組合連合会虎の門病院　循環器センター外科
三木健嗣、成瀬好洋、田中慶太

症例はPCIの既往がある80歳男性、主訴は労作時呼吸困難。2014年症状増悪のため冠動脈造影検査を施行、病変の進行を認め冠動脈バイパス術を予定した。その術前精査で肺静脈部分還流異常症を認め精査を行ったところ、Qp/Qsは1.7であり解剖学的には左肺静脈から腕頭静脈への流入を認めた。術式はvertical　veinを左心耳へ吻合、LITAはLADと吻合を行いPAPVR根治術と冠動脈バイパス術1枝を施行した。稀にみる左部分肺静脈還流異常症を経験したので文献的考察を加え報告する。

Ⅰ－24　重症3枝病変、糖尿病、慢性腎不全患者に対しMICS CABGとサムスカ投与により良好な経過が得られた1治験例

医療法人社団公仁会大和成和病院
遠藤由樹、菊地慶太、松山孝義、畝　　大、深田靖久、倉田　篤

症例は68歳男性。糖尿病性腎症を合併した重症糖尿病患者。うっ血性心不全により近医へ救急搬送され、冠動脈造影検査にて重症3枝病変をみとめた。糖尿病性腎症を合併したコントロール不良の糖尿病で、かつ独居であるため早期社会復帰を目的としMICS CABG5枝を施行。術後はサムスカ投与により透析導入を回避し第25病日に独歩退院した。文献的考察を含め報告する。

12：50〜13：30　学生１

座長　荒　井　裕　国（東京医科歯科大学大学院　心臓血管外科）
　　中　野　清　治（東京女子医科大学東医療センター　心臓血管外科）

学生１

Ⅰ－25　二尖弁 AR による重症心不全に対し AVR・上行置換・体外型 LVAD 装着後、植込型 LVAD へ移行した１例

1 東京医科歯科大学　医学部医学科
2 東京医科歯科大学大学院　心臓血管外科
関　晴永[1]、水野友裕[2]、大井啓司[2]、八島正文[2]、八丸　剛[2]、
黒木秀仁[2]、渡辺大樹[2]、藤原立樹[2]、櫻井翔吾[2]、竹下斉史[2]、
木下亮二[2]、倉信　大[2]、荒井裕国[2]

40 歳男性。二尖弁 severe AR による心不全でカテコラミン離脱困難。LVDd/Ds：73/69、EF：13%、上行瘤：47mm で VAD を視野に入れた治療が検討され当院へ搬送。生体弁 AVR 行うも人工心肺離脱困難で上行置換・体外型 LVAD 装着。移植適応判定後、67 POD に HeartMate2 へ移行（TAP・大網充填併施）。現在移植待機中。

学生１

Ⅰ－26　第４大動脈弓離断を伴う第５大動脈弓遺残兼縮窄症の１手術例

1 筑波大学　医学群　医学類
2 筑波大学医学医療系　心臓血管外科
田丸聡子[1]、松原宗明[2]、米山文弥[2]、中嶋智美[2]、三富樹郷[2]、
平松祐司[2]

症例は 2.5kg 女児。日齢 13 に動脈管性ショックで来院し、精査にて第４大動脈弓離断、第５大動脈弓遺残兼縮窄、心室中隔欠損症と診断。日齢 28 に左側開胸での第５大動脈弓縮窄切除と第５大動脈弓−下行大動脈間の端々吻合で大動脈弓を再建し PAB を行った。術後経過は良好で現在根治手術待機中。非常に稀な先天性血管異常である本症例に対する手術治療戦略を中心に報告する。

学生１

Ⅰ－27　重度低心機能、左室拡大を伴う僧帽弁閉鎖不全症に対して僧帽弁輪形成術が有効であった高齢者の１例

1 筑波大学医学群医学類
2 医療法人社団筑波記念会筑波記念病院　心臓血管外科
石井亮佑[1]、河田光弘[2]、岡村賢一[2]、島正太郎[2]、森住　誠[2]、
末松義弘[2]

81 才女性。呼吸苦、全身倦怠感を主訴に他院で心不全と診断された。BNP1710pg/mL と高値。心エコーで、MR moderate−severe、LVDd/Ds 69/60mm、EF＝27% asynergy ありの所見。Coronary CT では石灰化散在するも有意狭窄なし。術前十分心不全治療を行い、BNP299pg/mL まで低下。自己血を貯血し、待期的に僧帽弁輪形成術施行。無輸血で終了。経過良好にて 14POD 独歩退院。

学生１

Ⅰ－28　三心房心、心房細動を合併した僧帽弁閉鎖不全症に対する手術経験

東京医科大学病院　外科第2講座
橋本幹史、瀬上将太、松山克彦、鈴木　隼、藤吉俊毅、
丸野恵大、岩堀晃也、高橋　聡、戸口佳代、岩橋　徹、
岩崎倫明、小泉信達、西部俊哉、荻野　均

症例は 64 歳、男性。２年前より僧帽弁閉鎖不全症を指摘されており、心房細動をきかっけに労作時呼吸困難が増強したため手術適応となった。心エコーで三心房心を合併し、僧帽弁は Barlow disease であった。メイズ手術、心房中隔欠損閉鎖、三尖弁形成、edge−to−edge　technique にて僧帽弁形成を行った。三心房心は希であり、文献的考察を加え報告する。

学生１

Ⅰ－29　ハイブリッド手術により大動脈全置換術に至った一治験例

1 日本大学医学部
2 日本大学医学部外科学系心臓血管・呼吸器・総合外科学分野
弓倉哲郎[1]、中田金一[2]、瀬在　明[2]、大幸俊司[2]、八百板寛子[2]、
有本宗仁[2]、河野通成[2]、畑　博明[2]、塩野元美[2]

症例 74 歳男性。57 歳時 B 型解離発症、腹部大動脈瘤に対し Y 字人工血管置換術施行。68 歳時胸腹部大動脈瘤に対し人工血管置換術（両側腎動脈、腹腔−上腸間膜動脈再建）施行。今回上行弓部下行大動脈瘤、狭心症に対し、上行弓部全置換術＋LITA−LAD を open で施行３週間後下行大動脈瘤にステントグラフト挿入術施行し８日後退院。最終的に人工血管による大動脈全置換術に至った。

13：35～14：15　心臓：大動脈基部

座長　　**髙　野　　環**（長野赤十字病院　心臓血管外科）

Ⅰ－30　自己弁温存大動脈基部置換術を施行した5例の検討

太田記念病院　心臓血管外科
山崎信太郎、加藤全功、杉村幸春

近年、大動脈基部拡張症に対して正常な自己大動脈弁を温存し、術後ワルファリンの使用を避ける目的で自己弁温存基部置換術が導入され、長期の経過でも良好な結果が示されている。当科では2014年1月から2014年11月まで大動脈基部拡張による大動脈弁逆流症を有する5例に対してバルサルバグラフトを用いた自己弁温存大動脈基部置換術（David手術 Reimplantation法）を施行し、全例で良好な結果を得たため、文献的考察を加えて、報告する。

Ⅰ－31　梅毒性胸部大動脈瘤に対し自己弁温存基部置換術を施行した一例

佐久総合病院　佐久医療センター　心臓血管外科
川合雄二郎、中尾充貴、新津宏和、河合俊輔、豊田泰幸、
津田泰利、白鳥一明、竹村隆広

症例は55歳男性。大腸憩室にて他院入院中に施行されたCTにて上行大動脈瘤指摘され当院紹介。最大短径68mmの上行大動脈～弓部大動脈瘤を認め、心エコーで大動脈弁輪拡大に伴うARを認めた。術前検査にて梅毒検査陽性であり、梅毒性大動脈瘤が疑われた。自己弁温存が可能と判断し、reimplantation法による自己弁温存基部置換術＋全弓部置換術を施行した。当症例について文献的考察を加えて報告する。

Ⅰ－32　弁輪部膿瘍に対して大動脈基部置換術を施行した1症例

医療法人沖縄徳洲会湘南鎌倉総合病院　心臓血管外科
湯地大輔、白水御代、大城規和、山部剛史、片山郁雄、
野口権一郎、田中正史

55歳男性。胸痛を主訴に外来受診し、急性心外膜炎と診断。TTEで疣贅は認めていないが、徐々にARが増悪し、RCC側にcavityを形成していた。血液培養はGPC陽性、感染性心内膜炎の弁輪部膿瘍と診断し、大動脈基部置換術を施行した。心嚢内に多量の膿がありRCC側にcavityを認めていた。大動脈基部は癒着しており冠動脈の剥離が困難であり、piehler変法による基部置換術を施行した。術後経過は良好で、POD23独歩で退院となった。

Ⅰ－33　Time-resolved CT angiographyが診断に有用であった上行大動脈置換術後大動脈基部破裂の手術例

新潟大学大学院医歯学総合研究科　呼吸循環外科学分野
大西　遼、青木賢治、名村　理、佐藤裕喜、岡本竹司、
榛澤和彦、土田正則

維持透析中の67歳女性。急性大動脈解離上行大動脈置換術後約4か月の単純CTで人工血管周囲貯留液の増加を認めた。術後7か月の造影CTで貯留液が増加し、淡く造影された。しかし、仮性瘤などは認めず、造影剤の漏出部位は同定できなかった。Time-resolved CT angiographyでは、無冠洞壁から血管外へわずかに造影剤が流出する所見が同定できた。手術は、準緊急的に大動脈基部の修復を行った。

Ⅰ－34　単冠動脈症を伴う大動脈弁輪拡張症に対して大動脈基部置換術を施行した1例

長野県厚生連佐久総合病院　心臓血管外科
中尾充貴、新津宏和、河合俊輔、豊田泰幸、津田泰利、
白鳥一明、竹村隆広

65歳男性。膵炎加療中に施行したCTでAAE、TAAを指摘された。術前の冠動脈CTで単冠動脈、UCGで二尖弁を認めた。冠動脈は左バルサルバより起始しLAD、Cxを分岐していた。Cxが肺動脈背側を走行した後右冠動脈を分岐しており、Lipton分類L2-Pであった。大動脈壁上を走行した後分岐したCxは大動脈弁輪近傍を走行していた。手術は大動脈基部置換術、全弓部置換術を施行した。経過は良好であり術後2週間で退院となった。

14：15〜14：55　心臓：動脈瘤、その他

座長　　内　田　敬　二（横浜市立大学附属市民総合医療センター　心臓血管センター）

Ⅰ－35　梅毒性多発大動脈瘤の１例

医療法人社団筑波記念会筑波記念病院　心臓血管外科
岡村賢一、島正太郎、森住　誠、河田光弘、末松義弘

68歳、男性。1ヶ月前より発熱・CRP高値で前医入院。CTで胸腹部感染性動脈瘤を認めMEPM投与され炎症改善。f/u　CTで瘤の増大傾向あり手術目的で当院転院。入院時採血でRPR（＋）/TPHA（＋）、CTで遠位弓部・下行大動脈・右総腸骨動脈・右腎動脈分岐部に瘤を認め梅毒性多発大動脈瘤と診断した。PCG投与し、入院3週間後にEVAR、4週間後に弓部置換＋オープンステント内挿術施行。術後に対麻痺生じるもCSFD等で症状改善。現在リハビリ継続中。

Ⅰ－36　梅毒性胸部大動脈瘤に対する一手術例

船橋市立医療センター　心臓血管外科
乾　友彦、茂木健司、櫻井　学、松浦　馨、小笠原尚志、高原義治

最近では比較的稀な梅毒性胸部動脈瘤の一例を経験した。症例は57歳男性。健診の胸部レントゲンで異常陰影を指摘され、CTを施行したところ弓部大動脈に70mm大の歪な嚢状瘤を認めた。術前精査で梅毒反応TPHA40000倍と強陽性であり、梅毒性弓部大動脈瘤の診断で弓部人工血管置換術を施行した。病理学的には外膜と中膜を中心とする強い慢性炎症性細胞浸潤を認め、梅毒性大動脈瘤として矛盾しない結果であった。文献的考察を加え報告する。

Ⅰ－37　Apico-Aortic Conduit手術に際しHancock apical left ventricle　connectorを用い良好な経過を得た上行大動脈高度石灰化合併大動脈弁狭窄症の一例

独立行政法人東京都健康長寿医療センター　心臓外科
坂野康人、西村　隆、許　俊鋭

Apico-Aortic　conduit手術に際して、至適な脱血が得られる心尖部コネクターの使用は血行動態の改善に利点が大きいと考えられるが本邦での使用経験は少ない。症例は84歳女性、上行大動脈高度石灰化を有する重症ASに対して手術施行。心尖-大動脈圧格差は6mmHgとなり合併症なく術後38日目に独歩退院できたので報告する。

Ⅰ－38　心尖部送血部に生じた左室仮性瘤に対する再手術

社団明芳会板橋中央総合病院
浦田雅弘、村田聖一郎、佐藤博重、数野　圭

48歳男性。2013年11月某日A型急性大動脈解離と診断され心尖部送血法を用いた大動脈基部置換術（Bentall変法）を行った。術後経過は良好で18日目に退院。術後3か月目の造影CTで心尖部送血部に左室仮性瘤を指摘され再手術となる。左腋窩動脈送血、右大腿静脈経由右房脱血で体外循環を確立し左第5肋間開胸。瘢痕化した左室壁に約8mmの欠損を認め、プレジェット付3-0モノフィラメント糸を用いて閉鎖。術後9日目に自宅退院した。心尖部送血80例で初めて仮性瘤を生じた症例を経験したので報告する。

Ⅰ－39　腕頭動脈に穿孔を認めた巨大仮性瘤の１例

1 埼玉東部循環器病院
2 いわき市立総合磐城共立病院
田中良昭[1]、李　武志[1]、北川彰信[1]、潟手裕子[1]、入江嘉仁[2]

症例は77歳、男性。主訴は息切れ。狭心症を疑い冠動脈CT施行し腕頭動脈に66mm大の仮性動脈瘤を認めた。感染を疑う所見や既往なし。治療はEVT、Bypass術等検討したが、安全性と確実性を考慮しF-F　bypass下に胸骨正中切開施行、脳分離体外循環下に弓部置換術を施行した。心嚢内には炎症を疑う強固な癒着、腕頭動脈には約1cm大の穿孔が認められた。術後の病理検査では特異的な所見は認められなかった。文献的考察を加えて報告する。

15：45〜16：25　心臓：人工弁、人工血管感染

座長　　**鈴　木　伸　一**（横浜市立大学附属病院　外科治療学　心臓血管外科）

Ⅰ－40　大動脈弁置換術後、バルサルバ洞周囲に膿瘍腔を形成した人工弁感染性心内膜炎の一例

茨城県厚生農業協同組合連合会土浦協同病院　心臓血管外科
真鍋　晋、内山英俊、大貫雅裕、広岡一信

70歳、女性。大動脈弁置換術＋2枝CABGを施行し、術後8か月で高熱、心不全のため再入院となる。血液培養陽性で、心エコーでは大動脈後壁と左房の間に膿瘍腔の形成を認め、外科治療を施行した。手術所見では、感染により人工弁が偏位し、ステントポストが大動脈後壁を穿通し、左房との間に膿瘍腔を形成していた。大動脈基部置換術を施行した。術後の経過は良好で、現在術後4か月で再燃なく、外来にて経過観察している。

Ⅰ－41　二弁置換術後遠隔期に発症した人工弁感染に対して、Manouguian法による再二弁置換を施行した一例

横浜市立大学医学部附属病院　第1外科
合田真海、益田宗孝、磯松幸尚、鈴木伸一、郷田素彦、
町田大輔、伏見謙一、杉政奈津子

症例は52歳女性。39歳時にIEでAVRおよび弁輪形成術、40歳時にMVR＋TAP施行。黄疸、発熱で前医受診。血液培養でMSSA陽性。エコー上弁周囲逆流、Valsalva洞から右心房への血流を認め、高度の弁輪破壊が疑われた。感染、心不全コントロールののち、Manouguian法によるDVR＋TAP＋上行大動脈置換を行った。術後IABPによる補助を2日間要したが、3日目に抜管。第54病日に自宅退院となった。

Ⅰ－42　AVR＋上行置換術後に歯科治療を受けPVEとなり再手術した1例

医療法人社団明芳会イムス葛飾ハートセンター　心臓血管外科
栃木秀一、吉田成彦、金村賦之、小坂眞一、古畑　謙、
半沢善勝、山岸俊介、中原嘉則

48歳男性。1年前にAS（2尖弁）と上行大動脈の拡大でAVR＋上行置換を施行された。最近原因不明な発熱が続き精査した所A弁にvegitationを認め、re-do　AVR＋弁輪形成術を施行した。最初の手術後に1〜2ヶ月毎に歯石除去をされており、今回の培養からは口腔常在菌であるStreptococcus oralisが検出された。ペニシリンGとエルタシン投与加療中で現在まで感染の再燃は認めていない。

Ⅰ－43　MACを伴う僧帽弁IEのMVR、左室後壁形成術後IE再燃に、autotransplantationによるre　MVR（ATS　25）、左室形成術を施行し救命しえた一治験例

日本大学外科学系　心臓血管・呼吸器・総合外科学分野
河野通成、畑　博明、中田金一、瀬在　明、大幸俊司、
八百板寛子、有本宗仁、塩野元美

26歳女性、英国留学中MACを伴う僧帽弁IEにMVR（生体弁Epic　25mm）、左室後壁形成術施行。帰国後IE再燃し当科初診。左房後壁に大きな膿瘍腔認め、通常のアプローチで展開不可能なためautotransplantationによるre　MVR（ATS　25）、左室形成術を施行。1年9ヶ月IE再燃なく経過良好である。

Ⅰ－44　Elephant　trunk周囲に膿瘍を形成した遅発性人工血管感染の1例

東邦大学医学部外科学講座　心臓血管外科学分野
藤井毅郎、佐々木雄毅、片柳智之、大熊新之介、亀田　徹、
片山雄三、小澤　司、益原大志、塩野則次、渡邉善則

52歳、男性。48歳時にADAにてTAR施行。全身倦怠感と発熱を主訴に来院、CT、Gaシンチグラムにて人工血管周囲に膿瘍を疑う所見を認めたため、胸骨正中切開にて膿瘍腔の洗浄・デブリートメントを施行した。遠位弓部大動脈内のelephant　trunk周囲に膿瘍腔を認めたため、大動脈末梢からの出血を懸念し、直ちに左開胸下行大動脈人工血管置換術を施行、二期的に大網充填術を施行した。

16：25〜16：57　心臓：感染性心内膜炎、その他

座長　　**長　　泰　則**（東海大学医学部付属病院　心臓血管外科）

Ⅰ－45　感染性心内膜炎を発症したアトピー性皮膚炎症例

千葉県循環器病センター　心臓血管外科
末田智紀、鬼頭浩之、椛沢政司、弘瀬伸行、大場正直、
浅野宗一、林田直樹、松尾浩三、村山博和

34 歳男性。アトピー性皮膚炎以外の既往歴なく、歯科治療歴もなし。発熱を主訴に近医受診し、心雑音を指摘され、感染性心内膜炎との診断にて当院紹介。経食道心エコーにて大動脈弁に 6-9mm の疣贅があり、MRI 上脳梗塞の所見を認めたことから手術適応となった。血液培養より MSSA を検出。手術では右冠尖-左冠尖交連に疣贅を認め郭清。同部位をウシ心膜パッチで補填したのちに SJM Regent21mm を留置した。

Ⅰ－46　歯間ブラシが関与したと思われる再発性感染性心内膜炎の一例

独立行政法人国立病院機構災害医療センター　心臓血管外科
新野哲也、宇野澤聡

症例は 52 歳男性。49 歳時に DIC 合併の感染性心内膜炎を発症し、2 弁置換術術を施行。外来通院中に弛張熱が出現し、心エコーにて大動脈位弁輪膿瘍、CT にてくも膜下出血、脳梗塞、腎梗塞、脾梗塞を認めた。入院後も神経症状が増悪傾向にあり、緊急再弁置換術＋弁輪形成術＋左室内血栓除去術を施行した。術後に PMI を要したが後遺症なく退院した。歯科治療歴は無いが、歯間ブラシを連日強く使用しており、感染への関与が疑われた。歯間ブラシは禁止とし、その後は再発なく安定している。

Ⅰ－47　再発を繰り返し治療に難渋した卵巣癌を合併した感染性心内膜炎の 1 症例

獨協医科大学越谷病院　心臓血管外科・呼吸器外科
新美一帆、齊藤政仁、朝野直城、太田和文、井上　尚、
田中恒有、権　重好、井上有方、松村輔二、高野弘志

症例は 52 歳、女性。6 月初旬脳梗塞発症、僧帽弁位感染性心内膜炎（IE）と診断。6 月 13 日僧帽弁形成術施行。術後再発認め 6 月 27 日僧帽弁置換術施行。9 月初旬発熱、血小板減少を認め TEE にて IE 再発認めた。CT で巨大卵巣腫瘍認め、IE 再発の関与を考えた。9 月 17 日再僧帽弁置換術施行、術後 5 日目に卵巣腫瘍摘出術施行。その後 IE 再発なく経過。若干の文献的考察を含め報告する。

Ⅰ－48　肺動脈弁置換術後 Nutritionally variant streptococci（NVS）による感染性心内膜炎を合併した一例

新潟市民病院　心臓血管外科
登坂有子、金沢　宏、加藤　香、三島健人、菊地千鶴男、
高橋善樹、中澤　聡

20 歳男性。新生児期に TGA1 型に対し Jatene（Le　Compte）手術を施行。大動脈弁上狭窄と肺動脈弁狭窄および逆流が徐々に進行、他院にて上行大動脈人工血管置換、肺動脈弁置換術を施行。術後 3 ヶ月頃より発熱、易疲労感が出現。5 ヶ月時に当院受診、血液培養で NVS を検出。心エコー、ガリウムシンチグラムで肺動脈弁位の感染性心内膜炎と診断。2 ヶ月間の薬物療法後、ePTFE 製弁付き導管で右室流出路再建を行った。

16：57～17：29　心臓：収縮性心膜炎

座長　　**小　寺　孝治郎**（東京女子医科大学東医療センター　心臓血管外科）

Ⅰ－49　房室間溝に沿って全周性に心膜高度石灰化を認めた収縮性心膜炎の一例

千葉大学医学部附属病院
諫田朋佳、上田秀樹、黄野皓木、石田敬一、田村友作、
渡邉倫子、阿部真一郎、深澤万歓、稲毛雄一、池内博紀、
坂田朋基、藤井政彦、松宮護郎

63 歳女性。16 年前、不整脈に対するカテーテルアブレーションの 3 年後、下腿浮腫出現し収縮性心膜炎の診断も手術希望なく内服加療。62 歳時呼吸困難感出現し当科受診。胸腹水あり肝硬変の状態。CT で房室間溝にそって著明な心膜の肥厚と石灰化を認めた。心膜剥離術を施行し壁運動と下肢浮腫改善し、現在肝硬変による胸腹水に対して内服加療中。

Ⅰ－50　収縮性心膜炎を原因とし右心瘤をきたした可能性のある 1 例

北里大学医学部　心臓血管外科
荒記春奈、宝来哲也、鳥井晋三、平田光博、北村　律、
田村幸穂、美島利昭、板谷慶一、田村智紀、岡　徳彦、
中村祐希、吉井　剛、柴田深雪、松永慶廉、宮地　鑑

27 歳女性。中学生の時に心電図検査にて右房負荷所見を指摘されており、不明熱精査にて右室瘤と診断された。外傷歴は認めない。また術前診断はされていなかったが術中所見にてびまん性の心膜肥厚を認め、収縮性心膜炎と診断された。右室瘤切除と心膜剥離術を施行し、術後経過は良好であった。

Ⅰ－51　魚骨による縦隔膿瘍の 3 年後に発症した収縮性心膜炎の一例

東京女子医科大学東医療センター　心臓血管外科
浅野竜太、佐藤敦彦、片岡　豪、立石　渉、小寺孝治郎、
中野清治

71 歳女性。3 年前にブリの骨による縦隔膿瘍に対して入院加療を受けていた。その後体重増加と下腿浮腫が出現し、収縮性心膜炎による右心不全と診断され手術適応と判断された。心エコー、CT 検査で全周性の心膜肥厚および心臓カテーテル検査では両心室の圧波形で dip　and　plateau を認めた。右房圧は 14mmHg、心係数は 2.03l/min/m2 だった。手術は肥厚した心膜を可及的に切除した。術後右房圧は 9mmHg、心係数は 2.55l/min/m2 と改善を認めた。

Ⅰ－52　アスベスト収縮性心膜炎の 1 例

自治医科大学　心臓血管外科
楜澤壮樹、風當ゆりえ、上西祐一朗、相澤　啓、佐藤弘隆、
三澤吉雄

症例は 78 歳男性。25 年間以上の粉塵暴露歴があり、アスベスト肺のため 3 年前に肺葉部分切除を受けた。3 ヶ月前から労作時呼吸困難を自覚した。精査の結果、右室圧の dip and plateau などが認められ収縮性心膜炎と診断され、心膜剥皮術を施行した。術後心嚢ドレーン抜去までに 7 日を要したが、軽快退院となった。病理所見ではアスベスト小体は確認できないものの、結核性変化等はなく、明確なアスベスト暴露歴やアスベスト肺と診断されており、アスベスト心膜炎と考えた。

17：29〜18：09　心臓：周術期管理

座長　　**村　田　聖一郎**（板橋中央総合病院　心臓血管外科）

Ⅰ－53　低左心機能、肺高血圧、重症心不全を呈するDCMに対してpreoperative optimizationが有効であった外科的治験例

順天堂大学医学部　心臓血管外科
遠藤大介、桑木賢次、加藤倫子、稲葉博隆、山本　平、
土肥静之、松下　訓、嶋田晶江、大石淳実、天野　篤

70歳男性。DCM、NYHA3度、低左心機能、肺高血圧、MR4度、AR3度に対して当初Destination　therapyでの補助人工心臓を検討されたが拒否されたため、入院でDOB、PDEIII阻害薬、リオシグアトを投与し心不全のoptimizationを行った後、AVR、MVP（二次腱索切除、乳頭筋接合術、弁輪形成）を施行。術後IABPを約24時間要したがVADは不要であり術後32日に自宅退院。

Ⅰ－54　術後管理にECMOを要した右小開胸僧帽弁形成術後重症再膨張性肺水腫の1例

慶應義塾大学病院　心臓血管外科
北原大翔、岡本一真、工藤樹彦、林可奈子、志水秀行

60歳男性。僧帽弁閉鎖不全症による心不全で入院。1ヶ月の内科的治療後、片肺換気下に右小開胸アプローチによる僧帽弁形成術を施行した。術直後急激な低酸素血症、多量の泡沫状痰が出現し、胸部レントゲンで右肺の広範な浸潤影を認め再膨張性肺水腫と診断した。分離肺換気では循環動態は改善せず、術翌日にV-V ECMOを開始した。その後肺機能の改善を認め、術後5日目にV-V ECMOを離脱した。術後52日目に独歩退院した。

Ⅰ－55　冠動脈バイパス術後に遅発性乳糜胸をきたした1例

日本医科大学付属千葉北総病院
上田仁美、藤井正大、川瀬康裕、仁科　大、別所竜蔵

症例は66歳男性。労作性狭心症の診断でオフポンプ冠動脈バイパス術（LITA-LAD RITA-IM Ao-SVG-OM-PL）を施行し、経過順調で術後17病日に独歩退院。外来フォロー中に胃部不快感を訴え食思不振や体重減少を伴うため胃内視鏡を行うも特記所見なく、次第に呼吸苦が出現し胸部X線で左胸水貯留を認めた。術後5ヵ月目に再入院となり左胸腔ドレージを行ったところ乳糜胸の診断となった。ドレナージに加え脂質制限食による保存的加療で良好な結果が得られたので文献的考察を加え報告する。

Ⅰ－56　脳動脈瘤を合併した大動脈弁狭窄症に対して弁置換術を行った1例

帝京大学医学部附属病院　心臓血管外科
添田成美、飯田　充、池田　司、大塚　憲、原田忠宜、
太田浩雄、内山雅照、尾澤なおみ、松山重文、今水流智浩、
下川智樹

83歳の女性。大動脈弁狭窄症による心不全症状で入退院を繰り返しており、大動脈弁置換術の方針となった。術前の頭部MRAで右IC-PCにBlebを伴う7mmの脳動脈瘤を認めた。脳神経外科によるリスク評価と血圧コントロールの指導のもと弁置換術を行い、合併症をきたすことなく紹介元へ転院することができた。今後、脳神経外科においてコイル塞栓術など治療の検討をしていく方針である。

Ⅰ－57　腎移植後患者に対しBentall手術を施行した1例

さいたま赤十字病院　心臓血管外科
横山野武、白杉岳洋、野中崇央、森田英幹

患者はマルファン症候群の42歳男性。逆流性腎症による腎不全のため、15歳時に母親をドナーとした腎移植を施行。ARと大動脈弁輪の拡大を認めたため、当科に紹介。術当日まで免疫抑制剤の内服を継続しBentall手術を施行。術中はステロイドカバーを行った。術当日に気管内挿管を抜管し、翌日より免疫抑制剤、ステロイドの内服を再開した。一過性に腎機能の悪化を認めたが10PODに術前レベルまで改善した。肺炎を併発したが、抗菌薬加療により改善し、33PODに退院した。

第Ⅱ会場：501B（5階）

8：20〜8：52　心臓：心臓腫瘍

座長　　**石　井　庸　介**（日本医科大学　心臓血管外科）

Ⅱ－1　三尖弁前尖から発生した乳頭状線維弾性腫の1手術例

埼玉医科大学国際医療センター　心臓血管外科
神戸　将、井口篤志、小池裕之、岡田至弘、新浪博士

乳頭状線維弾性腫は大動脈弁や僧帽弁など左心系に発生する原発性心臓腫瘍であり、右心系に発生した症例報告は少ない。症例は70歳女性。高血圧症で経過観察中に心雑音が増強したため当院に紹介された。心エコーで三尖弁に付着した可動性に富む腫瘤が検出され、CTスキャン、MRIなどの検査結果から乳頭状線維弾性腫に一致すると診断された。手術適応と判断し、腫瘤摘出術を施行した。三尖弁欠損部は自己心膜で形成した。術後経過は良好であり、15病日に退院した。

Ⅱ－2　多発性心臓乳頭状弾性線維腫の1例

自治医科大学　心臓血管外科
村岡　新、棚澤壮樹、上西祐一朗、阿久津博彦、三澤吉雄

症例は70歳女性。うっ血性心不全の精査中の心エコー検査にて右房腫瘍と診断された。麻酔導入後の経食道心エコー検査にて右房のみならず右室内にも腫瘍陰影を認めた。体外循環を確立後に、右房自由壁から起始する腫瘍茎部心内膜を含めて脆い右房内腫瘍を切除した。経三尖弁的に右室自由壁背側に位置する腫瘍を切除した。病理学的には両腫瘍ともに、乳頭状弾性線維腫と診断された。心臓腫瘍では稀に多発性に発生する事が報告されており、術前に入念な検査の必要性が示唆された。

Ⅱ－3　右室前壁原発の線維腺腫に対して、腫瘍切除・TVR・パッチ閉鎖を施行した1例

東京医科歯科大学大学院　心臓血管外科
篠原未来、水野友裕、大井啓司、八島正文、八丸　剛、
渡辺大樹、黒木秀仁、藤原立樹、櫻井翔吾、竹下斉史、
木下亮二、荒井裕国

65歳男性。大腿軟部肉腫精査で行ったCTで三尖弁輪・右房に及ぶ右室前壁腫瘍を指摘。術中所見で右室壁内にカプセル化された充実性腫瘍（43×34×49mm）を認めた。心筋組織と癒着が強く、腫瘍の圧排で周囲心筋組織が薄いため、右室前壁と三尖弁輪・右房壁の一部を含めて腫瘍を摘出。TVR（mosaic31mm）を行い、欠損した右房・右室壁を牛心膜パッチで閉鎖。39日目に退院。

Ⅱ－4　経過中急速な増大を認めた感染性左房粘液腫の1例

飯田市立病院　心臓血管外科
藤井大志、北原博人

症例は62歳、男性。僧房弁に巨大な疣贅を伴う感染性心内膜炎で出血性脳梗塞を合併したため保存的に加療中、第6病日の心エコーにて疣贅の急速な増大を認め悪性腫瘍が疑われた。しかしその後増大が認められず、最終的に感染性左房粘液腫と診断し第16病日に手術を施行した。術中所見では僧帽弁後尖に疣贅を伴う粘液腫を認め、弁輪部膿瘍から左室内感染も来たしていた。感染巣の掻爬後、自己心膜にて弁輪補強し人工弁置換術を施行した。今回、特異な経過を呈した感染性粘液腫の1例を経験したので報告する。

8：52〜9：24　心臓：肺塞栓、その他

座長　　**北　中　陽　介**（聖マリアンナ医科大学　心臓血管外科）

Ⅱ－5　肺動脈血栓塞栓症により多発心原性塞栓症を併発した、卵円孔開存に起因した奇異性塞栓症の１例

埼玉石心会病院　心臓血管外科
高橋亜弥、塩見大輔、清水将継、山田宗明、木山　宏、今関隆雄

症例は62歳女性、左片麻痺を主訴に救急搬送。頭部CTで右中大脳動脈領域の脳梗塞、心電図は洞調律でRCA領域の心筋梗塞を伴っており多発心原性塞栓症と考えた。さらに造影CTで深部静脈血栓症と両側肺動脈血栓も確認。TEEで卵円孔開存を認め、PCPS補助下で肺動脈血栓摘除＋CABG　1枝＋卵円孔閉鎖を施行。卵円孔開存を介した奇異性塞栓症のため多発致死的合併症を伴ったが救命し得たため、若干の文献的考察を加え報告する。

Ⅱ－6　両心房内血栓を伴う急性肺塞栓症の１例

聖マリアンナ医科大学病院　心臓血管外科
鈴木寛俊、北中陽介、嵯峨根正展、桜井祐加、盧　大潤、
千葉　清、小野裕國、大野　真、近田正英、西巻　博、宮入　剛

症例は44歳男性、胆管炎で入院加療中に失神で発症。CTにて急性肺塞栓症と診断。TTEで右心房内に可動性血栓を認めたため緊急手術となった。更に麻酔導入後のTEEで左心房の中隔に付着する可動性血栓を認めた。術中所見は右心房内の血栓がPFOを介し左心房に達していた。これに対し両心房、肺動脈の血栓除去術を施行した。DVTから肺塞栓症を合併し、右心系の圧が上昇し遊離血栓がPFOに嵌頓したと考えられた。

Ⅱ－7　集学的治療にて救命しえた、広範急性肺血栓性塞栓症の一例

帝京大学　心臓血管外科
大溝啓揮、今水流智浩、中川かおり、池田　司、大塚　憲、
原田忠宜、太田浩雄、内山雅照、尾澤直美、飯田　充、
松山重文、下川智樹

広範急性肺血栓塞栓症は、いまだ致死率の高い疾患である。今回、高度肥満を有する自宅発症の急性肺血栓塞栓症を経験した。患者は54歳男性　体重130kg　自宅で呼吸苦を生じ、近医救急搬送、CTで肺血栓塞栓症を認め当院紹介。右房内、下肢にも浮遊性血栓認め、内科でIVCフィルター挿入のち緊急肺血栓摘除術を施行。高度TRも認め併せてTAP施行した。治療方針を含め考察し報告をする。

Ⅱ－8　膀胱腫瘍化学療法中に上行大動脈に浮動性血栓を認めた症例

東京慈恵会医科大学附属柏病院　心臓外科
保科俊之、長沼宏邦、川田典靖、村松宏一

症例は65歳男性で、泌尿器科で浸潤性膀胱癌（T3N1M0）に対して術前化学療法を施行していた。効果判定の造影CTで、3か月前には無かった上行大動脈内膜に付着する14mm大の陰影を認めた。手術では循環停止下に上行大動脈切開を行い、腫瘤ごと周囲の血管を切除し、人工血管に置換した。病理所見では腫瘍性病変はなく、血栓であった。術後は化学療法に伴う汎血球減少をきたしたものの術後14日で合併症なく退院した。上行大動脈の血栓は非常に稀であり、文献と共に報告する。

9：24〜10：04　心臓：大動脈解離、その他

座長　　**阿　部　恒　平**（聖路加国際病院　心臓血管外科）

Ⅱ－9　術中大動脈解離をきたした大動脈二尖弁（BAV）、大動脈弁狭窄症の1例

杏林大学医学部附属病院　心臓血管外科
高橋　雄、遠藤英仁、土屋博司、稲葉雄亮、西野俊史、窪田　博

79歳、男性。BAVによるASと診断。上行大動脈瘤（50mm）を認めたが全身状態考慮し単弁置換に留める方針とした。生体弁にてAVR施行。Aortic root vent抜去後、vent刺入部をentryとしたⅠ型大動脈解離を発症。送血管が偽腔内に抜け人工心肺流量維持が困難となり、心尖から生体弁越しに送血管挿入、超低体温循環停止下に上行大動脈置換術を併施。第30病日に独歩退院。術中大動脈解離をきたしたBAVの1例を経験した為、文献的考察を踏まえて報告する。

Ⅱ－10　縦隔洞炎治療中に人工血管の解離による大動脈閉塞で失った一例

聖路加国際病院　心臓血管外科
中西祐介、阿部恒平、渡邉　直、伊藤丈二、吉野邦彦、三隅寛恭

【症例】53歳、男性【既往歴】高血圧【現病歴】2008/4急性大動脈解離で緊急上行半弓部置換。2011/6全弓部＋胸部下行置換（Triplex）。その後MRSEによる深部縦隔洞炎を発症、大網充填と抗菌薬加療を行った。以降も遷延する縦隔洞炎のために入退院を反復し抗菌薬加療を継続。2014/2突如心停止となり当院救急外来へ搬送。蘇生処置に一度は反応するも再度心停止となり死亡。剖検にて弓部置換に用いたTriplexの解離と解離腔の血栓化による大動脈閉塞を認めた。

Ⅱ－11　IgG4関連心腫瘍を併発した慢性解離性上行大動脈瘤に対する一手術例

成田赤十字病院　心臓血管外科
焼田康紀、丸山拓人、渡邊裕之

72歳女性。嚥下時つかえ感、体重減少を主訴に受診。精査で心嚢内腫瘍と慢性解離性上行大動脈瘤を認めた。方針決定のため腫瘍生検を施行。悪性所見なくIgG4陽性形質細胞の浸潤を認めた。他臓器でIgG4関連疾患の所見を認めず。左回旋枝が腫瘍をまたいで走行し外科的切除は困難であった。ステロイド内服開始したが上行瘤が拡大傾向となり人工血管置換術を施行。IgG4と大動脈解離発症との関連は明らかでなかった。IgG4関連心腫瘍は比較的稀な疾患であり文献的考察を加えて報告する。

Ⅱ－12　A型解離術後2か月で下行大動脈が急速拡大し食道狭窄を来した破裂例

日本大学病院　循環器病センター　心臓血管外科
日野浦礼、秋山謙次、折目由紀彦、秦　光賢、和久井真司、
中村哲哉、塩野元美

59歳男性、A型解離に対する上行部分弓部置換術後2か月、突然の嚥下障害、嘔吐を主訴に外来受診。下行大動脈の急速な瘤化と食道狭窄を認め、CT上sealed　rupture認めたため緊急手術を施行した。術中破裂したが大腿動静脈より部分体外循環を行い、広範囲下行大動脈置換術を施行し救命した。重度のSASが原因と考えられた。

Ⅱ－13　B型解離性大動脈瘤に対する下行置換術においてエコーガイド下中心送血を行った1例

平塚市民病院　心臓血管外科
岸田さなえ、井上仁人、鈴木　亮、河西未央、鈴木　暁

大動脈解離手術における灌流手段は様々だが我々はエコーガイド下真腔内中心送血法を用い人工心肺確立し、効率的中心冷却と良好な術中・術後経過を得た1例を経験した為報告する。症例は61歳女性。Marfan症候群であり15年前A型大動脈解離に対し全弓部置換＋CABG、8年前Bentall＋MVR施行しCTで経過観察していた。今回B型解離性大動脈瘤最大短径が60mmに拡大した為、左開胸循環停止下で下行大動脈人工血管置換術施行した。術後経過良好で第31病日退院した。

10：04～10：52　心臓：TEVAR

座長　　西　村　　隆（東京都健康長寿医療センター　心臓外科）

Ⅱ－14　外傷性胸部大動脈解離に対して緊急 TEVAR を施行した 2 例

水戸済生会総合病院　心臓血管外科
三村慎也、篠永真弓、倉岡節夫

【1】73 歳、男性。屋根からの転落外傷。遠位弓部限局解離の他、頭蓋骨骨折、急性硬膜外血腫、頚椎骨折、両側肋骨骨折合併、受傷 6 時間で Gore TAG（31mm×15cm）留置。【2】19 歳、男性。バイクの交通外傷。遠位弓部限局解離の他、肝損傷、腸管損傷、膵損傷合併、受傷 6 時間で Gore TAG（26-21mm×10cm）留置。2 例ともエンドリークなく併存損傷の治療軽快後独歩退院。

Ⅱ－15　金属アレルギーと左椎骨動脈近位分岐を有する弓部大動脈瘤に対する debranchig TEVAR の一例

武蔵野赤十字病院　心臓血管外科
横山賢司、田崎　大、吉崎智也

85 歳男性。弓部大動脈瘤に対し左総頸動脈（LCA）と鎖骨下動脈（LSA）の debranching　TEVAR の方針とした。再建要する左椎骨動脈（VA）は近位分岐で白金アレルギーも有し LSA 近位のコイル塞栓は禁忌であった。LCA と LSA、VA を左鎖骨上で露出し VA を LSA 遠位部に再建、右腋窩動脈から VA 吻合部遠位 LSA と LCA へ人工血管でバイパスし両者を起始部で結紮し Gore TAG を留置した。8POD に経過良好にて退院した。

Ⅱ－16　胸部ステントグラフト（Relay Plus）を用いて胸部 entry 閉鎖を行った DeBakey 3b 型解離性大動脈瘤の 4 例

国立国際医療研究センター戸山病院　心臓血管外科
村上友梨、藤岡俊一郎、陳　　軒、森村隼人、王　志超、
橋本昌典、戸口幸治、福田尚司、保坂　茂

3b 型解離でのステントグラフト治療では、遠位弓部が比較的急峻なこと、entry の中枢と末梢の口径差が大きいこと、肋間動脈に起因した reentry 合併から長い治療長が必要などの理由から、Relay Plus を用いて 1 例はゾーン 3 から、他の 3 例は Ax-Ax バイパス、左鎖骨下動脈コイル塞栓併用でゾーン 2 からの TEVAR を行い良好な結果を得た。

Ⅱ－17　破裂を伴った急性 B 型大動脈解離に対し 2-debranching TEVAR を施行した 1 例

1 社会福祉法人恩賜財団済生会横浜市東部病院
2 慶應義塾大学病院　心臓血管外科
飯田泰功[1]、伊藤　努[1]、林　祥子[1]、高橋辰郎[1]、三角隆彦[1]、
蜂谷　貴[2]、志水秀行[2]

88 歳男性。突然の胸痛で搬送され、CT にて破裂を伴った急性 B 型大動脈解離と診断された。高齢であったため TEVAR を選択した。エントリーが左鎖骨下動脈起始部近傍にあり、landing-zone 確保のために頚部バイパス術を施行し、Zone　1 より VALIANT を留置、続けて左鎖骨下動脈起始部を Amplatzer　Vascular　Plug で塞栓した。術後 1 日目の CT で認めたエンドリークも 7 日目に消失し、14 日目に退院した。

Ⅱ－18　急性 A 型大動脈解離に合併した腹部臓器虚血に対し二期的 TEVAR にて entry 閉鎖した一例

自治医科大学附属さいたま医療センター　心臓血管外科
今村有佑、板垣　翔、西　智史、木村直行、由利康一、
山口敦司、安達秀雄

症例は 56 歳男性。胸背部痛で前医搬送、CT で下行大動脈に entry を疑う急性 A 型解離の診断で手術目的に当院搬送。同日緊急で上行大動脈置換術を行うも術中乳酸値の上昇及びアシドーシスの進行あり。開腹所見上、回腸末端の虚血あり、腸管切除術を追加。ICU 帰室後より肝虚血を疑う所見あり、CT にて entry 末梢の真腔狭窄に伴う臓器灌流障害が要因と判断、entry 閉鎖目的に TEVAR を施行、術後改善を認めた。

Ⅱ－19　右椎骨動脈低形成合併の debranched　TEVAR 術後人工血管感染に対し左椎骨-左総頚動脈吻合を施行した 1 例

1 横浜市立大学医学部附属市民総合医療センター　心臓血管センター
2 横浜市立大学医学部附属病院
根本寛子[1]、井元清隆[1]、内田敬二[1]、磯田　晋[1]、輕部義久[1]、
安田章沢[1]、宮本卓馬[1]、松木佑介[1]、富永訓央[1]、山崎春彦[1]、
益田宗孝[2]

血痰が主訴の 78 歳男性。CT 上胸部大動脈瘤破裂の診断。右椎骨動脈低形成で zone　2　debranched　TEVAR（TX2、左鎖骨下動脈コイル塞栓、右鎖骨下-左鎖骨下動脈間バイパス）を施行。エンドリークはないが人工血管感染を来し、術後 14 日目に人工血管を抜去し左椎骨-左総頚動脈吻合術を施行した。

10：52〜11：32　心臓：TAVR、オープンステント

座長　　田　中　正　史（湘南鎌倉病院　心臓血管外科）

Ⅱ－20　経カテーテル的大動脈弁置換術後の左室仮性瘤の１例

聖隷浜松病院　心臓血管外科
古田晃久、小出昌秋、國井佳文、神崎智仁、前田拓也、岡本卓也

症例は79歳女性。他院で重症大動脈弁狭窄症と診断され手術目的に当科紹介された。慢性関節リウマチに対して長期ステロイド治療を受けておりFrailtyも高くTAVIの適応とした。TF-TAVI術中にガイドワイヤーによる左室穿孔を認め止血に難渋したが人工弁留置は成功した。術後CTで左室仮性瘤を認め増大傾向であり、緊急的に心停止下で左室修復術を施行した。経過良好で修復後１週間で独歩退院した。

Ⅱ－21　経カテーテル大動脈弁留置術（TAVI）術中にValsalva洞破裂を発症した一例

1 慶應義塾大学病院　心臓血管外科
2 慶應義塾大学病院
林可奈子[1]、吉武明弘[1]、蜂谷　貴[1]、岡本一真[1]、川口新治[1]、
北原大翔[1]、林田健太郎[2]、八島史明[2]、猪原　拓[2]、福田恵一[2]、
志水秀行[1]

86歳女性。重度の大動脈弁狭窄症に対しTAVI（経大動脈部アプローチ）を施行。留置後の術中造影にてValsalva洞破裂を認めたが、高齢であり開心術のリスクが高いことを考慮し保存的に経過観察をする方針とした。厳重な降圧管理を行い軽快退院、術後６ヶ月後の胸部CT検査にて偽腔の縮小を認めた。

Ⅱ－22　胸腹部置換および広範囲TEVAR後の残存上行弓部大動脈瘤に対しオープンステントを用い弓部置換術を施行した１例

医療法人沖縄徳洲会湘南鎌倉総合病院　心臓血管外科
大城規和、野口権一郎、片山郁雄、山部剛史、湯地大輔、
白水御代、田中正史

64歳男性、９年前にCrowford3型TAAAに対して腹部４分枝および肋間動脈再建胸腹部人工血管置換術、２年前に胸部下行大動脈瘤に対してTEVAR施行。経過中遠位弓部からステントまでの血栓閉塞型Ｂ型解離を発症、その後弓部大動脈50×55mm、胸部下行大動脈瘤70×65mmへ拡大認め、オープンステントを用いた弓部置換術を施行した。文献・考察を加え報告する。

Ⅱ－23　広範胸部大動脈瘤に対して全弓部置換術＋オープンステントグラフト法を施行した１例

湘南藤沢徳洲会病院
片山郁雄、白水御代、野口権一郎、田中正史

66歳男性。２年前に弓部から下行の広範な胸部大動脈瘤を指摘され、以降外来フォローされていたが瘤径拡大を認め手術の方針となった。手術は肺の閉塞性障害、腎機能低下を考慮し、全弓部置換術＋オープンステントグラフト法を施行。術後12日目に軽快退院。左側方開胸を回避し、循環停止時間の短縮が図られ、良好な結果を得た。

Ⅱ－24　Ｂ型大動脈解離ハイリスク症例に対するLess Invasive Quick Open Stenting（LIQS）法

日本大学病院　循環器病センター　心臓血管外科
和久井真司、秋山謙次、折目由紀彦、秦　光賢、中村哲哉、
日野浦礼、塩野元美

LIQS法のポイントは、直腸温28度下で循環停止のみ。弓部切開部位が左総頚動脈―鎖骨下動脈間の２点。症例は75歳、脳梗塞、パーキンソンで車いす生活の男性。瘤最大径は65mm。J-Graftステント挿入後4-0モノフィラメント糸１本でグラフト後壁、鎖骨下動脈起始部を連続で縫合し、グラフト前壁と弓部は同時に閉鎖する。循環停止19分大動脈遮断28分手術は135分で終了し当日抜管、術後10日目に退院した。

12：50～13：22　心臓：先天性（成人）

座長　　倉　田　　篤（大和成和病院　心臓血管外科）

Ⅱ－25　弓部置換を行った成人型大動脈縮窄症の１例

昭和大学医学部　第1外科
飯塚弘文、青木　淳、尾本　正、丸田一人、川浦洋征

患者は46歳女性。難治性高血圧にて受診。ABIが両側とも0.5と低値であったため、造影CTを行い、成人型大動脈縮窄症と診断された。左総頚動脈と左鎖骨下動脈は共通幹より起始し、遠位弓部に狭窄を認めた。手術は頚部分枝のisland再建を伴う弓部大動脈置換術を施行した。術後経過は良好で重篤な合併症もなく、ABIは両側とも0.9まで改善した。

Ⅱ－26　大動脈縮窄症術後の遠位弓部大動脈瘤をきたした症例に対しステップワイズ法による遠位側吻合を用い良好な経過が得られた１治験例

医療法人社団公仁会大和成和病院
遠藤由樹、菊地慶太、松山孝義、畝　　大、深田靖久、倉田　篤

患者は34歳男性。0歳時に大動脈縮窄症に対し左鎖骨下動脈に下行大動脈を吻合された。今回遠位弓部大動脈が60mmと拡大したため手術となった。末梢側吻合予定部は深部であったが、胸骨正中切開にてアプローチし、超低体温循環停止下にてステップワイズ法により安全に末梢側吻合を施行。術後の経過は良好であった。文献的考察を含めて報告する。

Ⅱ－27　成人大動脈弓離断症の一例

前橋赤十字病院
林　弘樹、森　秀暁、石川和徳

症例は64歳男性。心不全、急性腎不全、麻痺性腸閉塞にて近医入院加療、CTで大動脈弓離断を指摘され当科紹介となった。下肢のABIの低下も認め、大動脈弓離断が原因と考えられたため、手術適応と判断した。14mmグラフトにて、左鎖骨下動脈－下行大動脈バイパス術を行った。経過は良好で、術後13日に軽快退院された。現在再発も認めていない。

Ⅱ－28　右側大動脈弓、左鎖骨下動脈起始異常を伴う胸部下行大動脈瘤右胸腔内破裂の一救命例

山梨県立中央病院心臓血管外科
原田崇史、横山裕次郎、山田有希子、中島雅人、土屋幸治

症例は66歳男性。背部痛で近医受診。右側大動脈弓を伴う胸部下行大動脈瘤破裂によるショックの診断で当院紹介。手術は胸骨正中切開＋右第5肋間開胸でアプローチ後、上行大動脈送血、右房脱血とし低体温循環停止下に下行大動脈瘤破裂部を人工血管（triplex 30mm）にて置換した。術後経過良好で23日目自宅退院。本症例のopen surgeryにおいては到達経路や補助手段の選択が重要となる。若干の文献的考察を加えて報告する。

13：22～14：02　心臓：先天性（成人）、その他

座長　　**星　野　丈　二**（葉山ハートセンター　心臓血管外科）

Ⅱ－29　Ionescu-Shiley 弁にて TVR 後 30 年を経過した Ebstein 奇形症例

東京慈恵会医科大学　心臓外科
高木智充、橋本和弘、坂東　興、坂本吉正、長堀隆一、
儀武路雄、松村洋高、井上天宏、中村　賢

1984 年 Ebstein 奇形、ASD、TR に対して TVR（IS31）、ASD 閉鎖を他院にて施行。2013 年年末頃より心不全症状を認めるようになり、翌年 5 月に re-TVR（SJM27）を施行。同時に、刺激電動系の損傷危惧のためペースメーカー植え込み術（DDD）も施行。術後経過は順調であり現在外来にて経過観察中である。弁尖は、三尖とも高度に硬化しており半開放位で固着していた。30 年に及ぶ Ionescu-Shiley 弁の使用報告は珍しいため報告する。

Ⅱ－30　左上大静脈遺残、右上大静脈欠損症のある僧帽弁閉鎖不全症、三尖弁閉鎖不全症に対して僧帽弁置換・三尖弁形成術を施行した一例

1 医療法人徳洲会　湘南藤沢徳洲会病院
2 医療法人沖縄徳洲会湘南鎌倉総合病院　心臓血管外科
白水御代[1]、大城規和[2]、湯地大輔[2]、山部剛史[2]、野口権一郎[2]、
片山郁雄[1]、田中正史[2]

76 歳男性、右上大静脈欠損、左上大静脈遺残・冠静脈洞への流入を認めていた。両弁尖肥厚を伴う僧帽弁閉鎖不全症、三尖弁閉鎖不全症を認め、左上大静脈に脱血管挿入し心筋保護液は大動脈基部注入とし、僧帽弁置換・三尖弁形成術を施行。右上大静脈欠損を伴う左上大静脈遺残症の開心術は比較的稀であり報告する。

Ⅱ－31　術中に判明した大動脈四尖弁による大動脈弁狭窄兼閉鎖不全症

船橋市立医療センター　心臓血管外科
小笠原尚志、松浦　馨、茂木健司、櫻井　学、乾　友彦、
高原善治

症例は 68 才女性。大動脈弁狭窄兼閉鎖不全症と冠動脈狭窄に対し大動脈弁置換術＋CABG を施行した。術前経胸壁心エコー検査では確認ができなかったが術中に大動脈四尖弁を確認した。左冠動脈洞、右冠動脈洞は同等の大きさでそれぞれ弁尖を認めたが、無冠動脈洞は二分されており、二つの弁尖を認めた。Hurwitz 分類の type c と考えられた。若干の文献的考察を加え報告する。

Ⅱ－32　若年の大動脈弁二尖弁に対して El Khoury 法に準じた大動脈弁形成術を施行した一例

大森赤十字病院　心臓血管外科
進藤俊介、田鎖　治、井上武彦、鈴木達也

症例は 16 歳男性。UCG で左室拡大（Dd/Ds 77/58mm）を伴う Severe　AR と診断。CT で大動脈基部径 39mm であった。術中所見は左右冠尖が癒合し、この raphe から ST　junction へ延びる筋状支持組織を認めた。手術は Reimplantation で弁輪を stabilize し、癒合した前尖に Free margin plication で弁尖接合を得て、Coaptation　tips が左室側に bulging しないように両尖に微調整を加えた。術後 12 日に退院し、術後 4 ヶ月の UCG で大動脈弁逆流は軽度、Dd/Ds 45/31mm と経過良好である。

Ⅱ－33　成人期に初発した大動脈縮窄症に対して covered stent 留置を行った一例

千葉大学医学部附属病院
諫田朋佳、上田秀樹、黄野皓木、石田敬一、田村友作、
渡邉倫子、阿部真一郎、深澤万歓、稲毛雄一、池内博紀、
坂田朋基、藤井政彦、松宮護郎

53 歳男性。10 年前間欠性跛行が出現。両側 ABI 低下し、CT で高度の石灰化を伴う遠位弓部大動脈狭窄を認め、大動脈造影で圧較差 40mmHg。先天性疾患や動脈炎の既往、大血管手術歴なし。治療は Covered　stent を留置した後、バルーン拡張を行った。術後 ABI は両側正常化し、間欠性跛行は消失。大動脈縮窄症に対する血管内治療について文献的考察を加えて報告する。

14：02〜14：50　心臓：先天性 1

座長　　**金　子　幸　裕**（国立成育医療研究センター　心臓血管外科）

Ⅱ－34　肺動脈の圧迫による気道狭窄を来たした修正大血管転位・心室中隔欠損症の一例

東大病院　心臓外科
有馬大輔、平田康隆、益澤明広、尾崎晋一、高岡哲弘、小野　稔

症例は１ヶ月男児。出生時は特に問題なかったが啼泣後にチアノーゼ頻回に認め近医受診。心エコーで修正大血管転位・心室中隔欠損（doubly committed type）と診断。入院後 SpO240％台に低下、徐脈で挿管管理。CT で右気管支は拡大した肺動脈に圧排、挿管後も頻回に換気不全となり緊急手術。経大動脈弁的に VSD パッチ閉鎖。肺動脈の前方の吊上げでは不十分であると考え、GoreTex シートを主肺動脈にまきつけて吊上げた。術後経過は良好で、退院となった。

Ⅱ－35　Mee 法を用いて冠動脈移植を行った完全大血管転位 shaher 5a の１例

新潟大学大学院医歯学総合研究科　呼吸循環外科学分野
文　智勇、白石修一、渡邉マヤ、杉本　愛、高橋　昌、土田正則

症例は 3.2kg の男児、胎児エコーにて完全大血管転位症と診断し、8 生日に arterial switch operation を施行。冠動脈は Sinus 2 から左右冠動脈が起始する shaher　5a。左冠動脈は壁内走行し、開口部は slit 状であった。Posterior commisure をそぎ落とし、開口部を cutback した後に coronary button を作成。内側 trap dooor にて冠動脈移植を施行した。手術時間 10 時間 25 分。術後 4 日目に抜管し、7 日目に ICU 退室。合併症なく 22 日目に退院した。

Ⅱ－36　多脾症、房室中隔欠損症、完全大血管転位症に対して、解剖学的修復術を施行した一例

千葉県こども病院　心臓血管外科
鈴木憲治、青木　満、萩野生男、宝亀亮悟、秋山　章

症例は 4 歳女児。胎児超音波検査で心疾患を指摘されており、出生後多脾症、房室中隔欠損症、完全大血管転位症と診断された。体重増加を待ち、今回房室中隔欠損修復、ラステリ型手術、心房内血流転換を施行した。術後多脾症に伴う腸管合併症に難渋したが、回復し独歩退院となった。多脾症には腸回転異常など腸管合併症を伴うことがあるが、今回我々は比較的稀な重複腸管症を合併した症例を経験したので報告する。

Ⅱ－37　多発筋性部心室中隔欠損を伴う完全大血管転位症に対して Jatene 手術＋結紮用クリップを使用した肺動脈絞扼術の１例

国立成育医療研究センター
八鍬一貴、森下寛之、阿知和郁也、金子幸裕

症例は１か月女児。他院にて多発筋性部心室中隔欠損を伴う完全大血管転位症と診断され肺動脈絞扼術施行されたが、術後、高肺血流と低酸素血症が遷延し当院へ搬送。Jatene 手術、結紮用クリップを使用した肺動脈絞扼術および心房中隔欠損閉鎖施行し経過は順調であった。結紮用クリップを使用する本手術法は冠状動脈損傷の危険なく容易に肺動脈絞扼解除が可能な方法として考案した。

Ⅱ－38　隔壁切除、血栓除去を施行した左室二腔症の幼児例

埼玉県立小児医療センター　心臓血管外科
成瀬　瞳、野村耕司、阿部貴行

症例は２才男児。胎児不整脈を指摘され、出生後も心室期外収縮が認められ当院紹介。出生時心エコーでは異常を認めなかったが、10 カ月時に左室心尖部の異常筋束増生を認め、左室二腔症の診断を得た。経過中に脳梗塞を発症、左室副腔の壁運動低下および血栓を認め、血栓除去、隔壁切除を施行した。抗凝固を行い術後２ヶ月が経過し、副腔壁運動の改善を認め、血栓再発を認めていない。左室二腔症は稀な先天性心疾患で、幼児期に心内血栓除去に至った報告は見当たらず、若干の考察を加えて報告する。

Ⅱ－39　多脾症成人例における人工血管を用いた Modified Bidirectional Glenn Shunt

自治医科大学附属病院とちぎ子ども医療センター　小児・先天性心臓血管外科
宮原義典、前川慶之、河田政明

多脾症・単心室・肺動脈狭窄・下大静脈欠損―半奇静脈結合の 27 歳男性。乳幼児期に複数回の BTS 施行後、当院紹介となる。肺血管抵抗は低値であったが、高度右肺動脈狭窄による一側肺血管床の低形成を認め、成人症例への一期的 TCPS はリスクが高いと判断した。上大静脈を奇静脈流入部頭側で切離し、人工血管で肺動脈に誘導、半奇静脈は心房に還流させることで良好な結果が得られた。肺血管病理所見と併せて報告する。

15：55～16：43　心臓：先天性２

座長　　小　澤　　司（東邦大学医療センター大森病院　小児心臓血管外科）

Ⅱ－40　心臓脱を伴ったCantrell症候群の｛S,D.D｝DORV、PSに対して根治術を施行した１例

東京女子医科大学心臓病センター　心臓血管外科
澤真太郎、長嶋光樹、平松健司、坂本貴彦、松村剛毅、
上松耕太、立石　実、大倉正寛、早川美奈子、島田勝利、
山崎健二

症例は、6歳女児。出生後上記診断となり、両側BT shunt後経過観察されていたが、酸素飽和度の低下に伴い根治術の方針となった。手術は、心臓脱前面の皮膚は温存し皮膚切開を置き体外循環下にVSD　closure＋RVOTRを行った。心臓脱を伴った稀な症例を経験したので報告する。

Ⅱ－41　21trisomy、unbalanced AVSD、hypoplastic LV、CoA、SASに対するNorwood手術の経験例

北里大学医学部　心臓血管外科
荒記春奈、中村祐希、岡　徳彦、吉井　剛、柴田深雪、
鳥井晋三、平田光博、北村　律、宝来哲也、田村幸穂、
美島利昭、板谷慶一、田村智紀、松永慶廉、宮地　鑑

37週2日、2865 gにて出生した男児。日齢11に人工心肺下にCoA repair、PA bandingを施行したが、術前に診断されていなかったSASのため人工心肺から離脱不能であり術中にNorwood手術に変更した。術後補助循環を必要としたがPOD3に補助循環からPOD78に人工呼吸器から離脱した。患児はGlenn手術待機中である。

Ⅱ－42　Norwood手術を経てYasui手術に到達したCoA、VSD（I）、SAS、hypoplastic archの１例

東京女子医科大学心臓病センター　心臓血管外科
早川美奈子、長嶋光樹、平松健司、坂本貴彦、松村剛毅、
上松耕太、立石　実、大倉正寛、島田勝利、澤真太郎、山崎健二

症例は6歳、女児。出生後上記診断となり、日齢11にBilateral PAB、2か月時にNorwood手術（RMBT3.5mm）を施行した。その後、12ヶ月時にBTSを追加し体重増加を待って、6歳時、体重14kgでYasui　手術に到達し良好な結果を得た。

Ⅱ－43　TAPVC（Ia）、ASDを伴うTOFに対する計画的段階的修復の１例

自治医科大学とちぎ子ども医療センター　小児・先天性心臓血管外科
前川慶之、宮原義典、河田政明

TAPVC（Ia）＋ASDを合併するTOFは左室容積、術前後の心室負荷の点で予後不良とされる。低酸素発作を呈した男児に左室容積適正化を主眼とした段階的修復を計画した。日齢50にTAPVC修復＋ASD閉鎖＋姑息的RVOTRを施行。経過中高肺血流（Qp/Qs2.1、PAP 62/22（34）、LVEDV 194％N）となり1歳6ヶ月時TOF修復、PVO解除を行った。2歳時LVEDV108％Nと正常化、PAP 21/9（14）、PVOなく経過中である。

Ⅱ－44　部分肺静脈還流異常症に対してWarden手術および右房maze手術を施行した１成人例

日本医科大学付属病院
田上素子、石井庸介、佐々木孝、青山純也、高橋賢一郎、
廣本敦之、白川　真、坂本俊一郎、大森裕也、宮城泰雄、
師田哲郎、新田　隆

症例は67歳、女性。心不全症状を契機に受診し精査にて上位欠損型の心房中隔欠損症（ASD）、部分肺静脈還流異常症（PAPVC）と診断された。Qp/Qs＝2.8。ASD、PAPVCおよび心房細動によるうっ血性心不全と診断。手術はWarden法による心内修復と右房mazeを行い、良好な結果を得た。術中画像と文献的考察を加え報告する。

Ⅱ－45　螺旋リング・カフ付きPTFEグラフトを用いた４点スクエア固定法によるRV-PA shunt-Norwood手術

東邦大学医療センター大森病院　心臓血管外科
小澤　司、片山雄三、塩野則次、片柳智之、佐々木雄毅、
大熊新之介、益原大志、藤井毅郎、渡邉善則

2013年1月より、Norwood手術時のRV-PA　conduitに予めカフが付いたF-P　bypass用の螺旋リング付きPTFEグラフト（Distaflo™）を使用している。同時にRV-PA shuntの中枢側吻合部の狭窄防止として、4点スクエア固定・巾着補強法を考案した。またカフ部を用いることで末梢側吻合が容易となった。本術式をNorwood手術連続3例に適用し、良好な経過が得られたので報告する。

16：43〜17：23　心臓：先天性 3

座長　　**平　田　康　隆**（東京大学医学部附属病院　心臓外科）

Ⅱ－46　心室中隔欠損術後に発症した心室中隔内血腫の１例

山梨大学医学部附属病院　第2外科
本田義博、鈴木章司、加賀重亜喜、吉田幸代、神谷健太郎、
榊原賢士、葛　仁猛

低出生体重のため肺動脈絞扼術を施行された、6 か月、3.7kg の児。膜性部 VSD パッチ閉鎖術を施行、糸かけはマットレス縫合で行った。術中 TEE では異常所見なく、ICU 帰室後も血行動態は安定していたが、術後 8 時間のエコー上心室中隔の著明な肥厚を認めた。流出路狭窄や弁閉鎖不全はなく血行動態は安定していたため鎮静し保存的に経過観察。血腫の増大なく 5 病日に抜管し良好に経過、約 1 か月で血腫はほぼ消失した。

Ⅱ－47　自己免疫性好中球減少症合併心室中隔欠損症に対し、G-CSF 投与下に根治術を施行し得た１例

埼玉医科大学国際医療センター　心臓病センター　小児心臓外科
宇野吉雅、細田隆介、枡岡　歩、加藤木利行、鈴木孝明

在胎 38 週 1 日、2416　g にて出生。心エコーにて VSD（II）と診断。PH 所見が改善せず月齢 4 ヶ月時に手術目的に当院紹介。WBC 7780 個/mm^2、好中球 8.6％と好中球減少症を指摘。骨髄検査では腫瘍性の変化を認めず、自己免疫性好中球減少症と診断。G-CSF 投与に反応することから、G-CSF 投与下に重篤な感染症を合併すること無く根治術を施行。自己免疫性好中球減少症合併の開心術に関する、若干の文献的な考察を加え報告する。

Ⅱ－48　術前に HOT を導入されていた、PAPVR の一例

医療法人立川メディカルセンター立川綜合病院　心臓血管外科
木村光裕、白岩　聡、長澤綾子、浅見冬樹、岡本祐樹、
杉本　努、山本和男、吉井新平

症例は 72 歳男性。以前より ASD を指摘されていたが、経過観察されていた。H24 年に脳梗塞を発症し、その後心臓を精査され、SVC に 2 本の PAPVR および ASD（静脈洞型）、severeTR が判明し、手術目的に紹介となった。チアノーゼをきたしており、前医にて HOT が導入されていた。TAP および PAPVR1 本を心内修復した。術後はチアノーゼ改善し、HOT を離脱しての退院が可能であった。

Ⅱ－49　乳児期急性僧帽弁閉鎖不全症・重症心不全に対し、僧帽弁形成術にて救命しえた１例

社会福祉法人聖隷福祉事業団聖隷浜松病院
神崎智仁、小出昌秋、國井佳文、渡邊一正、前田拓也、
岡本卓也、古田晃久

6 ヶ月、男児。39℃ 台の発熱を主訴に当院紹介、心エコーにて急性僧帽弁閉鎖不全と診断された。重度の心不全にて挿管管理となったが内科的治療ではコントロールが得られず、肺出血も合併してきたため緊急手術となった。後尖の逸脱および腱索断裂に対し、人工腱索（CV6）と後交連の edge to edge suture を施行し水試験にて逆流はほぼ消失。人工心肺からの離脱も問題なく、術後経過は良好であった。

Ⅱ－50　心房細動を合併した三心房心の成人例

日本医科大学　心臓血管外科
井関陽平、青山純也、芝田匡史、高橋賢一郎、田上素子、
廣本敦之、白川　真、佐々木孝、坂本俊一郎、大森裕也、
宮城泰雄、石井庸介、師田哲郎、新田　隆

61 歳、女性。労作時の呼吸困難と動悸のため受診。心エコー図にて心房中隔と左肺静脈前庭部間に異常隔壁を認め、右下肺静脈開口部近傍の左房後下壁に交通孔を認めた。全ての肺静脈は左房副腔に流入し、心房中隔欠損や肺静脈環流異常の合併はなく、Lucas-Schmidt 分類 IA であった。心不全と心房細動による自覚症状と合併症の軽減を目的として、異常隔壁切除と Maze　3 手術を行った。

Ⅱ－51　学童期に不完全重複大動脈弓解除術を施行した一例

千葉県循環器病センター　心臓血管外科
椛沢政司、松尾浩三、林田直樹、鬼頭浩之、浅野宗一、
大場正直、弘瀬伸行、末田智紀、村山博和

症例は 10 歳男児。{I、D、D}、ccTGA、dextrocardia、血管輪、Kommerell 憩室と診断されフォローされていた。感冒時や運動時に喘鳴を認める程度であったが、最近嚥下時のつかえ感を自覚、CT にて有意な気管狭窄を認めるため、手術。第 4 肋間後側方開胸、不完全重複大動脈弓による血管輪を離断し狭窄を解除した。当院で経験した学童期以降の血管輪手術の他症例と合わせ、文献的考察を加えて報告する。

第Ⅲ会場：503CD（5階）

8：20〜9：08　肺：悪性腫瘍１

座長　　**村　川　知　弘**（東京大学医学部附属病院　呼吸器外科）

Ⅲ－１　EML4-ALK 融合遺伝子陽性肺癌に対しクリゾチニブ投与後に切除した一例

1 埼玉県立循環器・呼吸器病センター呼吸器外科
2 埼玉県立循環器・呼吸器病センター病理診断科
石本真一郎[1]、高橋伸政[1]、池谷朋彦[1]、村井克己[1]、星　永進[1]、
清水禎彦[2]

34 歳男性。検診で胸部異常影を指摘され当院受診。胸部 CT で右下葉末梢に径 9 ミリの結節とリンパ節（#7、#11i）腫大を認めた。EBUS-TBNA で#7 から腺癌が検出され ALK 融合遺伝子陽性であった。cT1aN2M0：IIIA の診断でクリゾチニブ投与開始した。投与 2 ヶ月後の CT で肺結節、リンパ節ともに縮小し（縮小率 55%）、右中下葉切除とリンパ節郭清を施行。病理診断では混合型腺癌、ypT1aN1M0 IIA、Ef2 であった。

Ⅲ－２　術前化学放射線療法後に完全切除し得た肺尖部胸壁浸潤癌の 1 切除例

神奈川県立がんセンター　呼吸器外科
古本秀行、伊藤宏之、永田　仁、伊坂哲哉、西井鉄平、中山治彦

50 歳代男性。左肺尖部から背側胸壁（第 1-4 肋骨）に浸潤を伴う 11cm の腫瘤を認め、縦隔リンパ節転移（#5）が疑われた。cT3 N2M0 IIIA 非小細胞肺癌にて RT（66Gy/33fr）＋化療（CDDP＋VNR）実施後、PET にて縦隔リンパ節の集積は消失、切除の方針とした。Shaw-Paulson Approach による左肺上葉＋第 1-4 肋骨合併切除、GoreTex による再建を行った。手術時間 245 分、出血量 235g、9POD で合併症なく退院した。病理は多形癌、ypT3N0M0 stageIIB であった。

Ⅲ－３　化学放射線療法後に根治切除を施行した IIIB-N3 期左肺癌の 1 例

千葉大学大学院医学研究院　呼吸器病態外科学
畑　　敦、鈴木秀海、中島崇裕、長門　芳、岩田剛和、
吉田成利、吉野一郎

64 歳男性。右上部気管傍リンパ節（#2R）に転移を有する左上葉原発の腺癌 c-T3N3M0 に対し化学放射線療法（CDDP＋TS-1＋RT）を行った。化学療法 2 サイクル、放射線 45Gy の時点で yc-T2aN0M0 に down　staging が得られたため、十分な IC の元、根治手術を施行した。右側 VATS により右側縦隔リンパ節郭清を行い、左開胸にて左上葉切除を行い完全切除し得た。

Ⅲ－４　術前に胸部大動脈瘤に対して TEVAR を施行した肺癌症例

1 東京女子医科大学病院　第1外科
2 東京女子医科大学病院　心臓血管外科
3 東京女子医科大学病院　病理診断科
井坂珠子[1]、神崎正人[1]、光星翔太[1]、葭矢健仁[1]、坂本　圭[1]、
吉川拓磨[1]、小山邦広[1]、村杉雅秀[1]、東　　隆[2]、川西邦夫[3]、
山崎健二[2]、大貫恭正[1]

症例は 70 歳男性。4 ヶ月前に胃癌に対し、腹腔鏡下幽門側胃切除施行。術前より胸部異常陰影指摘され、CT 下生検にて肺癌と診断、当科紹介。胸部大動脈瘤も認めたため、先行して、TEVAR 施行。2 ヶ月後に肺癌に対し、胸腔鏡下右肺下葉切除術を施行。術後経過良好であり、9 日目に退院となった。

Ⅲ－５　下行大動脈浸潤が疑われた左下葉肺癌に対し大動脈ステント内挿術後、左肺全摘術を施行した 1 例

1 横浜市立大学医学部附属市民総合医療センター呼吸器外科
2 横浜市立大学医学部附属市民総合医療センター心臓血管外科
3 横浜市立大学医学部附属病院　外科治療学
菅野健児[1]、永島琢也[1]、椎野王久[1]、乾　健二[1]、富永訓央[2]、
根本寛子[2]、松木佑介[2]、宮本卓馬[2]、安田章沢[2]、安恒　亨[2]、
輕部義久[2]、磯田　晋[2]、内田敬二[2]、井元清隆[2]、益田宗孝[3]

73 歳男性、血痰、左肺野異常影のため当院受診。左下葉肺扁平上皮癌と診断したが、左肺門部に伸展、さらに下行大動脈浸潤を疑った。下行大動脈にステントグラフト二重内挿術後、一期的に左肺全摘術を施行。術中術後合併症なく、現在経過観察中である。

Ⅲ－６　右側大動脈弓に合併した左肺腫瘤に対し手術を施行した一例

群馬大学大学院　臓器病態外科学
大沢　郁、清水公裕、永島宗晃、大瀧容一、尾林　海、
矢澤友弘、竹吉　泉

症例は 67 歳、男性。他疾患観察中に胸部異常影を指摘され当院紹介となった。精査で右側大動脈弓を伴う左上葉原発肺癌疑いの診断で手術予定となった。手術は後側方切開下に左上区域切除を行った。右側大動脈弓は 0.1% 程度に発生する稀な先天性異常であり、その多くは内臓逆位に伴うとされている。今回内臓逆位を伴わない、右側大動脈弓症例の左胸腔内所見を提示すると共に、若干の文献的考察を加え報告する。

9：08〜9：56　肺：悪性腫瘍２

座長　　王　　志　明（順天堂大学　呼吸器外科）

Ⅲ－７　同時性多発肺腺癌に対して右上下葉切除を施行した１例

新潟県立がんセンター新潟病院　呼吸器外科
後藤達哉、岡田　英、青木　正、吉谷克雄

65 歳女性。既往は高血圧のみ。2014 年検診の胸部レントゲン検査で異常陰影を指摘されて当院受診し、胸部 CT で右 S3 に 34mm、右 S6 に 41mm の高濃度腫瘤を認めた。気管支鏡検査で共に腺癌の診断であり、同時性多発肺腺癌に対して根治的手術を行う方針となった。右上下葉切除＋ND2a-2 を施行し、右中葉捻転対策に胸膜テントを作成した。pT2a（2）N0M0 p-stageIB。術後経過に特に問題なく、外来通院中である。一期的に右上下葉切除を行った報告はほとんどなく、文献的考察を含めて報告する。

Ⅲ－８　血気胸を契機に発見された扁平上皮癌の一例

東京医科歯科大学医学部附属病院
松尾はるか、石橋洋則、馬場峻一、中島康裕、高崎千尋、
小林正嗣、大久保憲一

44 歳男性。喫煙歴 40 本 24 年。右胸背部痛、呼吸苦で搬送、緊張性気胸・血胸と診断された。当院救急科で胸腔ドレナージを施行されたが気漏が持続したため当科に紹介、胸部 CT では右上葉ブラを認め、胸腔鏡下右上葉部分切除、血腫除去術を施行した。病理検査で切除したブラ内に扁平上皮癌を認めたため、全身検索の後、右肺上葉切除術＋ND2a-2 を施行した。

Ⅲ－９　胸骨正中切開右第４肋間開胸で右肺全摘を施行した肺癌の１例

日本医科大学付属病院
佐藤　明、井上達哉、蓮実健太、堀内　翔、揖斐孝之、
石角太一郎、臼田実男

52 歳男性。咳嗽を主訴に近医受診。胸部 Xp で異常を認め、腺扁平上皮癌の診断で当科紹介となった。胸部 CT で右上葉全無気肺、気管支鏡検査で右上葉入口部に腫瘍の露出を認めた。手術は胸骨正中切開右第４肋間で開胸、右上葉は虚脱せず展開に難渋し、腫瘍は右肺動脈根部まで進展しており心嚢内で肺動脈を切断し右肺全摘を行った。病理は肺腺癌 pT3N2M0　stageIIIA であった。肺手術のアプローチ法と肺血管処理について、若干の文献的考察を加え報告する。

Ⅲ－10　比較的長期の経過を観察し得た肺多形癌の１手術例

群馬大学大学院　病態総合外科
斉藤秀幸、茂木　晃、小野里良一、矢島俊樹、桑野博行

症例は 60 歳代女性。2009 年に大動脈弁置換術、2010 年に胃カルチノイド切除術を受け、以後近医でフォローアップされていた。2012 年の CT にて左上葉末梢に 1.5cm 大の空洞を伴う結節影を認め、経過観察されていたが、2014 年の CT にて陰影の急速な増大を認めたため、気管支鏡施行するも確定診断は得られず、検査後に肺化膿症を来し加療された。肺癌疑いにて当科紹介、左上葉切除縦隔リンパ節郭清術を施行。病理診断は、肺多形癌であった。画像及び臨床経過に関して考察を加える。

Ⅲ－11　間質性肺炎合併肺癌右肺全摘術後、早期気管支断端虚血に対し大網被覆術施行した１例

自治医科大学附属病院　呼吸器外科
曽我部将哉、手塚憲志、柴野智毅、光田清佳、中野智之、
山本真一、遠藤俊輔

68 歳男性リウマチ性多発筋痛症で PSL 内服中の間質性肺炎合併右肺多重癌に対し右肺全摘除術＋ND2a-2 施行した。術後３日目気管支断端虚血認め気管支断端瘻からの吸引性肺炎を危惧し大網被覆術を施行。その後気管断端虚血を経過観察したが徐々に虚血範囲縮小し 39POD 退院となった。早期の再手術であり間質性肺炎急性増悪を危惧したが急性増悪は起こさずに経過した。対応に苦慮した症例であり皆様のご意見を拝聴したい。

Ⅲ－12　肺原発膠様線癌の一例

1 国立がん研究センター中央病院　呼吸器外科
2 国立がん研究センター中央病院
坪川典史[1]、渡辺俊一[1]、政井恭兵[1]、鎌田嗣正[1]、櫻井裕幸[1]、
中川加寿夫[1]、蔦　幸治[2]

症例は 56 歳、男性。検診の胸部 X 線写真で異常陰影を指摘された。胸部 CT で左肺 S8 に 2.0cm 大の腫瘤を認めた。気管支鏡では確定診断に至らず、原発性肺癌疑いで診断と治療目的に手術を行った。針生検でも確定診断に至らず、部分切除による迅速病理診断で膠様腺癌と診断され、左肺下葉切除術を施行した。膠様腺癌は腺癌の特殊型に分類される非常に稀な腫瘍で、術前/術中診断が困難なことがある。

9：56〜10：44　肺：良性腫瘍、その他

座長　　**坂　口　浩　三**（埼玉医科大学国際医療センター　呼吸器外科）

Ⅲ－13　気管支鏡検査後に喀血を認め、緊急手術を行った多発肺腫瘤の一切除例

長野市民病院　呼吸器外科
有村隆明、西村秀紀、小沢恵介、藏井　誠

症例は54歳男性。53歳時に心筋梗塞でCAGBを施行し抗血小板薬を内服中である。2014年10月に肺腫瘤で気管支鏡検査を施行し左B9bから擦過細胞診を行った。気管支鏡検査後に血痰が持続し検査後7日目に喀血を認めた。胸部CTで左下葉結節周囲の浸潤影と造影剤の気管内漏出を認め活動性出血と判断、緊急で左下葉切除術を施行した。術後経過は良好で血痰は消失、術後8日目に退院となった。病理結果は抗酸菌感染症であったが排菌は無く現在も経過観察中である。

Ⅲ－14　肺癌に対する肺区域切除断端に発生したMAC症による炎症性偽腫瘍の1例

1帝京大学医学部附属病院　外科
2帝京大学医学部附属病院　病理学講座　病理診断科
中山敬史[1]、森田茂樹[2]、田中文彦[2]、出嶋　仁[1]、高橋祐介[1]、
松谷哲行[1]、川村雅文[1]

症例は50歳代男性。3年前に右S9＋S10区域切除し肺カルチノイドと診断した。術後経過のCTで切除断端部に2cm大の結節が出現しPETで同部位にSUV　8の集積を認めた。断端再発を疑い切除術の適応とした。術中の針生検の迅速診断で炎症性肉芽腫と診断され部分切除を行った。病理診断では類上皮肉芽腫を伴った炎症細胞浸潤を認め炎症性偽腫瘍と診断した。腫瘍内容物の細菌学的検査でM.aviumが同定された。

Ⅲ－15　縦隔内進展を示した肺過誤腫の一例

埼玉医科大学総合医療センター　呼吸器外科
青木耕平、井上慶明、福田祐樹、儀賀理暁、泉陽太郎、中山光男

54歳男性。中縦隔の腫瘤を指摘されて受診した。左主気管支の背側から尾側に約5cm大の隔壁を伴う嚢胞性腫瘤を認め、気管支原性嚢胞などを疑い手術を行った。腫瘤は縦隔胸膜に覆われており、縦隔胸膜を切開し周囲組織から剥離した。左肺下葉とも広範に接していたが、癒着と判断し剥離して摘出した。組織学的には軟骨、気管支腺などからなる悪性所見のない腫瘍性病変を認め、過誤腫と診断された。縦隔腫瘍と術前診断される過誤腫はまれであるため報告する。

Ⅲ－16　Solitary fibrous tumorの切除後8年目に胸腔内再発した1例

北里大学病院
小野元嗣、近藤泰人、林　祥子、園田　大、三窪将史、
中島裕康、松井啓夫、塩見　和、佐藤之俊

Solitary fibrous tumor（SFT）は中皮下間葉系組織由来の低悪性度腫瘍だが、完全切除後も再発する可能性がある。術後8年目に胸腔内再発した1例を経験した。症例は73歳女性。右原発性肺癌術後、左肺結節に対し左肺部分切除を施行しSFTと診断。近医で経過観察中。その後健診で左胸水貯留を指摘、穿刺細胞診で悪性と診断、胸腔鏡下生検で既往のSFTの再発と診断。当科紹介され胸腔内腫瘍の切除を施行、最終診断はSFTの再発であった。文献的考察を加え報告する。

Ⅲ－17　縦隔に発生した甲状腺乳頭癌の一切除例

千葉大学大学院医学研究院　呼吸器病態外科学
山本高義、岩田剛和、畑　　敦、稲毛輝長、尹　貴正、
田中教久、鎌田稔子、森本淳一、長門　芳、中島崇裕、
鈴木秀海、吉田成利、吉野一郎

70歳女性。主訴は前胸部痛。20年前に甲状腺腫瘍の手術歴あり。胸部X線、CTで嚢胞部分と造影効果を伴う充実部分が混在する10cm大の前縦隔腫瘤と左横隔神経麻痺を認めた。経皮穿刺を行うも確定診断は得られず、腫瘍摘除・左腕頭静脈・左肺上葉切除を施行した。病理は甲状腺乳頭癌で、甲状腺癌縦隔転移または異所性甲状腺組織由来の原発癌が考えられた。

Ⅲ－18　診断に苦慮した縦隔内異所性副甲状腺腫の1切除例

新潟大学医歯学総合病院　呼吸循環外科学分野
佐藤征二郎、小池輝元、橋本毅久、土田正則

症例は46歳女性。歩行異常、胸郭変形を自覚。血液検査にてCa 15.8mg/dl、ALP 7617IU/L、PTH 2560pg/mlと異常高値。胸部CTにて気管分岐部前面に42mmの腫瘤影あり。MIBIシンチにて同腫瘤に一致して強い集積を認めた。異所性縦隔内副甲状腺腫瘍の診断にて手術を施行。胸骨正中切開、前後方心膜切開にて気管分岐部前面にアプローチし腫瘍切除した。術後はhungry bone症候群の管理に難渋した。病理結果は異所性副甲状腺腫であったが、同腫瘍としては巨大であり癌との鑑別に苦慮した。

10：44～11：32　肺：小児、外傷

座長　　**増　田　良　太**（東海大学　外科学系　呼吸器外科学）

Ⅲ－19　小児肺内気管支性嚢胞の１例

日本大学医学部附属板橋病院
竹下伸二、村松　高、四万村三恵、木下潤一、諸岡宏明、
土方浩平、益子貴行、塩野元美

【症例】５歳、男児。【現病歴】腹痛を主訴に受診。胸部単純Ｘ線、胸部ＣＴ上、左上葉に嚢胞性疾患を認めた。肺嚢胞に伴う閉塞性肺炎を認め、炎症改善の後、手術の方針となった。【経過】第５肋骨床開胸による左上葉切除を施行した。術後第10病日に退院となった。【考察】自験例では上葉切除を施行したが、区域切除など他の切除方法について検討する必要があると考えられた。【まとめ】小児肺内気管支性嚢胞の１手術例を経験したので若干の文献的考察を加え報告する。

Ⅲ－20　新生児期に呼吸障害を来したCPAMに対して嚢胞切除を先行し二期的に残肺右上葉切除を施行し根治し得た１例

１聖マリアンナ医科大学　呼吸器外科
２聖マリアンナ医科大学　小児外科
大山　慧[1]、佐治　久[1]、多賀谷理恵[1]、新明卓夫[1]、北川博昭[2]、
中村治彦[1]

症例は妊娠24週横隔膜ヘルニアが疑われ当院紹介、超音波検査にて胎児水腫を合併したCPAM type Ⅱと診断された。妊娠31週破水により緊急帝王切開にて出生。出生後、人工呼吸器管理されたが、呼吸障害の改善はなく、日齢35日に嚢胞部分切除を施行した。その後体重増加を待ち１歳３ヶ月時に右上葉切除（根治術）を施行し現在経過良好である。

Ⅲ－21　左上葉切除後に発症し、開胸閉鎖術を必要とした卵円孔開存の１例

１杏林大学医学部附属病院　呼吸器・甲状腺外科
２慶應義塾大学病院　心臓血管外科
新井信晃[1]、河内利賢[1]、松脇りえ[1]、橘　啓盛[1]、苅田　真[1]、
長島　鎮[1]、武井秀史[1]、近藤晴彦[1]、岡本一真[2]、林可奈子[2]、
志水秀行[2]

73歳男性。肺癌に対し、左上葉切除を施行した。術後早期には軽労作により酸素飽和度低下が認められ、徐々に増悪した。術後２週間で低酸素血症のため歩行困難となった。経食道エコーで卵円孔開存による右－左シャントが認められた。血管内治療を先行したが閉鎖不十分であったため、卵円孔閉鎖術が施行された。術後、低酸素血症は消失した。

Ⅲ－22　成人期に発見された両側性肺低形成の１例

前橋赤十字病院
小鮒聖子、伊部崇史、河谷菜津子、井貝　仁、上吉原光宏

68歳男性。小児期より咳嗽・喀痰を反復し30歳時に気管支拡張症と診断され、2014年２月、繰り返す肺炎の治療目的に当科受診。CTで左下葉及び右中葉無気肺を認め、両側性肺低形成と考えられ、２期的に胸腔鏡下左下葉切除術、右中葉切除術を施行。ともに病理学的診断は気管支拡張症であった。肺低形成は新生児期に発見されることが多く、成人期に初めて発見されることは稀で、その多くは片側性である。今回、成人期に発見された両側性肺低形成の１例を経験したので文献的考察を加えて報告する。

Ⅲ－23　巨大な遅発性外傷性右横隔膜ヘルニアの１例

１JR東京総合病院　呼吸器外科
２JR東京総合病院　消化器外科
伊藤太智[1]、唐崎隆弘[1]、田中真人[1]、三木健司[2]

【症例】72歳男性。18年前に右肋骨骨折の既往あり。半年前から労作時呼吸困難あり。CTで肝臓、右半結腸、小腸の脱出を伴う巨大な右横隔膜ヘルニアを認めた。手術は第８肋間前方腋窩開胸創から連続して上腹部Ｊ字切開を行い、脱出臓器を腹腔内に還納した。右横隔膜は大部分が欠損しており、ePTFE mesh を用いて再建した。術後２カ月経過し、ヘルニア再発を認めていない。
【考察】肝臓を含む腹部臓器が広範に脱出する横隔膜ヘルニアは稀である。文献的考察を交えて報告する。

Ⅲ－24　多発外傷後大量胸膜外血腫に対し、TAE後に血腫除去術を行った１例

１日本医科大学武蔵小杉病院
２日本医科大学武蔵小杉病院　呼吸器外科
３日本医科大学　呼吸器外科
小谷野麻耶[1]、岡本淳一[2]、窪倉浩俊[2]、臼田実男[3]

72歳男性。屋根から落下し受傷、当院に搬送。多発外傷、右外傷性胸膜外血腫と診断。その後血腫増大し、呼吸状態も悪化したため当科紹介。IVRの結果、肋間動脈損傷と判断、TAEが行われた。その後は人工呼吸器による内固定を行いつつ、予定で血腫除去術を行った。術翌日には呼吸状態も安定し、胸腔ドレーンを抜去した。以上の症例に対して文献的考察を含め報告する。

12：50〜13：14　学生２

座長　　金　子　公　一（埼玉医科大学国際医療センター　呼吸器外科）
　　島　田　英　昭（東邦大学　一般消化器外科）

学生２

Ⅲ－25　心膜切除を伴う拡大胸腺摘除術後に起きた心膜切開後症候群の一例

筑波大学　呼吸器外科

岡村純子、後藤行延、上田　翔、柳原隆宏、佐伯祐典、
山岡賢俊、小林尚寛、菊池慎二、鬼塚正孝、佐藤幸夫

57歳男性。CTで35mm大の辺縁不整な前縦隔腫瘍。胸腺腫を疑い胸腔鏡下に観察すると、肺、心膜への浸潤が疑われ、胸骨正中切開、拡大胸腺摘除術を施行。7PODより38℃の発熱。白血球数は正常、血沈とCRPの上昇、および進行性の心嚢水貯留と広範なECG変化から心外膜炎として心膜切開後症候群を疑いNSAID投与開始。薬剤性急性腎障害を呈し治療に難渋したが、胸腔鏡下心膜開窓、およびステロイド投与にて軽快。

学生２

Ⅲ－26　胸腔鏡下に摘出した食道義歯嵌頓の１例

東邦大学外科学講座一般消化器外科

石垣　星、鈴木　隆、谷島　聡、島田英昭、金子弘真

48歳、男性。2日前に就寝中に義歯を飲み込み咽頭痛にて受診。CTにて胸部食道に嵌頓義歯を認めた。明らかな縦隔気腫は認めなかったが周囲の浮腫と脂肪織濃度の上昇を認めた。内視鏡で切歯より21cmに義歯を確認したが除去不可能のため手術方針とした。左側臥位気胸併用胸腔鏡手術にて食道3cmの縦切開で義歯を抜去し、切開部を4-0の吸収糸で連続縫合をした。大型有鈎義歯は嵌頓し穿孔を起こす可能性が高く内視鏡的摘出が不可能な症例では胸腔鏡下手術が推奨される。

学生２

Ⅲ－27　p53抗体著明高値（100U/ml以上）を呈した食道癌切除症例

東邦大学外科学講座一般・消化器外科

林　佑穂、福田早織、谷島　聡、鈴木　隆、島田英昭、金子弘真

血清p53抗体100u/ml以上の異常高値を示す食道癌症例は1年以内に死亡することが多い。1年以上生存した2例を経験したので報告する。【症例1】76際男性。clinical stage III（T2N2M0）、治療前p53抗体は381U/mlであった。FP2コース後に根治手術施行。4年間かけて徐々に抗体価は低下し陰性化した。【症例2】69歳男性。clinical stage IV（T4N2M0）、治療前p53抗体は215U/mlであった。CRT後に根治手術施行。1年6ヶ月間かけて徐々に抗体価は低下している。

13：20～14：00　食道１

座長　　**渡　邊　雅　之**（がん研有明病院）

Ⅲ－28　同時性食道胃重複癌に対し放射線化学療法にてCRとなった１例

日本大学　消化器外科
吉田直樹、東風　貢、藤井雅志、高山忠利

77歳男性。主訴は心窩部痛。内視鏡にて中部食道、胃体下部にIIc病変を認め、扁平上皮癌および低分化型腺癌を認めた。同時性食道胃重複癌と診断。高齢、呼吸器・心臓の合併症認めたため、放射線化学療法を選択し治療した。治療後の検査にていずれの腫瘍病変も消失し、組織学的にもCRであった。食道癌について主に施行した放射線化学療法にてCRとなり、併用した化学療法が奏効し、胃癌もCRとなったと考えられた。耐術不能の早期食道、胃癌に対する放射線化学療法は、有効な治療法と考えられた。

Ⅲ－29　切除不能AFP産生胃接合部癌に対して集学的治療を施行し、長期生存を得ている１例

群馬大学大学院病態総合外科
内田康幸、酒井　真、宗田　真、宮崎達也、桑野博行

症例は50歳男性。発熱・心窩部痛を主訴に受診。精査にてAFP産生食道胃接合部癌EG、type2、cT3N1（＃1）M1（肝）、cStageIVbの診断となった。SP療法による化学療法、陽子線治療、FLEP療法、TACE＋凍結療法といった集学的治療を行いCRをえた。現在頚部リンパ節再発を認め化学療法及び陽子線治療を行い１年10か月経過。AFP産生腫瘍は予後不良だが、集学的治療を施行し長期生存を得ている１例を経験したので報告する。

Ⅲ－30　食道胃重複腺癌に対しTS1＋CDDP療法が奏功した一例

日本大学消化器外科
松野順敬、東風　貢、藤井雅志、田部井英憲、渡辺　愛、
高山忠利

症例）74歳男性。嚥下障害を主訴に受診。上部消化管内視鏡検査で食道胃重複癌を認め生検で中分化腺癌を検出。CTで多発縦隔リンパ節転移を認めた。TS1＋CDDP2コース施行後、上部消化管内視鏡検査で食道癌は消失、胃癌は瘢痕化し、組織学的に癌は認めなかった。CTで縦隔リンパ節転移も消失し、CRと判定した。
考察）化学療法による食道癌、胃癌のCR率は低いとされている。本例は食道胃重複癌にTS1＋CDDP療法でCRとなった稀な症例と考えられる。

Ⅲ－31　異所性胃粘膜から発生した進行食道腺癌の１例

国家公務員共済組合連合会虎の門病院　消化器外科
岡崎直人、宇田川晴司、上野正紀、春田周宇介

症例は57歳男性。検診で異常を指摘され、上部消化管内視鏡検査で頚部食道に２型腫瘍を認め、その周囲には異所性胃粘膜が広がっていた。生検の結果、Adenocarcinomaであり頚部食道腺癌cT3N1M0　Stage3に対して、FP療法２コースおよびDCF療法２コース、放射線療法60　Gyを施行した。cPRであったため、頚部食道切除、遊離空腸再建術施行した。病理は、異所性胃粘膜から発生した腺癌であり、非常にまれな症例であった。術後９か月再発なく経過している。

Ⅲ－32　噴門部平滑筋腫を合併切除した食道アカラシアの一例

獨協医科大学第一外科
菊池真維子、中島政信、百目木泰、高橋雅一、加藤広行

症例は63歳、男性。主訴は嚥下困難。内視鏡および食道内圧検査から食道アカラシアと診断され、噴門部にも平滑筋腫を認めた。手術は腹腔鏡下に下部食道および噴門部前壁の筋層切開を行い、この筋層切開の下端部より平滑筋腫を核出した。こののち噴門固定術を行って手術終了した。術後経過良好で、５日目で軽快退院した。食道アカラシアと平滑筋腫の同時手術の報告は稀である。我々はこれに対して筋層切開に加え筋腫核出を行い、良好な経過を得た症例を経験した。文献的考察を交えて報告する。

14：00〜14：32　食道２

座長　　**上　野　正　紀**（虎の門病院　消化器外科）

Ⅲ－33　血清 p53 抗体の食道癌・肺癌における臨床病理学的意義〜PUBMED 検索論文から〜

東邦大学外科学講座一般消化器外科
島田英昭

PUBMED 掲載論文から食道癌・肺癌における血清 p53 抗体値の臨床病理学的意義を考察する。キーワードとして esophageal cancer or lung cancer、serum p53 antibody として検索した。食道癌 25 編、肺癌 65 編であった。陽性率は、いずれも 20〜30％ 前後であり予後不良因子と結論しているものが多い。両癌種において比較的早期から陽性となる傾向がある。遺伝子変異ならびに免疫染色との相関を認め、リンパ節転移との関連性が指摘されている。

Ⅲ－34　術前診断に苦慮した食道癌の一例

東海大学医学部　外科学教室
二宮大和、小澤壮治、小熊潤也、数野暁人、山崎　康

【症例】60 歳男性。胸部違和感を主訴に近医を受診し上部消化管内視鏡検査で下部食道に 1 型病変を認め当院紹介となった。当院にて内視鏡を再検し、3 度にわたり病理生検を施行したがいずれも低-高異型度上皮内腫瘍であった。術前に確診は得られなかったが PET-CT で高度集積を認め、経過中腫瘍増大を認めたため悪性疾患を疑い根治術を行った。切除標本の病理結果は扁平上皮癌、T3、N1、M0、StageIII であった。【考察】本症例が術前診断を得られなかった原因について内視鏡的、病理学的に検討した。

Ⅲ－35　食道癌 ESD 後のリンパ節転移再発の診断に苦慮した 1 例

虎の門病院　消化器外科
菅原俊喬、春田周宇介、上野正紀、宇田川晴司

症例は 66 歳男性。2010 年 4 月に胸部中部食道癌に対し JCOG0508 にて ESD 施行。病理結果は SCC、sm2、ly1、v1、LMx、VM-。術後 CRT を施行し、4 ヶ月毎に検査した（CT、GF、EUS）。2011 年 4 月の CT にて＃109L を 1cm 程度確認したが EUS では転移診断が確定せず経過観察。その後増大なく経過していたが 2014 年 2 月に円形となり PET では陰性。10 月に 2cm に増大し PET も陽性になったので転移と診断し、根治手術を予定したが術中所見にて主気管支に T4 で姑息的食道切除を施行し、＃109L は剥離断端陽性。今後は追加 CRT の方針。

Ⅲ－36　術前 3D-CT が有用であった先天性食道閉鎖症の 1 例

1 日本大学医学部　小児外科
2 国立がん研究センター中央病院　小児外科
3 自治医科大学付属さいたま医療センター　小児外科
橋本　真[1]、金田英秀[2]、古屋武史[1]、大橋研介[1]、杉藤公信[1]、
池田太郎[1]、越永従道[3]

日齢 0 の女児。出生後に口腔内泡沫状分泌物を認め、胸腹部単純 X 線で胃泡と胃管の coil up 像を認めた。心臓・縦隔の右側偏位を認め、胸部 3D-CT 構築画像にて上・下部食道、気管食道瘻と気管分岐部ならびに右側偏位した心臓との位置関係を確認し、気管食道瘻の切離および食道-食道吻合術を施行した。心臓の右側偏位を伴う先天性食道閉鎖症に対し術前 3D-CT が有用であった。

15：55〜16：43　肺：縦隔・胸壁疾患

座長　　山　本　　滋（昭和大学病院　呼吸器外科）

Ⅲ－37　繰り返す胸膜炎後に認めた胸壁由来の類上皮型血管肉腫の１例

虎の門病院　呼吸器センター外科
古賀修平、河野　匡、藤森　賢、横枕直哉、池田岳史、
原野隆之、鈴木聡一郎、飯田崇博、酒井絵美

67 歳男性。6 年前に左線維性胸膜炎に対し膿胸掻爬術、新たに CT で左側胸部第 3〜7 肋骨に 10×7cm 大の一部骨破壊像を伴う腫瘍を認めた。PET で SUV5.93 の集積を認め、CTNB で血管肉腫の診断を得たため、腫瘍＋第 3〜7 肋骨部分切除＋肺部分合併切除＋パッチ胸壁再建術を施行。手術時間 315 分、出血量 380ml、術後 16 日退院。胸壁血管肉腫は慢性膿胸を含む炎症性疾患の経過中に発生するリンパ腫と並ぶ重要な疾患である。文献的考察を含め報告する。

Ⅲ－38　嗄声を契機に発見され、完全切除し得た上縦隔発生胸腺癌の一例

1 日本医科大学附属多摩永山病院　呼吸器外科
2 日本医科大学附属病院　呼吸器外科
吉野直之[1]、竹内千枝[1]、平田知己[1]、臼田実男[2]

胸腺癌は高度浸潤例が多く、浸潤・圧迫症状が発現してきた症例では完全切除は困難なことが多い。65 歳男性。嗄声が出現し、増悪したため耳鼻科受診。軽快せず当院紹介となる。胸部 CT にて胸骨上縁、甲状腺下極に接する位置に 35mm 大の軟部腫瘤影を認めた。上縦隔発生の胸腺腫瘍または甲状腺腫瘍との診断にて、胸骨正中切開にて胸腺・胸腺腫瘍全摘・甲状腺部分合併切除施行。病理にて胸腺癌（扁平上皮癌）と診断された。

Ⅲ－39　上大静脈合併切除を要した胸腺癌の１手術例

1 昭和大学横浜市北部病院　呼吸器センター
2 昭和大学横浜市北部病院　循環器センター
鈴木浩介[1]、北見明彦[1]、佐野文俊[1]、林　祥子[1]、植松秀護[1]、
神尾義人[1]、鈴木　隆[1]、石野幸三[2]

67 歳女性。健診異常影、呼吸苦を主訴に紹介受診となった。胸部 X-p で右横隔膜挙上を認め、胸部 CT で上大静脈への浸潤を疑う 4.0cm×2.0cm の腫瘍を認めた。生検で扁平上皮癌と診断され、胸腺切除、上大静脈合併切除を施行した。腫瘍は右横隔神経と奇静脈流入部の上大静脈へ浸潤を認め、左腕頭静脈-右心耳に 12mm、右腕頭静脈-上大静脈に 10mm 人工血管で再建を行った。若干の文献的考察を踏まえ報告する。

Ⅲ－40　胸膜中皮腫に対する集学的治療の１例（胸腔内温熱化学潅流療法＋全身化学療法（CBDCA＋PEM）＋胸膜肺全摘術）

埼玉医科大学国際医療センター　呼吸器外科
山崎庸弘、坂口浩三、石田博徳、二反田博之、田口　亮、
金子公一

46 歳男性。40 歳時に腎化膿症で左腎摘出術。2013 年 10 月左胸痛で発症。胸水貯留あり、胸膜生検して上皮型中皮腫と診断、同時に CDDP70mg を生食 2000ml、42.5 度、60 分の胸腔内温熱化学潅流療法を施行。その１か月後から全身化学療法（CBDCA＋PEM）2 コース施行し PR、胸水減少を認めた。さらに１か月後に左胸膜肺全摘を施行。永久標本で中皮腫上皮型 p-T3N0M0、stageII と診断。術後更に CBDCA＋PEM　4 コース追加したところ Grade3 の悪心嘔吐にて中止。診断から 13 か月の現在再発、転移は認めていない。

Ⅲ－41　前縦隔神経鞘腫の１例

昭和大学病院　呼吸器外科
南方孝夫、大島　穣、氷室直哉、富田由里、片岡大輔、
山本　滋、門倉光隆

49 歳の男性。肝硬変で消化器内科へ通院中、経過観察の胸腹部 CT で前縦隔腫瘍を指摘された。重症筋無力症などの症状はなかったが、占拠部位から胸腺腫を疑い当科へ紹介となった。他臓器への転移所見はなく、手術を施行したところ、左肺への強固な癒着を認めたため左肺部分切除を伴う胸腺左葉摘除により腫瘍を摘出し迅速診断で神経鞘腫と診断された。最終病理診断でも同様の判定となった。神経原性腫瘍は後縦隔に好発するが、今回前縦隔に発生した１例を経験したので文献的考察を加えて報告する。

Ⅲ－42　MMPH（multifocal micronodular pneumocyte hyperplasia）が診断に有用であった結節性硬化症の一例

1 恩賜財団済生会横浜市南部病院　心臓血管・呼吸器外科
2 横浜市立大学医学部附属市民総合医療センター　呼吸器外科
3 横浜市立大学　医学部　外科治療学
土井雄喜[1]、禹　哲漢[1]、岩城秀行[1]、沖山　信[1]、乾　健二[2]、
益田宗孝[3]

42 歳、女性。下腹部痛で受診。CT で巨大な子宮筋腫と同時に、胃の隆起性病変＋多発骨硬化像＋多発肺結節を認め、胃癌＋多発骨肺転移が疑われた。複数回の胃生検で悪性細胞を認めず、肺生検で当科紹介。CT 下色素マーキングの後、VATS 肺部分切除術を施行。病理結果は MMPH であり、結節性硬化症と診断された。

16：43〜17：23　肺：胸腺腫

座長　　**丸　島　秀　樹**（東京慈恵会医科大学　呼吸器外科）

Ⅲ－43　赤芽球癆を合併した胸腺腫の一例

東京大学医学部附属病院　呼吸器外科
乾　雅人、村川知弘、安樂真樹、似鳥純一、長山和弘、
檜山紀子、福元健人、中尾啓太、吉岡孝房、齋藤範之、
篠原義和、中島　淳

54歳男性。6年前より赤芽球癆と診断され他院でネオーラル内服していた。咳嗽と喀痰を新たに認め、画像精査で心臓右側に径9cm大の不均一な造影効果を示す巨大腫瘤を認めた。抗Ach-R抗体は陽性であった。胸骨正中切開で拡大胸腺摘出術を施行し、病理検査で胸腺腫（Type　AB　正岡分類一期）の診断を得た。術中採取した胸骨骨髄は細胞密度20％のやや低形成を認めた。現在、赤芽球癆は継続加療中である。

Ⅲ－44　前側方開胸で切除した巨大胸腺腫の1例

1 東邦大学医学部　外科学講座呼吸器外科学分野
2 東邦大学医学部　病院病理学講座
肥塚　智[1]、秦　美暢[1]、大塚　創[1]、牧野　崇[1]、栃木直文[2]、
渋谷和俊[2]、伊豫田明[1]

44歳男性、健診で右下肺野に腫瘤を指摘された。CTで右前縦隔から肺門部を後方へ圧排する13cm大の充実性腫瘍を認めた。過去のXpはなく、3ヵ月前より労作時息切れを自覚した。腫瘍マーカーの上昇は認めず、FDG-PETではSUVmax　4.2の集積を認めた。左半側臥位、第5肋間前側方開胸で腫瘤を摘出した。迅速病理検査で胸腺腫が疑われたため、胸腺全摘術を追加した。病理診断は、胸腺腫（WHO分類Type AB）で正岡Ⅰ期であった。

Ⅲ－45　卵殻状石灰化を伴った胸腺腫の2例

東京慈恵会医科大学附属柏病院
平井暁男、仲田健男、矢部三男、秋葉直志

症例1：40代男性。眼筋型重症筋無力症と診断され、胸部CTにて前縦隔腫瘍を認めた。腫瘍内部に卵殻型石灰化像あり。胸骨正中切開にて心膜、上大静脈合併切除を伴う拡大胸腺全摘術を施行した。病理にてtypeB2＞B3　胸腺腫、正岡Ⅲ期と診断した。症例2：10代女児。全身型重症筋無力症と診断され、胸部CTで卵殻型石灰化像を伴う前縦隔腫瘍を認めた。胸骨正中切開拡大胸腺全摘術を施行。病理にてtype　B2　胸腺腫、正Ⅱ期と診断した。卵殻状石灰化を伴った胸腺腫につき文献的考察を含めて報告する。

Ⅲ－46　広汎な播種病巣を含めて二期的に手術を施行した胸腺腫の症例

自治医科大学付属さいたま医療センター
真木　充、坪地宏嘉、遠藤哲哉、曽我部将哉、遠藤俊輔

症例は56歳男性。右背部痛を主訴に近医を受診。CTで前縦隔腫瘍と横隔膜上や葉間などの広汎な播種巣を認めた。CTガイド下生検で胸腺腫と診断。胸骨正中切開で胸腺胸腺腫摘出、心膜・右横隔神経合併切除を行った後、体位を左側臥位に変換し後側方切開で播種病巣の摘出術を施行。その際左片肺換気で酸素化不良となり一旦手術は終了とした。4日後に再度手術を行い残存腫瘍を摘出。病理はtype　B2の胸腺腫。術後化学療法を施行。5ヶ月経過し、再発なく外来通院中。

Ⅲ－47　頚部から縦隔に達した胸管嚢腫の1例

長野県立病院機構長野県立木曽病院　外科
北川奈美、久米田茂喜、小山佳紀、河西　秀、小出直彦

症例は76歳、男性。数年前、左頚部の腫瘤を自覚し受診し、CTにて胸管嚢腫が疑われていた。その後、年に1回経過観察されていたが、腫瘤が増大し、患者の希望もあり摘出することとなった。術前のCTで腫瘍が心臓に達しており、アプローチが困難であることが予想されたが、Trap　Door法を用いたところ、大きな合併症なく摘出可能であった。胸管嚢腫は非常にまれな疾患であり本邦での報告も十数例のみである。今回胸管嚢腫切除例を経験したので、文献的考察を加えここに報告する。

17：23〜18：03　肺：胸腔鏡

座長　　藤　森　　賢（虎の門病院　呼吸器センター　外科）

Ⅲ－48　15歳以下の気胸に対する胸腔鏡下手術の検討

東海大学医学部外科学系呼吸器外科学
中川知己、和田篤史、仁藤まどか、有賀直広、大岩加奈、
増田良太、岩崎正之

近年内視鏡下手術の普及により、小児に対しても積極的に胸腔鏡下手術が導入されている。しかし小児気胸に対する胸腔鏡下手術の有用性はいまだ議論がなされており、手術そのものに否定的な意見も少なくないが現状である。今回われわれは15歳以下の小児気胸に対する胸胸腔鏡下手術の検討をしたので報告する。

Ⅲ－49　左腕頭静脈より高位にある上縦隔腫瘍に対して右胸腔鏡下胸腺全摘術を施行した一例

国家公務員共済組合連合会虎の門病院　呼吸器外科
前田裕介、河野　匡、藤森　賢、横枕直哉、池田岳史、
原野隆之、鈴木聡一郎、飯田崇博

症例は47歳女性。肺塞栓精査CTにて上前縦隔から甲状腺下極に達する20mm大の腫瘤影認め、前医の生検で胸腺腫の診断を得て紹介。手術は3-port胸腔鏡下胸腺全摘術施行。頸部切開（-）。右内胸動静脈と上大静脈の三角形の空間を解放することで良好な視野を得ることができた。手術時間95分、出血量50ml。術後の病理結果は胸腺濾胞性過形成。手術の工夫について術中ビデオを併用し発表する。

Ⅲ－50　胸腔鏡手術と頸部操作の併用による拡大胸線摘出術の一例

東京医科大学病院　呼吸器外科
河口洋平、萩原　優、山口　学、濱中和嘉子、片場寛明、
加藤靖文、垣花昌俊、梶原直央、大平達夫、池田徳彦

症例は63歳女性。当院神経内科で眼筋型重症筋無力症（MG）及び胸腺腫（正岡Ⅰ期）との診断で加療目的に当科受診。頸部操作を先行し胸腺上極の処理後、両側胸腔内の操作を加え拡大胸腺摘出術を施行した。術後合併症なく退院し、現在MGの症状もコントロール良好である。両側胸腔鏡手術に頸部切開を加える事で、切除範囲をより明確に視認しながら拡大胸腺摘出術を施行する事が可能であった。

Ⅲ－51　同時多発肺癌術後の異時性肺癌に対して胸腔鏡下手術を施行した1例

1 東海大学医学部附属病院　臨床研修部
2 東海大学医学部附属病院　外科学系呼吸器外科学
壺井貴朗[1]、和田篤史[2]、仁藤まどか[2]、有賀直広[2]、大岩加奈[2]、
中川知己[2]、増田良太[2]、岩崎正之[2]

症例は80歳男性。右上葉・下葉に結節を指摘。肺癌疑いにて、右上葉切除＋下葉部分切除＋リンパ節郭清術施行。右上葉肺腺癌と右下葉扁平上皮癌の重複癌であった。術後4年半の胸部CTにて左下葉に結節を指摘され、胸腔鏡下左下葉部分切除施行。扁平上皮癌と腺癌の重複癌であった。組織型の異なる2度の多発肺癌の報告は稀であり文献的考察を含め報告する。

Ⅲ－52　横隔膜弛緩症にPGA補強ステープルで胸腔鏡下横隔膜縫縮術を施行した1例

獨協医科大学越谷病院　心臓血管外科・呼吸器外科
井上　尚、小林　哲、太田和文、朝野直城、新美一帆、
田中恒有、齊藤政仁、権　重好、井上有方、高野弘志、
松村輔二、千田雅之

75歳男性。4年前に左横隔膜ヘルニア疑いで紹介。経過観察にて嚥下時つかえ感出現したため手術施行。横隔膜は胸腔にドーム状に突出するがヘルニアなく横隔膜弛緩症と診断。リンフォースカートリッジ紫60を用いて横隔膜膜様部を縫縮。術後症状改善。レントゲンで横隔膜下降を認めた。胸腔鏡下横隔膜縫縮術にリンフォースカートリッジは有用と考えた。