第165回日本胸部外科学会
関東甲信越地方会要旨集

日時： 2014年6月7日（土）

会場： ワークピア横浜
〒231-0023　横浜市中区山下町24-1
（地下鉄みなとみらい線・日本大通り駅より徒歩5分，
JR京浜東北線・関内駅より徒歩15分，JR京浜東北線・石川町駅より徒歩13分）

総合受付　2階
ＰＣ受付　2階
第Ⅰ会場　くじゃく（2階）
第Ⅱ会場　かもめ（3階）
第Ⅲ会場　おしどり（2階）
幹 事 会　やまゆり（3階）

会長： **中村　治彦**
聖マリアンナ医科大学病院呼吸器外科
〒216-8511　神奈川県宮前区菅生2-16-1
TEL : 044-977-8111（病院代表）/FAX : 044-976-5792

参加費： 1,000円
（当日受付でお支払い下さい）

ご注意：
（1）PC発表のみになりますので、ご注意下さい。
（2）PC受付は60分前（ただし、受付開始は8 : 00です）。
（3）一般演題は口演5分、討論3分です。
（4）追加発言、質疑応答は地方会記事には掲載いたしません。

【会場案内図】

ワークピア横浜

〒231-0023 横浜市中区山下町 24-1　TEL 045-664-5252

会場周辺図

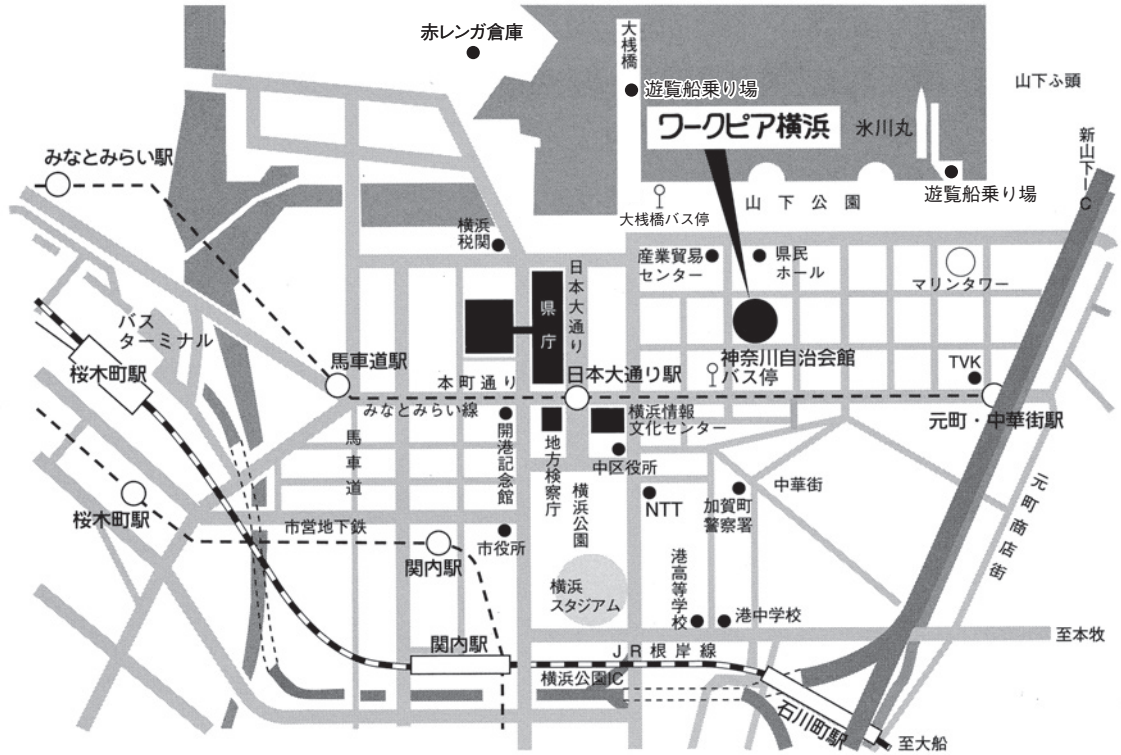

交通のご案内	
●横浜駅よりバス利用の場合 神奈川自治会館　東口バスターミナル２番ポール８、58 系統 ●桜木町駅よりバス利用の場合 神奈川自治会館　駅前バスターミナル３番ポール８、58 系統	●地下鉄みなとみらい線利用の場合 日本大通り駅３番出口より徒歩５分 ●JR 京浜東北線・根岸線利用の場合 石川町駅北口より徒歩 13 分

路 線 図

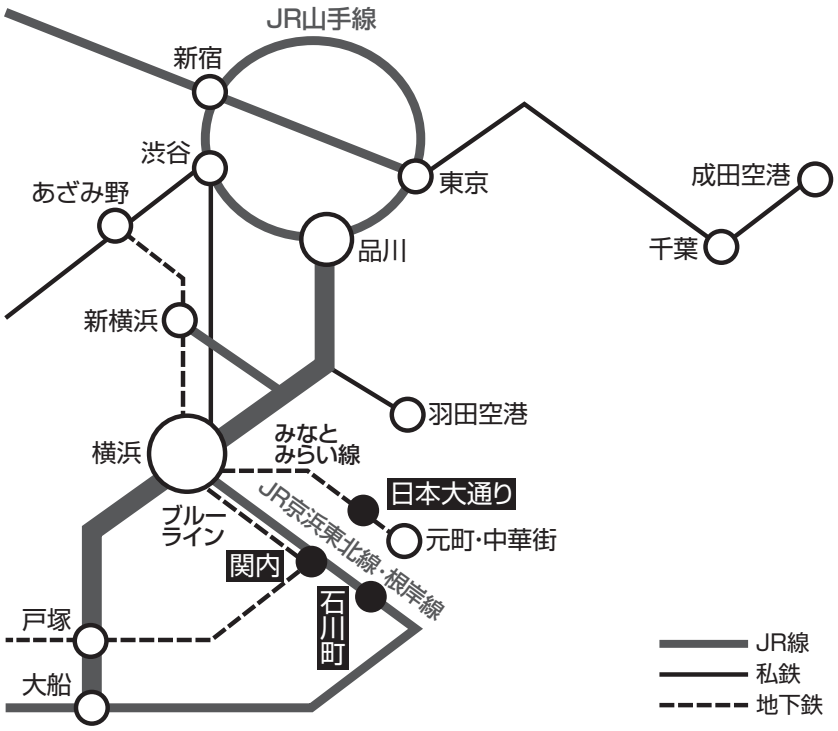

【場内案内図】

ワークピア横浜

2F

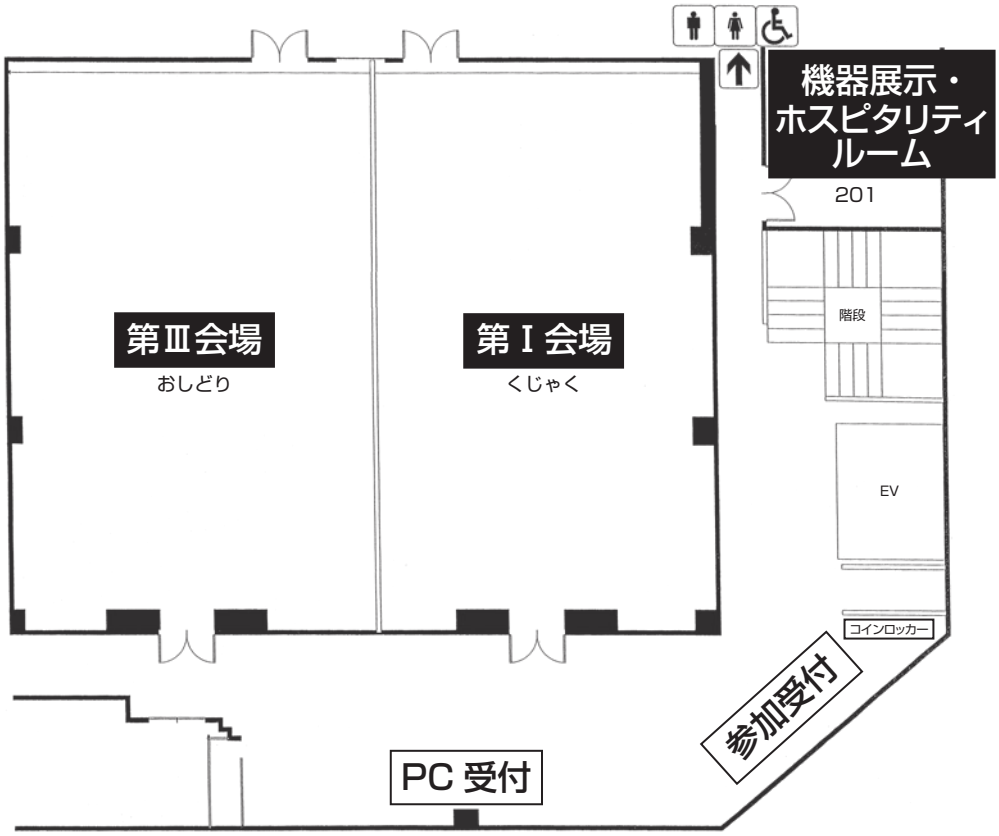

3F

第Ⅰ会場 くじゃく（2階）

8：25〜8：30　開会式

8：30〜9：18
大血管 1
1〜6　鈴木　伸一
横浜市立大学
心臓血管外科

9：18〜10：06
大血管 2
7〜12　石川　昇
横浜総合病院
心臓血管外科

10：06〜10：54
大血管 3
13〜18　村田聖一郎
板橋中央総合病院
心臓血管外科

10：54〜11：42
大血管 4
19〜24　國原　孝
心臓血管研究所
心臓血管外科

11：50〜12：00
GTCSからの報告
『GTCS impact factor獲得のために』
演者　小澤　壯治
（東海大学医学部　消化器外科）

12：00〜12：50
ランチョンセミナー 1
『冠動脈バイパス術におけるハーモニックスカルペルの有用性』
座長　磯村　正
（葉山ハートセンター　心臓血管外科）
演者　新浪　博
（埼玉医科大学国際医療センター
心臓血管外科）
共催：ジョンソン・エンド・ジョンソン株式会社

第Ⅱ会場 かもめ（3階）

8：30〜9：02
食道
1〜4　小熊　潤也
東海大学医学部
消化器外科

9：02〜9：50
先天性 1
5〜10　吉村　幸浩
東京都立小児総合医療センター
心臓血管外科

9：50〜10：30
先天性 2
11〜15　阿部　正一
茨城県立こども病院
心臓血管外科

10：30〜11：10
先天性 3
16〜20　平田　康隆
東京大学医学部
心臓血管外科

11：10〜11：50
冠動脈
21〜25　末松　義弘
筑波記念病院
心臓血管外科

第Ⅲ会場 おしどり（2階）

8：30〜9：18
縦隔・胸壁 1
1〜6　永島　琢也
横浜市立大学附属市民総合医療
センター　呼吸器外科

9：18〜10：06
縦隔・胸壁 2
7〜12　山下　誠
東京慈恵会医科大学
呼吸器外科

10：06〜10：54
胸腔鏡
13〜18　梶原　直央
東京医科大学
外科学第 1 講座

10：54〜11：50
肺悪性腫瘍 1
19〜25　小林　哲
獨協医科大学
呼吸器外科

12：00〜12：50
ランチョンセミナー 2
『呼吸器外科手術における私のこだわり』
座長　中村　治彦
（聖マリアンナ医科大学　呼吸器外科）
演者　坂本　和裕
（横浜医療センター　呼吸器外科）
共催：コヴィディエン ジャパン株式会社

10：00〜10：50
世話人会（301：3 階）

11：00〜11：50
幹事会（やまゆり：3 階）

第Ⅰ会場 くじゃく（2階）

12：50～13：40
学生発表
25～29　**門倉　光隆**
昭和大学医学部
呼吸器外科
宮地　鑑
北里大学医学部
心臓血管外科

13：40～14：28
大血管 5
30～35　**縄田　寛**
東京大学医学部
心臓血管外科

14：28～15：16
弁膜症 1
36～41　**三隅　寛恭**
聖路加国際病院
心臓血管外科

15：20～16：00
アフタヌーンティーセミナー 1
『TAVI時代における心臓外科医の役割』
座長　宮入　剛
（聖マリアンナ医科大学　心臓血管外科）
演者　田中　正史
（湘南鎌倉総合病院　心臓血管外科）
共催：エドワーズライフサイエンス株式会社

16：00～16：48
弁膜症 2
42～47　**安藤　敬**
横浜労災病院
心臓血管外科

16：48～17：36
弁膜症 3
48～53　**北中　陽介**
聖マリアンナ医科大学
心臓血管外科

17：36　閉会式

第Ⅱ会場 かもめ（3階）

13：40～14：28
心臓その他 1
26～31　**笠原　勝彦**
関東中央病院
心臓血管外科

14：28～15：16
心臓その他 2
32～37　**山本　哲史**
旭中央病院
心臓外科

16：00～16：48
LVADその他
38～43　**西村　隆**
東京都健康長寿医療センター
心臓血管外科

第Ⅲ会場 おしどり（2階）

13：40～14：28
肺悪性腫瘍 2
26～31　**臼田　実男**
日本医科大学
呼吸器外科

14：28～15：16
肺その他 1
32～37　**後藤　行延**
筑波大学附属病院
呼吸器外科

15：20～16：00
アフタヌーンティーセミナー 2
『N2 肺癌に対する治療戦略：個別化導入療法後の外科切除』
座長　中山　治彦
（神奈川県立がんセンター　呼吸器外科）
演者　高持　一矢
（順天堂大学医学部　呼吸器外科）
共催：大鵬薬品工業株式会社

16：00～16：48
肺その他 2
38～43　**長島　鎮**
杏林大学医学部
呼吸器外科

16：48～17：36
肺その他 3
44～49　**原田　匡彦**
がん・感染症センター都立駒込病院
呼吸器外科

第Ⅰ会場：くじゃく（2階）

8：30〜9：18　大血管1

座長　　**鈴　木　伸　一**（横浜市立大学　心臓血管外科）

Ⅰ－1　高度大動脈石灰化症例に対する開心術の経験

国際医療福祉大学病院　心臓外科
柘植俊介、吉永　隆、國友隆二

症例は72歳女性。胸痛と呼吸困難にて救急搬送された。急性心不全に伴うショック肝を合併しており、その後の精査で重度AS、LMT＋3VD、Afと診断された。胸部CTでは上行大動脈に高度石灰化を認め、送血は可能であるが遮断は困難と判断した。手術はPV isolationとLCX末梢吻合後に、直腸温25℃の循環停止（逆行性脳灌流を併用）で上行大動脈を縦切開し石灰化病変を摘出した。大動脈遮断後は復温しつつAVRとLITA-LADおよびSVG中枢吻合を施行した。術後経過は良好であった。

Ⅰ－2　急性大動脈解離に合併した臓器灌流障害に対して術中DSAが診断治療に有用であった1例

医療法人沖縄徳洲会湘南鎌倉総合病院　心臓血管外科
山部剛史、田中正史、野口権一郎、池谷佑樹、西　智史、大城規和

66歳女性、胸背部痛と構音障害が主訴の急性A型大動脈解離例。ERで意識障害を発症しJCS200の状態で上行大動脈置換術を行った。術前脳梗塞の発症、また1型解離であったことからmalperfusionが懸念されたため、セントラルオペレーション後に術中DSAを施行した。頸部および腹部分枝の血流は問題なかったがflapによる右総腸骨動脈閉塞を認め、そのまま血管内治療を併施して迅速に真腔血流を確保することができた。

Ⅰ－3　腕頭動脈解離を伴うStanford　A大動脈解離に対してIPA-RCP法が有用であった認知症高齢者の1例

医療法人社団筑波記念会筑波記念病院　心臓血管外科
岡村賢一、河田光弘、森住　誠、末松義弘

84歳、女性。認知症あり。2週間前より心嚢水・右胸水にて当院内科に通院中であった。突然の胸痛出現し当院救急搬送、造影CTでStanford A（DeBakey2）大動脈解離と診断し緊急入院。同日、DHCA・IPA-RCP下に上行大動脈置換術＋hemiarch　replacement施行。末梢側吻合に難渋し循環停止59分・IPA-RCP56分を要すも、術後1hで従命および麻痺（-）を確認、5hで抜管。経過良好にて11POD独歩退院。IPA-RCP法の有用性について述べる。

Ⅰ－4　Stanford A型急性大動脈解離に伴う急性心筋梗塞に対しステント留置後に上行大動脈置換術を施行した一例

1 社会医療法人財団 埼玉石心会病院　心臓血管外科
2 さやま総合クリニック
山田宗明[1]、木山　宏[1]、清水正将[1]、高橋亜弥[1]、塩見大輔[1]、今関隆雄[2]

45歳男性。来院時ショックバイタル。心電図所見から急性冠症候群と診断され、IABP挿入後、CAG施行した。
A型急性大動脈解離であり、左右冠動脈の入口部は解離腔により圧排されていた。
循環動態維持困難となり、LMTにステント留置を先行させ循環動態を安定させた後に上行大動脈置換術及び冠動脈バイパス術を施行し救命し得た。文献的考察を加えて報告する。

Ⅰ－5　スタンフォードA型急性大動脈解離術後遠位弓部残存解離腔拡大に対し左開胸proximal　double　barrel吻合を行った2例

駿河台日本大学病院　心臓血管外科
小笠原茉衣子、秦　光賢、折目由紀彦、和久井真司、中村哲哉、秋山謙次、塩野元美

46歳男性と52歳女性。A型急性大動脈解離に対するLIQR術後5年目に、残存解離腔拡大に対し、左開胸大動脈遮断下に遠位弓部下行大動脈置換術をproximal and distal double barrel吻合にて施行した。術後2年を経過し弓部および腹部大動脈解離腔の拡大は認めていない。

Ⅰ－6　急性大動脈解離Stanford　A型に脳梗塞を合併し減圧開頭術を施行し救命し得た1例

新潟県立新発田病院
大久保由華、島田晃治、竹久保賢、保坂靖子、大関　一

症例は41歳男性。急性大動脈解離Stanford　A型に対して緊急で上行弓部大動脈置換術を施行した。術前CTにて右内頚動脈は解離し一部造影不良であったが、エコーでは圧排された真腔にわずかに血流を認めた。第1病日に瞳孔不同、左麻痺が出現しCTにて広範な右脳梗塞による脳ヘルニアを認めたため緊急で減圧開頭術を施行した。術後は脳浮腫の軽減も認め、会話、食事摂取、介助歩行が可能となった。頭蓋形成術後、第57病日リハビリテーション目的に転院となった。

9：18～10：06　大血管２

座長　　石　川　　昇（横浜総合病院　心臓血管外科）

Ⅰ－７　スタンフォードＢ型急性大動脈解離切迫破裂に対する緊急手術２週間後の食道破裂

駿河台日本大学病院　心臓血管外科
日野浦礼、秦　光賢、折目由紀彦、和久井真司、中村哲哉、
秋山謙次、塩野元美

69 歳女性。Stanford Ｂ型急性大動脈解離発症４日目に静岡より当科に搬送。下行大動脈最大径 80mm で食道、左房圧迫によりショック状態となり緊急下行置換術施行。術後経過良好で退院予定であったがその直前に食道破裂を合併し、緊急食道婁および縦隔ドレナージ施行。感染コントロールされ食道再建予定している。

Ⅰ－８　TEVAR 後に偽腔拡大を認め、下行置換を要した慢性Ｂ型解離の１治験例

東京医科歯科大学大学院　心臓血管外科
櫻井啓暢、水野友裕、大井啓司、八島正文、八丸　剛、
黒木秀仁、渡辺大樹、藤原立樹、櫻井翔吾、竹下斉史、
酒井健司、倉信　大、荒井裕国

Marfan 症候群の 47 歳女性。31 歳時に Stanford　A 型解離を発症し Bentall 手術、40 歳時に上行部分弓部置換施行。46 歳時に遠位弓部から腹腔動脈までのＢ型解離を発症。最大瘤径 52mm まで拡大し、TEVAR（TX2、左右腋窩動脈バイパス併施）によるエントリー閉鎖を施行。術後リエントリーからの血流により最大瘤径 58mm まで拡大し、下行置換を施行した。術後経過は良好。

Ⅰ－９　Ｂ型急性大動脈解離に併発した腹部 angina に対し TEVAR が著効した一例

1 平塚市民病院　心臓血管外科
2 埼玉県立循環器・呼吸器病センター　心臓血管外科
岡田公章[1]、井上仁人[1]、鈴木　暁[1]、蜂谷　貴[2]

症例は 74 歳男性。胸背部痛にて受診。Ｂ型急性大動脈解離と診断し、降圧治療を施行した。第 10 病日から食後の腹痛を繰り返し経口摂取不能であった。CT にて腹腔動脈、上腸間膜動脈の入口部が偽腔で圧排され、血流低下を認めた。経過観察も改善なく、第 48 病日に真腔圧排を解除するため TEVAR を施行。腹腔動脈と上腸間膜動脈の血流は改善し、腹痛は消失。術後 10 日で退院。真腔圧排の解除に TEVAR が著効した症例を経験したので報告する。

Ⅰ－10　異なる時期に発症した DeBakeyII＋III 型の急性大動脈解離の一例

東京都立多摩総合医療センター　心臓血管外科
久木基至、二宮幹雄、野中隆広、有馬大輔、大塚俊哉

72 歳女性。背部痛と両下肢麻痺を主訴に近医受診。Stanford A 型急性大動脈解離の診断で手術目的に当院へ救急搬送。CT にて上行大動脈は偽腔閉塞型であったが、ULP のある DeBakeyII 型。下行は鎖骨下動脈起始部遠位に Entry があり、腎動脈下で真腔の血流が途絶している IIIb 型解離であった。同日緊急にて弓部置換＋elephant trunk 施行。術中所見から上行は亜急性解離と診断。下肢の血流も回復し、術後経過は順調。

Ⅰ－11　漏斗胸プレート固定の抜去を要した急性大動脈解離の一例

慶應義塾大学病院　心臓血管外科
川口新治、志水秀行、吉武明弘、河西未央、伊藤隆仁、
北原大翔、四津良平

症例は 38 歳、Marfan 症候群女性。偽腔開存型 A 型解離にて手術目的に転院した。2 年 X か月前に他院にて漏斗胸手術（Nuss 法）を施行しており、胸骨前面に 2 本のプレートが挿入されていた。形成外科医にてプレート抜去施行後通常の胸骨正中切開にて Bentall 手術＋全弓部大動脈置換術を施行した。術後経過は良好で軽快退院となった。

Ⅰ－12　急性大動脈解離後に腸管虚血を発症し救命した１症例

自治医科大学さいたま医療センター　心臓血管外科
中野光規、佐藤哲也、木村直行、伊藤　智、由利康一、
山口敦司、安達秀雄

77 歳男性。CT にて DeBakeyI 型の大動脈解離を認め、腹腔動脈・上腸間膜動脈に高度狭窄、下腸間膜動脈・左総腸骨動脈に閉塞を認めた。治療は上行大動脈置換術（entry 非切除）を施行した。POD 1 に下血を認め S 状結腸切除術を施行した。POD2 に広範囲小腸虚血を認め短腸となるため腸切除は施行しなかった。その後経過観察のみで小腸虚血は改善しリハビリ目的に転院となった。大動脈解離による腸管虚血の治療方針について検討する。

10：06～10：54　大血管３

座長　　**村　田　聖一郎**（板橋中央総合病院　心臓血管外科）

Ⅰ－13　急速拡大および腎動脈還流不全を併発した急性Ｂ型解離に対してTEVARおよび腎動脈ステント留置を施行した１例

医療法人沖縄徳洲会湘南鎌倉総合病院　心臓血管外科
池谷佑樹、大城規和、白水御代、湯地大輔、西　智史、
山部剛史、野口権一郎、片山郁雄、荻野秀光、田中正史

45歳男性。遠位弓部にentryがある急性Ｂ型解離。発症時大動脈径40mmの偽腔開存型。５日目に55mmへ急速拡大および右腎動脈のstatic obstructionによる進行性腎機能障害を認めEntry閉鎖及び腎動脈灌流目的にTEVARおよび腎動脈ステント留置。Entryは閉鎖されCre1.26から0.9へ改善し術後５日目に経過良好で退院。文献的考察を加え報告する。

Ⅰ－14　DeBakeyIIIb型急性大動脈解離に対し緊急TEVARを施行した２症例

１聖隷浜松病院　心臓血管外科
２東京女子医科大学病院　心臓血管外科
前田拓也[1]、小出昌秋[1]、國井佳文[1]、渡邉一正[1]、神崎智仁[1]、
大箸祐子[1]、東　　隆[2]

症例１は、66歳男性。急性大動脈解離（DeBakeyIIIb）を発症。腹腔動脈起始部狭窄、右腎動脈閉塞を認め当科紹介。同日緊急TEVAR（c-TAG）を施行した。症例２は、65歳男性。StanfordA型急性大動脈解離を発症、心嚢ドレナージ後当院へ搬送された。CT検査で、偽腔早期血栓閉鎖、下行大動脈にULPを認め、DeBakeyIIIb型逆行性解離と診断。同日全弓部置換術を施行。翌日エントリー閉鎖目的で緊急TEVAR（c-TAG）を施行した。

Ⅰ－15　真腔狭小化した慢性大動脈解離に対するTEVAR施行例

千葉県循環器病センター　心臓血管外科
長谷川秀臣、浅野宗一、林田直樹、平野雅生、松尾浩三、
鬼頭浩之、大場正直、弘瀬伸行、椛沢政司、村山博和

67歳男性。有症状の胸腹部慢性大動脈解離に対してTEVAR施行された。大動脈屈曲強く、真腔最狭小部は径12mmだった。術翌日に上下肢の血圧較差が70mmHgと開大あり、同日再TEVARの方針となった。真腔狭小部に対して内膜をBallooningし内膜を断裂させ、また大動脈屈曲部ステントグラフトのInfoldingに対してステントグラフト追加しグラフトを二重とした。術後上下肢圧較差は15mmHgと改善し経過順調である。

Ⅰ－16　TEVARと上腸間膜動脈ステント留置を行ったＢ型急性大動脈解離の一例

１横浜市立大学医学部附属市民総合医療センター　心臓血管センター
２横浜市立大学外科治療学
輕部義久[1]、井元清隆[1]、内田敬二[1]、安田章沢[1]、宮本卓馬[1]、
松木佑介[1]、原健太朗[1]、鈴木伸一[2]、益田宗孝[2]

59歳、男性。胸背部痛で来院、その後腹痛も出現。CTで腹腔動脈、上腸間膜動脈（SMA）の血流障害を合併したＢ型急性大動脈解離と診断。緊急でSMAに一時バイパスののち、TEVAR（Gore-TAG）施行。腸管血流は完全には回復せず、second lookの方針。翌日、CTで偽腔圧排によるSMA血流障害が残存、SMAにretrogradeステント留置を行い腸管血流は改善、良好な結果を得た。

Ⅰ－17　NajutaとTAGを用いたTEVAR3年後にタイプ４エンドリークを認めた胸部大動脈瘤の１例

国立国際医療センター　心臓血管外科
王　志超、藤岡俊一郎、森村隼人、陳　　軒、村上友梨、
橋本昌典、戸口幸治、福田尚司、保坂　茂

患者は79歳男性。2009年に弓部から下行遠位側までの広範瘤にTEVARを他院で受け、瘤径に変化ないもエンドリーク（EL）なく経過。３年６ヶ月目にNajutaとTAGの接点よりわずかなELが出現し、Najutaの内骨格に起因した極めて稀なタイプ４　ELと診断、徐々に瘤径拡大を認め、TEVAR後５年目でValiantによるTEVARを追加しELは消失した。

Ⅰ－18　２期的TEVAR術後のtype2エンドリーク、気管支瘻、食道瘻にたいする１治療例

慶應義塾大学病院　心臓血管外科
河西未央、志水秀行、吉武明弘、川口新治、北原大翔、
伊藤隆仁、四津良平

78歳男性。弓部下行大動脈瘤に対し２期的TEVAR施行。術後10か月目に喀血あり、CTにてtypeI2エンドリークおよび瘤径拡大を認めたためCTガイド下経大動脈的NBCA局所注入術施行した。エンドリークは減少するも再度喀血を認め、CTにて食道瘻疑われたため開胸人工血管置換術、食道直接閉鎖術を施行。術後フィブロガミン静注を施行後、食道瘻は閉鎖し感染や喀血の再発等無く経過良好にてリハビリ転院となった。

10：54～11：42　大血管４

座長　　國　原　　孝（心臓血管研究所　心臓血管外科）

Ⅰ－19　バルサルバ洞動脈瘤破裂の１例

水戸済生会総合病院　心臓血管外科
三村慎也、篠永真弓、倉岡節夫

症例は特に既往のない 40 歳、男性。突然の動悸と呼吸困難を主訴に近医を受診、当院へ紹介された。経食道心エコーと CT で右冠状動脈洞から右房へのシャント血流を認め、バルサルバ洞動脈瘤破裂と診断、同日緊急手術を施行した。右冠状動脈洞から右房の三尖弁中隔尖直下に瘤破裂を認め、右房側から direct closure、大動脈弁側からゴアテックスパッチを用いて閉鎖、また、卵円孔開存も認めたため direct　closure した。術後の心エコーではシャント血流認めず、術後経過は良好であった。

Ⅰ－20　右冠動脈 PCI 後に膿性心嚢液貯留右バルサルバ洞仮性瘤をきたした１手術例

東京女子医科大学東医療センター　心臓血管外科
片岡　豪、中野清治、小寺孝治郎、浅野竜太、佐藤敦彦、
立石　渉

症例は 64 歳男性、慢性維持透析患者。右冠動脈入口部に対する PCI の１ヵ月後、MSSA 陽性の膿性心嚢液貯留、心タンポナーデを認め、長期のドレナージと抗生剤投与で軽快退院した。フォローの心エコー、CT で右バルサルバ洞の仮性瘤と AS を指摘され当院紹介される。AVR（ATS 22AP360）、CABG（SVG-＃2）、バルサルバ洞パッチ閉鎖（Jgraft）を行った。ステント挿入部からの感染ならびに限局解離が原因と考えらえた。

Ⅰ－21　大動脈基部置換術後に中枢側吻合部離開をきたした１例

自衛隊中央病院　胸部外科
中野渡仁、田中良昭、三丸敦洋、瓜生田曜造、伊藤　直、
小原聖勇、中山健史、潟手裕子

症例は 50 歳男性。2013 年６月二尖弁による severe　AR に対して大動脈基部置換術（25mm Carboseal）および上行置換術施行。2014 年２月 PVE により中枢側吻合部が外れ、人工血管外に血液が漏出していたため、準緊急で基部置換術（25mm Freestyle 弁、full root 法）施行。術中 AR 出現し、AVR（19mm Regent 弁、Valve in valve）および部分上行置換術、Cabrol　trick 法施行。大動脈基部置換術後に中枢側吻合部離開をきたした一例を報告する。

Ⅰ－22　遠位弓部大動脈の限局性解離に対し血管内治療を行った 15 年後に開胸人工血管置換術を施行した一例

日本医科大学附属病院　第2外科
太田恵介、芝田匡史、廣本敦之、渡邉嘉之、坂本俊一郎、
師田哲郎、新田　隆

72 歳男性、15 年前に遠位弓部大動脈限局解離に対してステント留置、その後 endoleak に対し偽腔コイリングを施行。次第に瘤径の拡大を来たし今回外科治療を施行した。左開胸にてアプローチ、ステントおよびコイルを全て除去し、人工血管置換術を行った。文献的考察を含めて報告する。

Ⅰ－23　急性 A 型解離術後発症対麻痺に対し脳脊髄液ドレナージが効果的であった一例

東海大学医学部付属病院
永瀬晴啓、志村信一郎、長　泰則、秋　　顕、古屋秀和、
田中千陽、尾澤慶輔、上田敏彦

49 歳男性。急性 A 型解離発症当日に上行置換術を施行。術前に神経学的異常所見はなかったが、術後８時間で全覚醒時に完全対麻痺を認めた。直ちに脳脊髄液ドレナージを施行したところ 18　cm 水柱と脳脊髄液圧が上昇していた。CT では下行大動脈偽腔の造影遅延を認めたが、処置後８時間で両下肢の知覚及び運動が改善した。術後 37 日で補助歩行可能となり、回復期リハビリテーション病院へ転院後、独歩で外来通院可能となった。

Ⅰ－24　20 年の経過で５回にわたる大動脈瘤手術を行った Marfan 症候群の１例

自治医科大学附属さいたま医療センター心臓血管外科
野村陽平、由利康一、木村直行、伊藤　智、松本春信、
山口敦司、安達秀雄

症例は 44 歳男性。Marfan 症候群で 25 歳時に急性大動脈解離に対し Bentall 手術を、29 歳時に弓部置換術を、30 歳時に胸腹部置換術を、43 歳時に肋間動脈の島状再建部の瘤化に対し TEVAR を施行した。以降、外来でフォローされていたが、解離性腕頭動脈瘤の瘤径拡大傾向と上肢の虚血症状が出現するようになり手術を施行した。手術は３回目の正中切開で開胸し、上行大動脈－右総頸動脈・右鎖骨下動脈をバイパスして腕頭動脈瘤を空置した。術後の経過は良好である。

12：50～13：40　学生発表

座長　門倉光隆（昭和大学医学部　呼吸器外科）
宮地　鑑（北里大学医学部　心臓血管外科）

学生発表

Ⅰ－25　MG 合併 IV 期浸潤性胸腺腫の 1 例

1 昭和大学医学部　学生
2 昭和大学病院　呼吸器外科
3 昭和大学病院　神経内科
4 昭和大学病院　腫瘍内科
5 昭和大学　臨床病理診断学講座
佐々木陽平[1]、片岡大輔[2]、大島　穣[2]、氷室直哉[2]、富田由里[2]、
門倉光隆[2]、矢野　怜[3]、石田博雄[4]、田澤咲子[5]、瀧本雅文[5]

41 歳男性。MG ならびに前縦隔＋後縦隔腫瘍を認めた。広範な腫瘍のため、診断・治療を目的に前方アプローチで可及的に摘除した。腫瘍全体が胸腺腫であると診断され、残存する後縦隔腫瘍を中心に ADOC 8 コース施行した後に右後側方切開で後縦隔腫瘍を摘除した。右胸腔内に多発する播種病巣は可及的に切除し術後補助療法を予定している。

学生発表

Ⅰ－26　3D-CT を用いた完全鏡視下肺区域切除術の 1 例

日本医科大学　呼吸器外科
富張雅宏、石角太一郎、揖斐孝之、井上達哉、臼田実男

当院では完全鏡視下肺区域切除術をより正確かつ安全に行うために 3D-CT を用いた術前シミュレーションを行い、術者と助手が術前評価を共有しながら同じ意識の下で手術に臨んでいる。また鏡視下手術の持つ拡大視と側面視野という視覚上の利点を活かしながら術中ナビゲーションを用いて区域切除の精度を高めるとともに、電気デバイス等を用いて安全性の向上を図っている。今回、当院での鏡視下肺区域切除術における術前評価、安全性向上のための工夫を中心にビデオにて供覧する。

学生発表

Ⅰ－27　失神で救急搬送され心室細動を生じたが緊急手術で救命しえた重症大動脈弁狭窄症の 1 例

北里大学医学部
田村佳美、北村　律、鳥井晋造、岡　徳彦、宝来哲也、
板谷慶一、中村祐希、柴田深雪、田村智紀、荒記春奈、
松永慶廉、宮地　鑑

78 歳、DM の透析男性。AS の検査目的に当院循環器内科入院、AVR の予定とし退院。当科外来受診予定日前日に失神、透析病院から救急搬送された。カテ室で IABP 挿入中に Vf となり挿管、PCPS 開始。速やかに手術室に搬送し AVR を施行、多量のカテコラミンを使用しながら体外循環を離脱。3 病日に IABP 抜去、6 病日に抜管。長期のリハビリにて経口摂取・歩行可能となり転院した。

学生発表

Ⅰ－28　僧帽弁位活動期感染性心内膜炎に対し自己心膜による広範囲後尖再建を施行した 1 治験例

東京医科歯科大学大学院　心臓血管外科
久下晶子、水野友裕、大井啓司、酒井健司、八島正文、
八丸　剛、黒木秀仁、渡辺大樹、藤原立樹、倉信　大、
櫻井翔吾、竹下斉史、荒井裕国

57 歳男性。2 ヶ月続く発熱を主訴に紹介受診。心エコーで severe MR、後尖に 18mm の疣贅を認め入院。血液培養陽性で、抗生剤投与を開始。入院後第 16 病日に手術を施行した。後尖の疣贅と、P1、P2、さらに前尖の一部を切除。後尖の 2/3 を自己心膜にて再建し弁輪縫縮を行った。術後経過良好で軽快退院。半年後の心エコーでも MR を認めていない。

学生発表

Ⅰ－29　TCPC 術後大動脈縮窄再発に対し、非解剖学的上行大動脈―下行大動脈バイパス術を施行した一例

埼玉医科大学国際医療センター　心臓病センター　小児心臓外科
土屋真理、枡岡　歩、細田隆介、宇野吉雅、加藤木利行、
鈴木孝明

DORV、TGA、SAS、VSD、CoA と診断され、TCPC を施行されている 11 歳男児。日齢 8 に coarctectomy、1 歳 3 ヶ月 DKS＋BCPS、1 歳 11 ヶ月 re-CoA を認めたため、TCPC＋re-CoA 部パッチ形成術を施行。その後 DKS 吻合部狭搾と re-CoA が出現したため、同時修復が必要と判断し、体外循環下非解剖学的バイパス術を施行。この術式での報告例は少なく、若干の文献的考察を加え報告する。

13：40～14：28　大血管 5

座長　　縄　田　　寛（東京大学医学部　心臓血管外科）

Ⅰ－30　冠動脈バイパス術中に発症した逆行性大動脈解離の１例

埼玉医科大学国際医療センター　心臓病センター　心臓血管外科
道本　智、井口篤志、朝倉利久、中嶋博之、上部一彦、
小池裕之、田畑美弥子、森田耕三、高橋　研、岡田至弘、
鈴木大悟、高澤晃利、新浪博士

症例は 85 歳、女性。労作時狭心症に対して OPCAB(LITA-LAD、SVG-HL-PL-4PD）施行した。Aorta-SVG 吻合後に上行大動脈に血腫を認めたため経食道エコー施行。上行大動脈に flap 認め急性 A 型大動脈解離と診断、上行置換追加も明らかな entry は認めなかった。術後 CT で逆行性解離が疑われた。OPCAB 中の逆行性解離は稀であり報告する。

Ⅰ－31　左肺動脈に穿破した弓部大動脈瘤の１例

医療法人沖縄徳洲会湘南鎌倉総合病院　心臓血管外科
湯地大輔、大城規和、白水御代、山部剛史、池谷佑樹、
野口権一郎、片山郁雄、田中正史

86 歳男性、8 年前から弓部大動脈瘤を指摘されていた。突然の呼吸苦を主訴に救急受診。CT で 106mm 大の弓部大動脈瘤が左肺動脈へ穿破しており、TTE でも Ao-PA シャントが確認された。弓部大動脈瘤の左肺動脈に穿破による急性心不全に対して緊急上行－弓部大動脈人工血管置換術＋肺動脈切開穿破部閉鎖術を施行。術後合併症なく 28POD に独歩退院した。弓部大動脈瘤が肺動脈に穿破する症例は稀であり、文献的考察を加えて報告する。

Ⅰ－32　80mm の腹部大動脈瘤を伴う胸部大動脈瘤破裂に対して、緊急で hybrid 治療を行うことで救命し得た一例

国立国際医療研究センター戸山病院　心臓血管外科
陳　　軒、藤岡俊一郎、森村隼人、王　志超、戸口幸治、
福田尚司、保坂　茂

症例は 91 歳男性、ショックにて救急搬送。造影 CT にて胸部大動脈瘤破裂および 80mm 大の腹部大動脈瘤を認めた。超高齢であったが、意識清明で家族の希望もあり、緊急手術を行う方針となった。landing が zone2 となるため、一期的に TEVAR、EVAR、Ax-Ax　bypass および左鎖骨下動脈、右内腸骨動脈のコイル塞栓術を施行した。周術期に循環動態は安定しており、大きな合併症なく救命することができた。

Ⅰ－33　急速に径拡大し、準緊急に弓部置換を施行した一例

東京医科大学　外科学第2講座
岩堀晃也、戸口佳代、清家愛幹、小泉信達、丸野恵大、
高橋　聡、岩橋　徹、岩崎倫明、松山克彦、西部俊哉、
杭ノ瀬昌彦、荻野　均

84 歳男性で、背部痛のため来院。CT 上、弓部大動脈から腹部大動脈にかけて解離を認め、入院とした。B 型解離の診断で降圧・安静療法を行なっていたが、入院 3 週目に嗄声が出現し、急速な弓部の拡大を認め、準緊急に手術を施行した。弓部置換を行ない、翌日に抜管したが嚥下障害が続き、経口摂取が遅れたが、経過良好であった。急速に拡大する弓部大動脈解離に対し、適切に治療できた。

Ⅰ－34　上行弓部人工血管置換術の末梢側再吻合で大動脈閉塞バルーンが有用であった１例

医療法人立川綜合病院
長澤綾子、山本和男、白岩　聡、浅見冬樹、岡本祐樹、
杉本　努、吉井新平

22 歳、男性。4 歳で PDA 閉鎖術。急性大動脈解離（DeBakeyI）を発症し、準緊急で上行弓部置換術を施行した。FA 送血で CPB 開始し中等度低体温下で下半身循環停止し順行性脳灌流を確立した。遠位弓部大動脈に末梢側吻合を行ったが、血管壁の脆弱性から吻合部出血を認めた。左大腿動脈から下行大動脈に大動脈閉塞バルーンを挿入し下半身循環を再開した後に、下行大動脈を追加切除して再吻合を行い手術終了した。術後、対麻痺なく退院となった。

Ⅰ－35　上行大動脈置換術後、早期に拡大した大動脈瘤に対して手術を実施した１例

群馬県立心臓血管センター　心臓血管外科
内藤敬嗣、金子達夫、江連雅彦、長谷川豊、木村知恵里、
岡田修一、小此木修一、滝原　瞳

78 歳女性。1 年前に前医で胸部大動脈瘤に対して上行大動脈置換術を実施した。胸背部痛を主訴に前医を受診し、DeBakey IIIB 型急性大動脈解離の診断となり、保存的加療された。退院 2 ヶ月後の CT で遠位弓部から下行大動脈の径が 55mm から 60mm に拡大したため、手術目的に当院へ紹介された。弓部大動脈全置換術を実施し、術後 18 日目にステントグラフト内挿術を施行した。術後経過良好のため 45 日目に退院した。

14：28〜15：16　弁膜症 1

座長　　**三　隅　寛　恭**（聖路加国際病院　心臓血管外科）

Ⅰ－36　無症候性心筋炎に合併した僧房弁逸脱症の一例

1 新百合ヶ丘総合病院　心臓血管外科
2 北里大学病院
3 新百合ヶ丘総合病院　病理診断科
4 国立循環器病センター　臨床病理科
小山紗千[1]、中島光貴[1]、北村　律[2]、氏家敏巳[1]、宝来哲也[2]、
丹野正隆[3]、植田初江[4]、宮地　鑑[2]

症例は 83 歳の女性で呼吸苦を主訴に当院緊急搬送。心エコーにて僧房弁逸脱症および発作性心房細動による心不全と診断し、緊急入院。症状改善後僧房弁形成術および左心耳閉鎖術を施行。切除心筋より広範囲におよぶリンパ球浸潤を認め、腱索にも及んでいた。無症候性慢性心筋炎に合併した僧房弁逸脱症は非常にまれであり、文献的考察を加えて報告する。

Ⅰ－37　僧帽弁と肺動脈弁に疣贅を認めた感染性心内膜炎の一例

船橋市立医療センター　心臓血管外科
乾　友彦、茂木健司、松浦　馨、桜井　学、小笠原尚志、
高原善治

症例は 72 歳男性。平成 25 年 11 月、浮腫、呼吸苦、発熱を主訴に入院した。心エコーで僧帽弁と肺動脈弁に疣贅と弁逆流を認めた。繰り返し（計 7 回）血液培養を行ったが、原因菌は検出されなかった。CRP の完全な陰性化は得られず、発熱を繰り返したため、12 月末に、MVR＋PVR＋TAP を施行した。三尖弁に感染は認めなかった。右心系 IE は少なく、肺動脈弁位 IE は更に少ない。今回、右心系と左心系の双方に生じた IE であり、若干の文献的な考察を加えて報告する。

Ⅰ－38　狭小弁輪を呈する成人先天性僧帽弁狭窄症、小児期僧帽弁逸脱に対する reMVR に対する新デザイン ATS　AP　supra type 弁の使用経験

東京慈恵会医科大学　心臓外科
高木智充、橋本和弘、坂本吉正、長堀隆一、儀武路雄、
松村洋高、井上天宏、木南寛造

(1) 32 歳、女性。2 歳時に VSD、先天性 MS に対し欠損孔閉鎖、僧帽弁上膜様物除去を施行。その後 MS の増悪に対し 13 歳時 PTMC を施行。今回、乳頭筋位置異常を伴う MS の増悪に対し MVR を施行した。(2) 29 歳、男性。18 歳時に僧帽弁逸脱症に対し、他院にて MVR を施行。27 歳時に脳梗塞を発症し、UCG で左房内血栓、MS を認めたため左房内血栓除去、MVR を施行した。

Ⅰ－39　僧帽弁置換術中左室破裂に対し、心外修復を行った 1 例

1 横浜市立大学医学部附属市民総合医療センター　心臓血管センター
2 横浜市立大学　外科治療学
宮本卓馬[1]、井元清隆[1]、内田敬二[1]、輕部義久[1]、安田章沢[1]、
松木佑介[1]、原健太朗[1]、益田宗孝[2]

70 歳女性、高度僧帽弁輪石灰化、僧帽弁閉鎖不全症、三尖弁閉鎖不全症、心房細動に対し僧帽弁置換術（CE Magna 27m）、三尖弁輪形成術（MC3　30m）、MAZE 手術施行。術中左室破裂を合併、TEE で破裂口を同定、心外から修復した。術後再破裂、仮性瘤、冠動脈閉塞の合併症無く自宅退院。僧帽弁置換術に合併する左室破裂の外科的修復法について、文献考察を交え報告する。

Ⅰ－40　僧帽弁形成術後 19 年目の僧帽弁狭窄症に対して再手術を施行した一例

東京女子医科大学東医療センター　心臓血管外科
佐藤敦彦、浅野竜太、片岡　豪、立石　渉、小寺孝治郎、
中野清治

症例は 71 歳、男性。52 歳時に MR に対して MVP 施行。その後、徐々に MS および TR の進行を認めたため再手術を実施した。術中所見では、前回手術時に使用した弁輪形成リングが一部外れており、リング直下にパンヌス形成を認めた。リングの裂解と変位によりパンヌス形成をきたし、狭窄を生じたと考えられた。手術はリングを摘除およびパンヌス切除を行った後、MVR（SJM27）と TAP を行った。術後経過は良好であった。

Ⅰ－41　左心室瘤を合併した硬化性連合弁膜症に対する複合手術の経験

新潟大学大学院医歯学総合研究科　呼吸循環外科学分野
青木賢治、名村　理、佐藤裕喜、岡本竹司、榛沢和彦、土田正則

症例は 50 歳、女性、透析患者。左心室瘤、AsR、MR、TR による重症心不全例。MR は tethering による PML 変位によるものであったが AML が部分的に石灰化していた。石灰化の進行による弁可動性悪化を懸念し MVP でなく腱索を完全温存したうえでの機械弁 MVR（25mm SJM 弁）を行った。機械弁 AVR（17mm SJM Regent 弁）、TAP（30mm　MC3 リング）、CABG に加え、ELIET 法による左室形成術を併施した。術後経過良好。至適術式について考察を加え報告する。

16：00～16：48　弁膜症２

座長　　安　藤　　敬（横浜労災病院　心臓血管外科）

Ⅰ－42　ITP を合併した重症大動脈弁狭窄症の１手術例

1 神奈川県立循環器呼吸器病センター　心臓血管外科
2 横浜市立大学　外科治療学　心臓血管外科
井口健太[1]、徳永滋彦[1]、長　知樹[1]、出淵　亮[1]、井上広英[1]、
益田宗孝[2]

86 歳女性、Severe AS の診断で手術目的に入院。以前より ITP の診断で PSL5mg 内服し血小板５万/μl 前後であった。周術期の出血を危惧し手術前後５日間ずつガンマグロブリン大量療法を施行し、手術直前に血小板 11.9 万/μl に改善し AVR を施行。周術期出血合併症なく軽快退院した。稀有な症例を経験したので報告する。

Ⅰ－43　乳房全摘後放射線照射による大動脈弁狭窄症、三尖弁閉鎖不全症の一例

船橋市立医療センター　心臓血管外科
小笠原尚志、茂木健司、松浦　馨、櫻井　学、焼田康紀、
高原善治

症例は 80 才女性。37 才で左乳癌に対し Halsted 法＋放射線照射を受けた。AS、TR に対する手術目的に当院を受診した。心嚢内は心筋の瘢痕、癒着が認められ放射性障害の可能性が考えられた。大動脈弁弁尖は中等度に石灰化し root 自体の硬化も認められた。三尖弁は全体的な肥厚であった。AVR（Magna　EASE19mm）＋TAP（MC3　28mm）を施行し術後経過良好で退院となった。放射線照射による弁膜症に関して若干の文献的考察を加え報告する。

Ⅰ－44　食道癌術後に AS に対し左開胸で AVR を施行した一例

日本大学医学部　外科学系　心臓血管・呼吸器・総合外科
有本宗仁、畑　博明、中田金一、瀬在　明、大幸俊司、
八百板寛子、石井雄介、塩野元美

患者は、78 歳女性。昭和 60 年に食道癌のため食道切除、リンパ節郭清、胸骨後面に胃管による再建術を施行。平成 26 年１月より、労作時呼吸苦を認め当院受診。AS と診断。再建胃管が胸骨後面右側に存在していた。左側方切開第４肋間開胸で右胃大網動脈、左内胸動脈は損傷せずに大動脈弁置換術を施行。経過良好で術後 18 日にリハビリし、退院となった。

Ⅰ－45　生体弁置換術後６年でパンヌス形成により人工弁機能不全を来した１例

自治医科大学附属病院　心臓血管外科
中村　真、村岡　新、相澤　啓、川人宏次、三澤吉雄

症例は 77 歳男性。６年前にリウマチ性連合弁膜症に対して、生体弁による AVR＋MVR を施行された。術後５年目より心エコー検査上、両人工弁の血流速度が上昇し、溶血性貧血が出現、両人工弁機能不全で手術適応と診断した。術中所見では、前回人工弁弁尖の劣化ははっきりせず、パンヌスの形成により弁尖の可動制限や開放位での固定を認めた。本人の希望により、機械弁で再置換を行った。術後経過は良好で、術後３日目に CCU 退室し、術後８日目に退院となった。

Ⅰ－46　生体弁による三尖弁置換術 14 年後に人工弁機能不全をきたした１例

獨協医科大学越谷病院　心臓血管外科
太田和文、田中恒有、朝野直城、新美一帆、井上　尚、
齊藤政仁、権　重好、井上有方、深井隆太、大畑俊裕

生体弁による三尖弁置換術（TVR）14 年後に構造的弁機能不全（SVD）を来たした症例を経験した。症例は 72 歳、女性。呼吸苦と意識消失発作で入院。MS、TR、Af で 14 年前に MVR（SJM）、TVR（CEP）、メイズ手術を施行されている。術前検査で徐脈性心房細動と重度の三尖弁狭窄を認めた。手術は生体弁（MagnaMitralEASE）による re-TVR、ペースメーカ移植術を施行。三尖弁位における生体弁 SVD について文献的考察を含め報告する。

Ⅰ－47　AVR31 年後に発症した人工弁機能不全及び MSr に対して二弁置換術を施行した一例

武蔵野赤十字病院
横山賢司、吉崎智也、田崎　大

症例は 69 歳女性。38 歳時にリウマチ性大動脈弁疾患に対し AVR（SJM 機械弁）施行した。68 歳時より MSr による心不全を繰り返し精査で人工弁機能不全も疑われた。ワーファリン離脱を念頭に生体弁での二弁置換（DVR）を予定したが待機中に心不全増悪し準緊急手術を施行した。SJM 弁はパンヌスによる開放制限を認め僧帽弁両尖と腱索は石灰化と短縮を呈していた。発作性心房細動もあるため生体弁での DVR、TAP、PVI を施行し術後 17 日で独歩退院した。AVR 施行 31 年後に再弁置換術を要した症例を経験したので報告する。

16：48～17：36　弁膜症３

座長　　**北　中　陽　介**（聖マリアンナ医科大学　心臓血管外科）

Ⅰ－48　感染性心内膜炎術後 PVE に対し２度の再手術を施行した１例

杏林大学付属病院　心臓血管外科
土屋博司、遠藤英仁、野間美緒、稲葉雄亮、窪田　博

56 歳、女性。左片麻痺で発症した脳梗塞を伴う僧帽弁位 IE に対し MVR（生体弁）施行。起因菌は MSSA。第 32 病日に呼吸困難出現。TTE にて僧帽弁後尖側に paravalvular leak を認め PVE と診断。re-MVR（ウシ心膜 collar 付き生体弁）施行。再手術から第 17 病日より急性の肺高血圧出現。TEE にて左心耳方向へ paravalvular leak を認め PVE と診断。re-re-MVR（ウシ心膜 collar 付き機械弁）施行。起因菌はカンジダ。長期リハビリを要したが退院。術後１年経過し再発なし。文献的考察を含め報告する。

Ⅰ－49　大動脈基部置換術後感染性心内膜炎に対し二期的手術により良好な結果が得られた１治験例

医療法人社団公仁会大和成和病院　心臓血管外科
遠藤由樹、菊地慶太、松山孝義、倉田　篤、小坂眞一

患者は 68 歳男性。2012 年に急性大動脈解離に対する大動脈基部置換術を施行した。2013 年 12 月にαストレプトコッカス感染による大動脈基部仮性瘤を伴う感染性心内膜炎を発症しリファンピシン浸漬人工血管人工血管による再大動脈基部再建術を施行し第 4 病日に大網充填施行。良好な結果が得られた症例を経験したので報告する。

Ⅰ－50　急性期の脳梗塞・脳出血を合併した僧房弁・肺動脈弁の感染性心内膜炎に対して手術時期の決定に苦慮した１例

聖マリアンナ医科大学病院　心臓血管外科
嵯峨根正展、北中陽介、桜井祐加、盧　大潤、永田徳一郎、
千葉　清、小野裕國、大野　真、近田正英、西巻　博、
宮入　剛、幕内晴朗

症例は 70 歳男性。僧房弁・肺動脈弁に疣腫を認めたが頭部 MRI にて脳出血・脳梗塞を認め、急性期の手術は施行しない方針とした。しかし、抗生剤治療にもかかわらず疣腫の増大を認めたため準緊急で僧房弁置換術・肺動脈弁形成術を施行した。急性期の脳梗塞・脳出血に対する手術時期の明確な指針はなく文献的考察を含め報告する。

Ⅰ－51　多臓器塞栓症を伴う感染性心内膜炎、重症大動脈弁閉鎖不全症に対してホモグラフトを用いた修復術を施行した一例

東京女子医科大学心臓病センター　心臓血管外科
奥木聡志、市原有起、柏村千尋、東　理人、山田有希子、
岩朝静子、津久井宏行、齋藤　聡、山崎健二

ファロー四徴症根治術後の 40 歳男性。熱発精査で前医にて施行した心エコーで A 弁および VSD パッチ周囲に疣贅を認め IE と診断。DIC、多発性脳梗塞も併発し当院搬送となった。抗生剤治療中に severe AR によるうっ血性心不全および肝・腎・脾梗塞を発症するも保存的加療で改善。ホモグラフトを用いた Bentall 術を施行。術後 37 日目に軽快退院となった。

Ⅰ－52　大動脈弁置換術後の Valsalva 洞仮性動脈瘤を伴う感染性心内膜炎に対して拡大郭清、大動脈基部置換術を行った１例

自治医科大学付属病院　心臓血管外科
楜澤壮樹、上西祐一朗、三澤吉雄

56 歳男性。1 年半前に感染性心内膜炎で大動脈弁置換術後、今回、Valsalva 洞仮性動脈瘤を伴う感染性心内膜炎の診断で手術の方針となった。手術所見では置換後の大動脈弁は半周弁輪から外れており、弁輪に疣贅の付着と Valsalva 洞仮性動脈瘤を認めた。感染組織を郭清後、機械弁＋人工血管、Phieler 法（人工血管）を用いた Bentall 変法にて大動脈基部置換術を施行した。術後経過は良好で術後 22 日目に軽快退院となった。

Ⅰ－53　急性左心不全・肺水腫に陥った活動期感染性心内膜炎に対する intentionally delayed surgery

横浜栄共済病院　胸部心臓血管外科
若林尚宏、永峯　洋、宮崎真奈美、原　祐郁、川瀬裕志

症例は 73 歳男性。呼吸苦にて当院へ救急搬送。心エコーにて感染性心内膜炎・僧帽弁閉鎖不全による急性心不全と診断。CT 及び頭部 MRI にて多発塞栓症（脳梗塞、脾梗塞、右腎梗塞、右膝窩動脈閉塞）を指摘。急性肺水腫のため気管内挿管・人工呼吸器治療を開始、敗血症・DIC に対して抗菌剤（VCM、GM、CTRX）及びトロンボモジュリン製剤を投与。緊急手術とはせず肺水腫・炎症の改善後（入院６日目）に僧帽弁置換術を施行、術後は順調に回復した。

第Ⅱ会場：かもめ（3階）

8：30〜9：02　食道

座長　　**小　熊　潤　也**（東海大学医学部　消化器外科）

Ⅱ－1　胸腔鏡下食道切除時の胸腔内吻合の工夫

聖マリアンナ医科大学　消化器・一般外科
松下恒久、福永　哲、民上真也、榎本武治、大坪毅人

頚部郭清の要らない食道癌に胸腔鏡下リンパ節郭清と胸腔内Overlap法再建を行っており、我々の再建を報告する。完全胸腔鏡下に縦隔リンパ節郭清後、胸部上部で食道切離を行う。次に腹腔鏡下で郭清を行い上腹部正中の小切開で胃管作成し、胸腔内に挙上後に左側臥位に戻す。食道端後壁と胃管先端より5cm尾側前壁に小孔を作成し、小孔からlinear staplerによるOverlap法で吻合し、次に挿入孔がV字に開くように結節縫合で閉鎖する。本手技では、気密性を保ち十分な作業空間で操作できる利点があるが、縫合に熟練を要する。

Ⅱ－2　血清p53抗体検査をどのように食道癌診療に活かすか？

東邦大学外科学講座　一般・消化器外科
島田英昭、谷島　聡、鈴木　隆、大嶋陽幸、名波竜規、
伊藤正朗、金子弘真

血清p53抗体検査は、抗原抗体反応を利用した分子診断方法であり、早期診断・再発診断・治療効果や予後の予測、などに有用で簡便な血液バイオマーカーである。PUBMED掲載論文ならびに自験例から食道癌診療における有用性を考察する。陽性率は15〜30%前後であり既存の分泌型腫瘍マーカーとは独立して陽性となる。化学療法に対する治療抵抗性との関連性が示唆される。手術後に血清抗体が治療後に陰性化しない症例では再発リスクが高い。

Ⅱ－3　術前診断に難渋した食道GISTの1例

東海大学消化器外科
二宮大和、小澤壮治、小熊潤也、数野暁人、山崎　康

症例は84歳、女性。1年4か月前から嚥下時の違和感を自覚し、食道粘膜下腫瘍として近医より当院を紹介された。EUSで下部食道から胃噴門部にかけて42×26mm大の粘膜下腫瘍を認め、切開生検ではGISTの診断は得られなかった。PET検査ではSUVmax 11.2であり、悪性病変が疑われた。症状とPET所見より、下部食道噴門側胃切除、胃管再建術を施行した。切除標本の病理検査はGISTの診断であった。粘膜下腫瘍の手術適応は諸情報を総合的に判断することが重要と考えられた。

Ⅱ－4　食道癌・胃癌・肺癌の同時性3重複癌の1治療例

群馬大学医学部附属病院　病態総合外科学
鈴木雅貴、宗田　真、本城裕章、原　圭吾、小澤大吾、
酒井　真、緒方杏一、茂木　晃、宮崎達也、桑野博行

【症例】82歳男性、食事のつかえ感を主訴に近医受診。食道癌・胃癌・肺癌の3重複癌の診断にて当院紹介受診。精査の結果、胃癌に対し内視鏡粘膜下層剥離術を施行、肺癌に対して胸腔鏡下左肺上大区域切除術を施行、食道癌に対しては化学放射線療法を行った。【結語】同時性3重複癌の治療方針の決定は各病変の進行度および患者の全身状態によって最善と考えられる順番での治療を行うべきである。

9：02〜9：50　先天性１

座長　　**吉　村　幸　浩**（東京都立小児総合医療センター　心臓血管外科）

Ⅱ－５　ファロー四徴症（TOF）、肺動脈弁欠損症（APVS）に対して根治術を行った症例

群馬県立小児医療センター　心臓血管外科
田中佑貴、吉井　剛、吉竹修一、村上　新、宮本隆司

症例は３ヶ月女児。出生直後からSpO2低下を認め、当院搬送。心エコーでTOF、APVS、PFOと診断、CTにて両側肺動脈拡張による左主気管支圧迫を認めた。体重増加を待ち根治の方針であったが、左主気管支圧迫に伴う左肺上葉の無気肺を認めたため人工呼吸器管理となった。無気肺に伴う肺炎を認めたため準緊急手術の方針となった。TOF repair（VSD patch closure、RVOTR）、PA translocation（Lecompte法）を行い、TOF根治と左主気管支圧迫解除を行った。

Ⅱ－６　成人Ebstein奇形に対してHetzer法で三尖弁形成術を施行した１例

伊勢崎市民病院　心臓血管外科
羽鳥恭平、大林民幸、大木　聡、安原清光、平井英子

症例は62歳の女性。以前より慢性心房細動を指摘されていた。平成24年12月に急性心不全で入院し、TTEでEbstein奇形、severe TRと診断された。平成25年２月にCarpentier分類A型のEbstein奇形に対して、Hetzer法による三尖弁形成術、左心耳切除を施行した。術後の経過は良好で、mild　TRに改善、心不全症状なく、第22病日に退院となった。術後１年が経過するが、TRの増悪なく、心不全症状も認めていない。

Ⅱ－７　成人Ebstein奇形に対して人工リングを用いて三尖弁形成術を施行した１例

山梨県立中央病院　心臓血管外科
原田崇史、土屋幸治、中島雅人、宮本真嘉

Ebstein奇形は稀な疾患であり幅広い臨床像を呈する。成人Ebstein奇形の手術例を報告する。症例は84歳女性。心不全で入院。精査の結果TRsevere、中隔尖付着部が心尖部側に18mm変位していた。術中所見は三尖弁中隔尖、後尖が正常弁輪部より1cm程心室側に落ち込み、右房化右室を認めた。弁尖の落ち込みが軽度であったため元々の弁輪部が付着している部位に沿って人工リングを逢着した。Ebstein奇形は成人例に限っても形態は多様であり、症例に合わせた工夫が必要である。

Ⅱ－８　段階的修復術によりフォンタン型手術に到達した重症エプスタイン奇形の１例

長野県立こども病院心臓血管外科
早川美奈子、坂本貴彦、梅津健太郎、島田勝利、原田順和

38w4d、2782gにて出生。生直後からチアノーゼを認め、心エコーにて重症エプスタイン奇形と診断。経過中にdesaturationと心拡大が進行したため、６ヶ月時にmodified Starnes' operation（RMBT 4mm）＋右室縫縮、11ヶ月時にBDGを経て、２歳６ヶ月時にextracardiac TCPCに到達した。術後CVP：8-9 mmHgと経過良好。

Ⅱ－９　フォンタン術後縦隔炎、心外導管狭窄の１例

埼玉県立小児医療センター　心臓血管外科
成瀬　瞳、阿部貴行、野村耕司

症例４才９か月女児。PA、hypo　RV、VSD（IV）の診断にて３才４ヶ月時Fontan施行。術後深部SSIに対しVAC加療。術後５ヶ月時発熱、血培でMSSA（＋）、MRIで周囲にfluidを伴う導管の高度狭窄を認め縦隔炎と診断し、縦隔ドレナージ施行（MSSA（＋））。炎症反応の鎮静を待ち、10か月後導管交換施行。グラフトの病理、培養検査で細菌（-）、以後縦隔炎、狭窄の再発を認めていない。

Ⅱ－10　Absent　PA　valveを伴うTOFに対して新生児期にPA septationを施行した２症例

東京慈恵会医科大学　心臓外科
木南寛造、森田紀代造、黄　義浩、篠原　玄、橋本和弘

症例はそれぞれ日齢７および16、体重2.6および3kgの患児で、共に出生直後より、著しく拡大した肺動脈による気管、上大静脈圧迫から重症呼吸不全を呈していた。手術はPTFE　patchを用いたmain PAseptationをPA plicationの際に行い、central shunt（4 mm）を施行した。共に術後経過は良好で、前者は現在外来経過観察中、後者は１歳時にICRを施行した。

9：50～10：30　先天性２

座長　　**阿　部　正　一**（茨城県立こども病院　心臓血管外科）

Ⅱ－11　右胸心、{S、L、L}、SLV に対する lateral tunnel TCPC の１例

千葉県循環器病センター　心臓血管外科
椛沢政司、松尾浩三、林田直樹、鬼頭浩之、浅野宗一、
大場正直、弘瀬伸行、西野貴子、末田智紀、村山博和

右胸心、{S、L、L}、SLV、PA、PDA、ASD の診断で、生後右 mBTS、1 歳時に左 mBTS の既往がある 2 歳児。左室収縮良好、房室弁逆流なし、肺血管床良好、肺血管抵抗低値。extra　cardiac TCPC の場合、左ルートは長く、左に張り出した大動脈の後方に圧迫される恐れがあり、右ルートは心尖に圧迫される恐れがあるため、lateral tunnel 法による一期的 TCPC の方針とした。画像を供覧し TCPC ルートに関して考察する。

Ⅱ－12　TR、右室二腔症、perimembranous　VSD に対する外科手術

立川綜合病院　心臓血管外科
岡本祐樹、山本和男、杉本　努、浅見冬樹、長澤綾子、
白岩　聡、中村制士、吉井新平

症例は 59 歳、男性。10 歳時に PS に対し開心術が行われていた。1 年前より動悸、息切れを自覚し増悪したため当院受診。心エコーで右室内に異常発達した筋肉による窄部部位を認め、圧較差は約 70mmHg であった。Perimembranous VSD（Qp/Qs＝2.03）、severe TR（PG66mmHg）も認めた。右房・右室流出路切開にて VSD 閉鎖、異常筋切除による狭窄解除、TAP を施行。術後は症状、圧較差ともに改善。一過性に完全房室ブロックとなったが現在は洞結節リズムである。

Ⅱ－13　LMT 高位起始を伴う右肺動脈上行大動脈起始症に対する段階的外科修復と吻合部狭窄解除

筑波大学附属病院
川又　健、平松祐司、金本真也、工藤洋平、塚田　亨、
逆井佳永、榊原　謙

在胎 35 週 5 日、1561g で出生。出生後に右肺動脈上行大動脈起始症と診断され、日齢 14、体重 1600g で右肺動脈絞扼術を行い、生後 6 ヶ月で根治術を行った。高位起始左主冠動脈が右肺動脈開口部に接していたため右肺動脈を大動脈から離して切離。結果として短くなった右肺動脈を主肺動脈フラップと連結したが吻合部に高度狭窄を来し肺高血圧が残存した。術後数回のバルーン拡張術施行後、上行大動脈を離断しての再手術により狭窄解除した。

Ⅱ－14　大動脈縮窄症（CoA）を合併した右肺動脈大動脈起始（AORPA）に対し twist-flap 吻合法を用いて主肺動脈へ有効な吻合孔を作成することができた新生児症例の経験

財団法人日本心臓血圧研究振興会附属榊原記念病院　心臓血管外科
桑原優大、安藤　誠、高橋幸宏、和田直樹、柳原孝章

症例は日齢 12 日女児。出生後に AORPA、CoA、PDA の診断で当院に紹介入院。手術は胸骨正中切開、体外循環、心停止下に施行。CoA を end to end anastomosis repair の後、上行大動脈から背側へ向かう右肺動脈を大動脈組織とともに切除、大動脈前面を通して twist-flap 吻合法を用いて主肺動脈に吻合した。術後経過は良好であった。

Ⅱ－15　大動脈弓離断を合併した総動脈幹遺残症に対する一期的修復術の検討

千葉県こども病院　心臓血管外科
寶亀亮悟、青木　満、萩野生男、中村祐希、秋山　章、藤原　直

日齢 10、体重 3.6kg の大動脈弓離断＋総動脈幹遺残症に対し、一期的修復術を行った。手術は直接吻合で大動脈弓を再建、心室中隔欠損を閉鎖し、肺動脈は大動脈前方で 12mm の 2 弁付 conduit を用いて再建した。術後経過は良好であった。本症例に加え、当院で過去に一期的修復を行った大動脈弓離断を伴う総動脈幹遺残症 2 例を含めて、大動脈弓および肺動脈再建法の検討を行った。

10：30～11：10　先天性３

座長　　**平　田　康　隆**（東京大学医学部　心臓血管外科）

Ⅱ－16　Original Taussig-Bing 奇形と posterior TGA の中間型と思われた症例に対し original Jatene 手術を施行した一例

新潟大学医歯学総合病院　第2外科
杉本　愛、高橋　昌、白石修一、渡辺マヤ、土田正則

生後 25 日、体重 2.9kg。エコーおよび造影検査で[S、D、N]、AVC、DORV、大血管ほぼ side by side、subpulmonary VSD、CA は 1R 2LCx、Original Taussig-Bing 奇形と診断された。しかし CT にて conus septum が IVS と並列し、primary VSD-Ao 間に PA が存在、Original TBA と posterior TGA の中間型と考えられた。Secondary VSD 閉鎖と Jatene 手術を施行した。

Ⅱ－17　RV-PA 導管抜去後に心室瘤を形成した左心低形成症候群の１例

北里大学病院
荒記春奈、岡　徳彦、松永慶廉、田村智紀、柴田深雪、
中村祐希、板谷慶一、宝来哲也、北村　律、鳥井晋三、宮地　鑑

39 週 3 日、3200 g にて出生した女児。出生後に左心低形成症候群と診断され、日齢 2 に Norwood 手術施行。2 ヶ月時に RV-PA 導管狭窄に対して RV-PA 導管交換術、5 ヶ月時に両方向性グレン手術、1 歳時に心外導管を用いた Fontan 手術を施行した。2 歳時の術後造影検査にて RV-PA 導管抜去部位付近と思われる右室前面に心室瘤形成を認め、心室瘤切除術を施行した。術後経過良好であり POD6 に自宅退院となった。

Ⅱ－18　特異な Arch 形態を示した Polysplenia AVSD Aortic atresia CoA Hypoarch RAA Bilateral PDA に対して Norwood 術を施行した一例

千葉県こども病院　心臓血管外科
秋山　章、青木　満、萩野生男、中村祐希、寶亀亮悟

症例は男児。心内奇形疑われ周産期管理目的に入院。38 週 4 日、体重 2696g、AS 8/8 にて出生。診断は Polysplenia AVSD AA CoA Hypoarch RAA Bilateral PDA で、左右頸動脈は別々の PDA から血流を受けていた。PGE1 投与にもかかわらず左 PDA 閉鎖傾向を認め日齢 8 に Norwood 術を施行。Arch 再建は前壁の一部を自己心膜で補填したが、自己組織のみで可能であった。その後経過良好でグレン手術むけて入院待機中である。

Ⅱ－19　総肺静脈還流異常症を合併した無脾症、単心室症、両側上大静脈に対し肺動脈ロール間置により肺静脈還流修復・両側 Glenn 手術を施行した一例

東京大学医学部　心臓外科
尾崎晋一、益澤明広、高岡哲弘、平田康隆

無脾症、単心室症、総肺静脈還流異常症、両側上大静脈に対し肺動脈絞扼術後の 4 か月時に Glenn 手術を予定。垂直静脈が左上大静脈（LSVC）に還流する末梢側で LSVC を切断することで肺静脈還流路が確保できたが、LSVC と左肺動脈を直接吻合すると左肺動脈が吊り上り肺静脈還流路を圧迫する可能性があり主肺動脈をロール状にして間置し肺静脈還流修復・両側 Glenn 手術を施行。術後経過良好で現在 Fontan 手術待機中である。

Ⅱ－20　小児における Glutaraldehede 処理自己心膜を用いた Aortic valve reconstruction（Ozaki 法）の 2 例

1 長野県立こども病院心臓血管外科
2 東邦大学医療センター大橋病院心臓血管外科
新富静矢[1]、坂本貴彦[1]、梅津健太郎[1]、島田勝利[1]、早川美奈子[1]、
原田順和[1]、尾崎重之[2]

【症例 1】13 歳男性。10 ヶ月時に congenital AS と診断。最近 AS flow が 5m/sec を超え、AR の進行も認めた。【症例 2】17 歳女性。生直後より Congenital AS として follow up。3 ヶ月時にバルーン拡大術。最近 ASR の進行と負荷心電図にて ST 変化を認めた。ともに Glutaraldehede 処理自己心膜を用いた Aortic valve reconstruction（Ozaki 法）を施行し良好な結果を得た。

11：10～11：50　冠動脈

座長　　**末　松　義　弘**（筑波記念病院　心臓血管外科）

Ⅱ－21　心肺停止をきたしPCPS装着後に緊急冠動脈バイパス術を施行し救命し得た先天性心膜欠損を伴う不安定狭心症の1治験例

1東京女子医科大学八千代医療センター　心臓血管外科
2東京女子医科大学病院　心臓血管外科
古田晃久[1]、斉藤博之[1]、久米悠太[1]、斉藤　聡[2]

症例は73歳男性でPCI開通困難な右冠動脈（#2)、左冠動脈回旋枝（#11）の完全閉塞病変を有していた。外来にて経過観察中、遊泳時に心肺停止で発見され緊急搬送された。来院時GCSは3（E1V1M1)、pulseless　VT持続し電気的除細動で治療困難でPCPS装着、IABP挿入後、人工心肺下心拍動下冠動脈バイパス術を施行した。経過は良好で術後42日目に退院となった。

Ⅱ－22　前壁中隔優位の虚血性心筋症に対し、左室形成術、CABG後にLADへのPCIを要した1例

東海大学医学部附属病院　心臓血管外科
尾澤慶輔、長　泰則、志村信一郎、秋　　顕、古屋秀和、
田中千陽、永瀬晴啓、上田敏彦

【背景】exclusion領域への不十分な血行再建により術後にPCIを要した症例を経験したので報告する。【症例】慢性透析を行っている57歳女性。左室形成術（Linear closure)、CABG（SV-LAD、LITA-OM）を施行した。退院3週間後に透析中の胸痛と血圧低下を認めたためLMからLADにPCIを施行した。【考察】左室形成術によりexclusionされる領域の血行再建は重要であると思われた。

Ⅱ－23　CABG、MVP術後徐々に進行した虚血性心筋症の1手術例

新潟市民病院　心臓血管外科
菊地千鶴男、加藤　香、三島健人、高橋善樹、中澤　聡、
金沢　宏

76歳男性。6年前に広範前壁梗塞となり発症半年後にCABG＋MVPを施行した。グラフト開存とMRの消失を確認し退院、社会復帰していた。1年前よりMRが再発し心不全症状が出現。精査入院中にショックとなり以降カテコラミンを必要とするまでになった。これに対しMVR、SAVE手術を施行。術後45日目に独歩退院した。

Ⅱ－24　PCI後の冠動脈瘤に対して、CABGとcovered　stent留置して2期的に治療した1例

東京都立多摩総合医療センター　心臓血管外科
有馬大輔、久木基至、野中隆広、二宮幹雄、大塚俊哉

症例は、60歳、男性。急性心筋梗塞でRCA#1にBMS留置。フォローCAGで#1に冠動脈瘤を指摘、その後も増大傾向で仮性瘤疑われ当科紹介。
手術は、OPCAB（RITA-RCA#3）施行。グラフト血流が競合しないように瘤末梢で完全閉塞しない程度にRCAを絞扼。術後循環器内科で#1にcovered stent留置の方針とした。
冠動脈瘤は珍しいPCI合併症である。治療法として、破裂予防と血栓閉塞予防が求められる。文献的考察を加え、経験症例を報告する。

Ⅱ－25　冠動脈-肺動脈瘻を合併した多発性冠動脈瘤の1手術例

埼玉医科大学国際医療センター　心臓病センター　心臓血管外科
高澤晃利、井口篤志、朝倉利久、中嶋博之、上部一彦、
田畑美弥子、森田耕三、小池裕之、高橋　研、道本　智、
岡田至弘、鈴木大悟、新浪　博

症例は61歳女性。健診にて心電図異常あり、冠動脈CTにて数珠上の18×28mm大の多発する冠動脈瘤を指摘され当科紹介。CAGにて冠動脈-肺動脈瘻と診断されたため、人工心肺下に冠動脈-肺動脈瘻修復術を施行した。術翌日に抜管し、良好な経過にて第8病日に自宅退院し現在外来フォロー中である。文献的考察を踏まえて報告する。

13：40～14：28　心臓その他１

座長　　**笠　原　勝　彦**（関東中央病院　心臓血管外科）

Ⅱ－26　脳梗塞を合併した大動脈弁乳頭状弾性線維腫の１例

1 東邦大学医療センター大森病院　外科学講座心臓血管外科学分野
2 東邦大学医療センター大森病院病理部
布井啓雄[1]、藤井毅郎[1]、佐々木雄毅[1]、大熊新之助[1]、片柳智之[1]、片山雄三[1]、小澤　司[1]、塩野則次[1]、石渡誉郎[2]、渋谷和俊[2]、渡邉善則[1]

69 歳女性。他院に脳梗塞で入院中、心臓超音波検査で可動性のある腫瘤を大動脈弁に認め当院に転院。腫瘤が塞栓源と判断し緊急手術を施行し、無冠尖に stalk を持つ腫瘍を認め、大動脈弁と共に摘出し生体弁による弁置換術を施行した。病理組織では乳頭状弾性線維腫であった。原発性心臓腫瘍は稀であり、文献的考察を加え報告する。

Ⅱ－27　下大静脈近傍に発生した粘液腫の１手術症例

山梨大学医学部附属病院　第2外科
吉田幸代、木村光裕、葛　仁猛、神谷健太郎、本田義博、榊原賢士、加賀重亜喜、鈴木章司

症例は 64 歳男性。健診時に心電図異常を指摘、心エコーで右心房内下大静脈近傍に 50×30mm 大の可動性のある有茎性腫瘍を認めた。塞栓症の可能性を考え、手術適応とした。上大静脈および経右大腿静脈の下大静脈脱血で腫瘍を摘出した。腫瘍は下大静脈流入部左側壁に有茎性に付着しており、心房壁を合併切除した。病理組織診断は粘液腫であった。心房中隔以外の心房壁に発生する粘液腫は比較的稀であり、若干の文献的考察を加えて報告する。

Ⅱ－28　食道癌原発転移性心臓腫瘍の１例

独立行政法人国立病院機構東京医療センター　心臓血管外科
尹　亮元、大迫茂登彦、山田敏之

症例は 54 歳男性。1 ヶ月前から労作時息切れと両下腿浮腫を自覚。紹介医で凝固系異常と画像異常を指摘され当院に救急搬送となった。右心系に充満する腫瘤、右心不全、凝固系異常、血小板低下、他肝臓、胃、縦隔リンパ節腫脹を認め、救命的に心臓内腫瘍の摘出を先行する事とになった。手術は上行送血、FV 及び SVC 脱血により人工心肺を確立し、心停止下に可及的腫瘍摘出術を施行した。術後経過は順調で一度退院、化学療法目的で消化器科再入院となった。文献的考察を加え報告する。

Ⅱ－29　脳梗塞を契機に発見された担癌患者の両心房内血栓症に対する１手術例

1 海老名総合病院　心臓血管外科
2 北里大学医学部　心臓血管外科学
笹原聡豊[1]、山本信行[1]、小原邦義[1]、贄　正基[1]、宮地　鑑[2]

症例は、74 歳男性。心房細動にてワーファリン内服中。上部消化管出血のため、ワーファリンを休薬したところ、1 週間後に左片麻痺を認め、頭部 MRI にて多発性脳梗塞を認めた。心エコー、造影 CT では両心房内に巨大血栓、十二指腸癌を認めた。担癌症例ではあるが、脳梗塞再発や肺梗塞の危険性が高いため、脳梗塞発症約 1 か月後に、両心房内血栓除去術、左心耳縫縮術を施行。手術時期、適応に関して若干の文献的考察を加えて報告する。

Ⅱ－30　右房内血栓の１手術例

国家公務員共済組合連合会虎の門病院　循環器センター外科
古賀修平、成瀬好洋、田中慶太

68 歳、男性。特に胸部症状なし。拡張型心筋症、慢性心房細動の診断で、抗凝固療法継続中である。心臓超音波検査で、右房自由壁に連続する、径 30mm で球状の、比較的内部均一な腫瘤を認め、当院紹介。EF＝51％、D-dimer は基準値内。粘液種を疑い、完全体外循環心停止下に、付着する右房壁ごと腫瘤を摘除し、右房をパッチ閉鎖した。右房とは 2 本の索状物でかろうじて連続している状態であった。術後は順調に経過した。病理では腫瘍成分は認めず、血栓と診断された。

Ⅱ－31　開心術後４年経過して発症した心嚢内血腫の一例

1 高瀬クリニック
2 東京女子医科大学東医療センター　心臓血管外科
佐々木章史[1]、中野清治[2]

開心術後年数が経過した遅発性の心タンポナーデは珍しく、血腫除去を行うべきかの判断も難しい。症例は 70 歳、男性。大動脈弁置換術（CarbomedicsTM　27mm）＋MAZE 手術＋左心耳結紮術を施行した。手術より 4 年後に心不全にて入院。CT にて心嚢内左室後面に血腫が認められ左室を圧排していた。血腫除去により左心耳からの出血が認められたため、縫合止血を施行。術後の CT で左室の変形は改善された。術後の左心耳からの再出血が遅発性タンポナーデを起こしたと考えられた。

14：28～15：16　心臓その他２

座長　　**山　本　哲　史**（旭中央病院　心臓外科）

Ⅱ－32　当院における MICS-MVP 導入に関する取り組み

1 神奈川県立循環器呼吸器病センター　心臓血管外科
2 慶應義塾大学病院　心臓血管外科
3 横浜市立大学　外科治療学　心臓血管外科
出淵　亮[1]、徳永滋彦[1]、工藤樹彦[2]、長　知樹[1]、井口健太[1]、
益田宗孝[3]

当院では、過去 4 年間で 82 例の僧帽弁形成術を行ってきた。その間、並行して MICS 導入の準備をチーム全体として進めてきた。そして今回、当院での MICS-MVP 症例の 1 例目を施行。安全かつ確実な手術を行うことができた。これまでの当院の取り組み・その準備過程を紹介する。

Ⅱ－33　結核性収縮性心膜炎の 1 手術例

国際医療福祉大学病院　心臓外科
吉永　隆、柘植俊介、國友隆二

症例は 74 歳、女性。心嚢液貯留の精査目的に当院紹介となった。T スポット陽性で結核性心膜炎が疑われたため、確定診断目的に左小開胸にて心膜生検を施行した。生検時には心嚢液貯留なく、心膜は著明に肥厚し心外膜と癒着していた。心膜組織の結核菌群 PCR が陽性であったため、直ちに抗結核薬 3 剤を投与開始したが、顔面うっ血と頻回の穿刺があ必要な胸水貯留を認め収縮性心膜炎の病態であると判断した。体外循環は使用せず心膜切除術（心外膜切除＋ワッフル法併用）を施行し、術後経過は良好で臨床症状は改善した。

Ⅱ－34　非特異的画像所見を呈した心室中隔穿孔の 1 例

東京女子医科大学心臓病センター　心臓血管外科
佐野瑛貴、冨岡秀行、東　　隆、石井　光、梅原伸大、
梅田悦嗣、植田ちひろ、山崎健二

56 歳女性。安静時胸部違和感を自覚し近医受診、急性心筋梗塞疑われ当院搬送。CAG で＃4PD 完全閉塞、エコーで心室中隔に仮性瘤を伴う亀裂状シャントを認め VSP と診断した。心機能回復を待ち、第 45 病日に心内修復術施行。手術は右室心尖部を切開、穿孔部より左室側を直接閉鎖しフィブリン糊を充填後、右室側を自己心膜で裏打ちしたポリエステルパッチで閉鎖した。術後経過は良好、術後 23 日目に独歩退院。文献的考察を含め報告する。

Ⅱ－35　ペースメーカー感染、リード右室穿孔、心タンポナーデに対し外科治療を施行した 1 例

山梨県立中央病院　心臓血管外科
宮本真嘉、原田崇史、中島雅人、土屋幸治

症例は 71 歳女性。完全房室ブロックによる失神認め、恒久ペースメーカー植え込み施行し、退院。術後 46 日目に胸痛認め、胸部造影 CT にてスクリューリードが右室より穿孔。心タンポナーデはなかった。インフルエンザ陽性により手術時期検討中、頻脈、心タンポナーデ出現、緊急手術施行。心嚢内に灰白色の心嚢液認め、感染症と判断、PM 抜去。心嚢ドレーナージ術、一時体外式リード装着し手術終了。術後、房室ブロック等認めず、一時退院し、現在、待機中である。

Ⅱ－36　大動脈弁置換術後に発症した非閉塞性腸管虚血（NOMI）に対し早期血管拡張療法が奏功した 1 例

聖隷浜松病院　心臓血管外科
神崎智仁、小出昌秋、國井佳文、渡邊一正、前田拓也、大箸祐子

78 歳男性。重度大動脈弁狭窄症に対し大動脈弁置換術を施行。経過良好にて術後 16 日目に軽快退院となったが、同日未明突然の嘔吐・腹痛を訴え救急搬送された。検査所見・臨床経過などから NOMI を強く疑い緊急で塩酸パパベリン持続動注および PGE1 持続静注を開始した。以後、数日で症状は完全に消失した。通常診断が困難である NOMI に対し、超急性期に治療を開始したことで腸管壊死による腸管切除や多臓器不全を回避し得た。

Ⅱ－37　術後に巨大左房内血腫を呈した僧帽弁狭窄症の 1 治験例

1 東京慈恵会医科大学附属柏病院　心臓外科
2 東京慈恵会医科大学　心臓外科
保科俊之[1]、長沼宏邦[1]、川田典靖[1]、中村　賢[1]、橋本和弘[2]

症例は 3 年前に他院で僧帽弁形成、三尖弁縫縮、メイズ手術を施行された 66 歳女性。術後洞調律で抗凝固なしで外来経過観察されていた。1 か月前に左房内に血栓を認め、当院紹介となった。来院時左房径 70mm で血栓は 40mm 程度まで増大していた。手術では右側左房切開にて左房内および左室肉柱間の血栓除去および僧帽弁置換を施行した。メイズ術後洞調律であっても著明な心房拡大を認める場合には抗凝固療法が必要であったと考えられる。

16：00～16：48　LVAD その他

座長　　西　村　　隆（東京都健康長寿医療センター　心臓血管外科）

Ⅱ－38　LVAD 補助中に長期 Vf 管理となり心移植に到達した DCM の一例

東京大学医学部附属病院　心臓外科
井戸田佳史、縄田　寛、木下　修、伊藤久人、藤野剛雄、
小野　稔

38 歳男性。2006 年発症の DCM に対し心移植適応と判定され 2011 年 12 月、DuraHeart 装着および僧帽弁輪形成術を受けた。2012 年 4 月に Vf に対し除細動施行も再発を繰り返し 5 月半ばより Vf での管理となった。2013 年 5 月テント下出血および陳旧性小脳梗塞も後遺症なし。Vf-Fontan 循環を有利に成立させるために Sildenafil を投与した。2014 年 2 月、ドナーコールあり、心移植。術後経過は良好で第 30 病日に軽快退院した。補助人工心臓補助期間 798 日、Vf 管理期間 628 日であった。

Ⅱ－39　劇症型心筋炎に対し、BIBAD を装着し救命し得た 1 例

獨協医科大学病院　心臓・血管外科
加藤　昂、福田宏嗣、山田靖之、柴崎郁子、桑田俊之、
堀　貴行、土屋　豪、関　雅弘、桐谷ゆり子

症例は 49 歳女性。インフルエンザにてタミフルを内服。翌日、全身倦怠感で他院を受診。ACS 疑いで前医へ救急搬送され、到着時には心肺停止で PCPS、IABP を装着。劇症型心筋炎と診断し治療開始となったが、臓器障害を認め VAD 装着目的で当科紹介。術前 CT で脳出血を認めたため順行性の Temporary　BiVAD を装着。心機能回復にて 1 週間後に BiBAD 離脱。脳障害はなく、現在は一般病棟にてリハビリ中である。

Ⅱ－40　再手術症例における Radial procedure の 2 例

筑波大学附属病院
塚田　亨、榎本佳治、川又　健、工藤洋平、逆井佳永、
相川志都、坂本裕昭、金本真也、佐藤藤夫、平松祐司、榊原　謙

心臓再手術時に Radial　procedure を行ったので報告する。左上下肺静脈周囲の剥離は心膜斜洞の剥離が盲目的となるため危険であるが、内側から ablation が可能な例では全ての伝導ブロック作成が可能であると思われた。この際、左主気管支が近接していないか十分注意を要する。

Ⅱ－41　創管理が困難な精神発達遅滞患者の創離開に対し、陰圧閉鎖療法を行った 1 例

山梨大学医学部附属病院　第2外科
本田義博、鈴木章司、加賀重亜喜、吉田幸代、木村光裕、
神谷健太郎、榊原賢士、葛　仁猛

症例は 20 歳女性。総動脈幹症心内修復術後。染色体異常に伴う精神発達遅滞あり。総動脈弁閉鎖不全、右室流出路狭窄、大動脈弁上狭窄に対し総動脈弁置換、上行大動脈置換、右室流出路再形成を施行。術後 15 日に胸骨レベルまで達する創離開をきたした。病原体は分離されず。陰圧閉鎖療法を開始、適宜鎮静を併用して包交を行い、施行 36 日で保存的に創治癒を得た。

Ⅱ－42　弁置換術後遠隔期に発症した上行大動脈仮性瘤右房穿破の一例

信州大学医学部附属病院　心臓血管外科
毛原　啓、小松正樹、大津義徳、田中晴城、藤井大志、
五味渕俊仁、中原　孝、大橋伸朗、駒津和宜、寺崎貴光、
和田有子、瀬戸達一郎、高野　環、福井大祐、天野　純

症例は 80 歳男性。72 歳時に DVR 施行、術後 CT で吻合部仮性瘤認めるも経過観察となっていた。2013 年 10 月 19 日労作後に後頚部痛出現、翌 20 日 bp77/42 の低血圧認め受診、UCG・CT にて上行大動脈仮性瘤の右房穿破を認め、緊急手術（仮性瘤切除、上行大動脈・右房修復術）施行、術後経過良好で POD21 に退院した。文献的考察を含め報告する。

Ⅱ－43　肺動脈起始部をパッチ閉鎖した肺分画症の一例

1 昭和大学　心臓血管外科
2 昭和大学　呼吸器外科
丸田一人[1]、青木　淳[1]、尾本　正[1]、飯塚弘文[1]、川浦洋征[1]、
門倉光隆[2]、片岡大輔[2]

症例は 41 歳女性。胸部異常陰影の精査で下行大動脈から 15mm 径の肺動脈が起始する肺分画症と診断された。単純結紮や断端閉鎖等の処理では、嚢状瘤化する危険があると判断し、PCPS 補助下に下行大動脈を遮断し、異常肺動脈を起始部から 10mm 離して切離、入口部を大動脈内から閉鎖するように ePTFE パッチを縫着し、異常肺動脈断端を閉鎖した。術後造影 CT にて、閉鎖部の内腔はなめらかであった。

第Ⅲ会場：おしどり（2階）

8：30〜9：18　縦隔・胸壁１

座長　　**永　島　琢　也**（横浜市立大学附属市民総合医療センター　呼吸器外科）

Ⅲ－１　キルシュナー鋼線による吊り上げを併用した胸腔鏡下胸腺全摘術

群馬大学大学院　病態総合外科
小野里良一、茂木　晃、矢島俊樹、東　陽子、桑野博行

症例は50歳代、女性。腫瘍マーカー（CA19-9）高値の精査目的に施行したCTにて前縦隔腫瘍を指摘された。画像および血清学的検査より悪性リンパ腫は否定的で浸潤傾向も認めず完全切除が可能と判断し、手術を施行した。前胸部皮下の2か所に2mmキルシュナー鋼線を通し、馬蹄にて胸郭を挙上した。左右両側に3か所ポートを挿入、鏡視下腫瘍胸腺全摘術を施行した。最終病理診断は、上皮内腺癌合併成熟奇形腫であった。

Ⅲ－２　左腕頭静脈を圧排する40mmの胸腺腫合併MGに対する胸腔鏡下拡大胸腺全摘術

国家公務員共済組合連合会虎の門病院　呼吸器外科
藤井能嗣、河野　匡、藤森　賢、横枕直哉、松井啓夫、
原野隆之、鈴木聡一郎、酒井絵美、堀川通弘

65歳女性。他院で4年間縦隔腫瘍を経過観察。CTで左腕頭静脈を圧排する40×33mmの前縦隔腫瘍と右下葉に18mmの腫瘤を認めた。症状なく抗Ach抗体55nmol/l、筋電図Waning（＋）ためMGとして対応。両側3-portの胸腔鏡下拡大胸腺全摘＋右下葉部切を行った。手術時間252分、出血量120ml。病理は胸腺腫と過誤腫。左腕頭静脈上の腫瘍に対する胸腔鏡下での手技工夫を含め発表する。

Ⅲ－３　拡張型心筋症、完全房室ブロック、多発性筋炎、MPO ANCA関連腎炎を伴った重症筋無力症合併胸腺腫に対し拡大胸腺摘出術を施行した１例

慶應義塾大学医学部　呼吸器外科
志満敏行、木下智成、大塚　崇、大竹宗太郎、松田信作、
四倉正也、重信敬夫、奥井将之、神山育男、後藤太一郎、
河野光智

症例は54歳女性。既存の疾患のため当院内科通院中、前縦隔腫瘍を指摘された。循環器内科から耐術能なしと判断され経過観察とされた。ペースメーカー挿入、投薬による心機能改善傾向を認めたため腫瘍増大もあり手術とした。胸腺腫における合併疾患および治療法につき文献的考察を加え報告する。

Ⅲ－４　術前化学療法を行った浸潤性胸腺腫の１切除例

自衛隊中央病院　胸部外科
中山健史、小原聖勇、潟手裕子、中野渡仁、伊藤　直、
大鹿芳郎、三丸敦洋、田中良昭、加瀬勝一

55歳女性。検診で胸部異常陰影を指摘され受診。胸部CTで左縦隔に径95mm大の腫瘤影を認め、CTガイド下生検で胸腺腫（WHO分類typeB1、正岡分類III期）の診断。心嚢、肺動脈、肺静脈、胸壁への圧迫・浸潤が疑われ、術前化学療法としてCAMP療法を3クール行い、縮小効果を確認して切除術を行った。化学療法後の腫瘍は70mm大で前胸壁、心嚢および左肺舌区に浸潤しており合併切除を要したが、肺動静脈および大部分の肺を温存することができた。

Ⅲ－５　胸腺腺扁平上皮癌の一手術例

日本赤十字社東京都支部大森赤十字病院呼吸器外科
友安　浩、山中澄隆

症例：80歳代　女性　当院外科で右乳癌術後の経過観察ため胸部CTを行い前縦隔腫瘍を指摘。胸痛にて循環器科を受診し検査の結果　縦隔腫瘍の増大が指摘。胸腺腫瘍を疑い　胸腺腫瘍摘出術及び左腕頭静脈合併切除術施行。組織学的に胸腺腺扁平上皮癌と診断。今後　放射線治療を予定。考察：胸腺癌はまれな腫瘍で腺扁平上皮癌は頻度が少なく　術前診断は困難である。本症例では経過観察中に増大傾向が認められ　病期も進行していた。結論：胸腺腫瘍が疑われた場合は速やかに手術を行うのが良いと考える。

Ⅲ－６　乳癌の前縦隔再発による上大静脈症候群に対する救済的人工血管バイパス術

1 自治医科大学付属さいたま医療センター
2 自治医科大学附属病院　呼吸器外科
小関孝佳[1]、遠藤俊輔[2]、曽我部将哉[1]、遠藤哲哉[1]、真木　充[1]、
坪地宏嘉[1]

症例は58歳女性。13年前に右乳癌にて手術。半年前から左腕頭静脈血栓症の診断で抗凝固療法を受けたが、顔面の浮腫も出現し当科紹介。SVC症候群を伴う長径3cmの右前縦隔腫瘍の診断で手術施行。胸骨正中切開にて強固な腫瘍を露出し、乳癌再発と診断。両肺に乳癌の転移巣を認め切除不可能と診断。径12mmのリング付きGore-Texグラフトで右内頚静脈-右心耳バイパスを行い、術後症状は改善した。

9：18～10：06　縦隔・胸壁２

座長　　山　下　　誠（東京慈恵会医科大学　呼吸器外科）

Ⅲ－７　左腕頭静脈瘤を合併した胸腺海綿状血管腫の１例

東京慈恵会医科大学附属柏病院
仲田健男、秋葉直志、稲垣卓也

症例は 40 歳代、男性。背部痛を主訴に胸部 CT を施行し、前縦隔腫瘍を指摘され当院を紹介受診した。胸部造影 CT 上、腫瘍は被膜を有さず、造影効果を伴う多房様構造と一部に石灰化を認めた。また、左腕頭静脈瘤の合併を認めた。治療目的にて本年手術を行った。胸腔鏡を併用し、左頸部襟状切開を加えた胸骨逆Ｌ字切開にアプローチし、腫瘍を含む胸腺左葉切除を施行した。病理学的検査にて胸腺海綿状血管腫と診断した。本疾患は稀であり文献的考察を加え報告する。

Ⅲ－８　上縦隔に発生した脂肪肉腫の１切除例

国立がん研究センター中央病院
政井恭兵、中川加寿夫、鎌田嗣正、櫻井裕幸、渡辺俊一、
蔦　幸治、淺村尚生

症例は 64 歳、女性。CT 検診発見の肺結節影の経過観察中に、頸部から上縦隔の気管右側に、3cm 大の脂肪濃度を呈する腫瘤を認めた。腫瘤は２年前と比較して増大を認めていたため、脂肪肉腫が疑われた。診断および治療目的に手術を施行した。腫瘍は黄白色調で、周囲への浸潤所見はなく、被膜に包まれていた。病理組織診断は高分化型脂肪肉腫であった。脂肪肉腫の約 1% が縦隔発生であり、その中でも上縦隔発生は稀である。若干の文献的考察を加えて報告する。

Ⅲ－９　２年間で増大を認めた後縦隔腫瘍の１例

長野市民病院　呼吸器外科
中村大輔、有村隆明、小林宣隆、小沢恵介、西村秀紀

症例は 58 歳、男性。2011 年２月、大腸癌精査で行われた CT で後縦隔に 31mm の腫瘤を認めた。その後、２年半の経過で増大し、当科紹介となった。腫瘤は食道、左気管支、左下肺静脈、胸部下行大動脈に囲まれた最大径 62mm の腫瘤であり、気管支原性嚢胞を疑い、胸腔鏡下腫瘍摘出術を施行した。術中所見は、腫瘤の左気管支と左下肺静脈に浸潤はなく、腫瘤の摘出を行うことができた。今回われわれは、増大する後縦隔腫瘍の１例を経験したので、病理結果に文献的考察を加えて報告する。

Ⅲ－10　中縦隔 foregut cyst による気道狭窄からたこつぼ型心筋症を来した一例

東京大学医学部附属病院　呼吸器外科
唐崎隆弘、村川知弘、安樂真樹、似鳥純一、長山和弘、中島　淳

【症例】56 歳女性。胸痛・呼吸困難のため受診し、CT で中縦隔腫瘤増大による気道狭窄を認めた。また心臓超音波検査で壁運動低下を認め、心血管造影でたこつぼ型心筋症と診断した。保存的治療を開始した後、発症８日目に中縦隔嚢胞切除術を施行した。術中所見と病理学的検索から foregut cyst と診断した。術後９日で軽快退院した。【考察】縦隔腫瘍増大による胸痛や気道狭窄の報告は散見されるが、たこつぼ型心筋症の発症は極めて稀である。

Ⅲ－11　後縦隔に発生した傍神経節腫の１切除例

日本医科大学付属病院　呼吸器外科
揖斐孝之、飯島慶仁、竹内真吾、井上達哉、石角太一郎、
臼田実男

症例は 46 歳女性。５年前より高血圧で治療されていた。健診で胸部異常陰影を指摘され、胸部 CT では Th9 レベルの右傍椎体部に 32×16mm 大の腫瘤影が指摘された。他に両側副腎、腹部大動脈周囲に腫瘤影が指摘された。血中・尿中ノルアドレナリンの上昇と 123I-MIBG シンチグラフィーで集積を認めることから傍神経節腫と診断された。後縦隔病変に対し胸腔鏡下縦隔腫瘍摘出術を施行し、最終病理診断は傍神経節腫であった。文献的考察を含め報告する。

Ⅲ－12　意識消失発作を認めた胸腔内巨大悪性線維性組織球腫の１切除例

長岡赤十字病院　呼吸器外科
北原哲彦、大和　靖、富樫賢一

81 歳男性。意識消失発作を認め近医を受診した。発作の原因は不明であったが左肺野に腫瘤影を認めた。その後経過観察されていたが半年後再度意識消失発作を認め、当院へ紹介となった。CT で左胸腔内に巨大な腫瘤影を認め生検で悪性線維性組織球腫と診断された。発作の原因は腫瘍の圧迫による血圧低下と考えられた。当科紹介となり腫瘍切除、胸壁合併切除・再建、心膜合併切除・再建、左肺上葉部分切除を行った。術後は意識消失発作を認めなくなり、再発も認めていない。文献的考察も含め報告する。

10：06～10：54　胸腔鏡

座長　　**梶　原　直　央**（東京医科大学　外科学第1講座）

Ⅲ－13　胸腔鏡下転移性肺腫瘍術後にポートサイト再発をきたした1例

1 横浜市立大学医学部附属市民総合医療センター
2 横浜市立大学医学部附属病院
菅野健児[1]、椎野王久[1]、永島琢也[1]、坪井正博[1]、乾　健二[1]、
益田宗孝[2]

症例は75歳男性。大腸癌術後の転移性肺腫瘍に対し胸腔鏡下左肺上葉切除（1window　2port）を施行。肺術後10か月のPET/CTで、ポートサイトに一致する胸壁にのみ集積を認め、胸壁腫瘍摘出術を施行。腫瘍は周囲の前鋸筋とともに摘出。術後病理診断では大腸癌再発に矛盾ないとの報告で、ポートサイト再発と判断。ポートサイト再発は稀な合併症であり、文献的考察を踏まえ報告する。

Ⅲ－14　胸腔鏡補助下に胸壁合併右上葉切除を施行した1例

東京慈恵会医科大学附属柏病院
仲田健男、秋葉直志、稲垣卓也

症例は60歳代の男性。既往に高血圧、心筋梗塞、下肢動脈閉塞、悪性リンパ腫があり、喫煙指数は1880。悪性リンパ腫に対する化学療法後の経過観察CTにて右肺上葉に増大する結節を指摘。その後、背部痛を自覚し当院を受診した。腫瘍は45mmで、右胸壁への浸潤を認めた。cT3N0M0と診断し、胸腔鏡補助下に胸壁合併右上葉切除（ND2a-1）を施行した。胸壁は2cmのマージンを確保し第1～5肋骨を切除した。第11病日に軽快退院した。病理にて扁平上皮癌、pT3N0M0と診断した。本術式について文献的考察を加え報告する。

Ⅲ－15　胸腔鏡下に切除した肋骨下縁発生血管腫の1例

東京慈恵会医科大学附属柏病院
稲垣卓也、仲田健男、秋葉直志

症例は80歳台の男性、2013年1月、膀胱癌術後フォローの胸部CTで異常所見を指摘され当科を紹介された。右第5肋骨下縁・肩甲骨内側縁近傍に、胸腔内に突出する約15mm大の球状胸壁結節が認められた。当時高齢を理由に手術に承諾されず、経過観察としたが、9ヶ月後20mm大まで徐々に増大し手術を施行した。胸腔鏡下に腫瘍を摘出し、病理検査で血管腫と診断した。胸壁発生血管腫は稀であり、急速な増大の経過が興味深く、若干の考察を加え報告する。

Ⅲ－16　膿胸に対し局麻胸腔鏡下膿胸腔掻爬術が奏功した一例

NTT東日本関東病院　呼吸器外科
風見由祐、松本　順、桑野秀規

症例は83歳男性。老人ホーム入所中でほぼ寝たきりの患者さん。2013年5月より肺炎、胸膜炎で入退院を繰り返していた。2014/2/1発熱、低酸素血症にて再入院となった。胸腔穿刺液は膿性で悪臭を伴い、嫌気性菌による膿胸を疑い抗生剤開始した。膿胸腔の経皮的ドレナージは困難で、2/4局麻胸腔鏡下膿胸腔掻爬術施行した。術後持続吸引と洗浄、抗菌療法にて膿胸腔のコントロールおよび肺の再膨張も良好であった。術後20病日にドレーン抜去、31病日にホームに転院となった。文献的考察を含め報告する。

Ⅲ－17　根治性確保の観点よりVATS　lobectomyから開胸移行した2症例

東京医科大学　外科学第1講座
前原幸夫、前田純一、茜部久美、萩原　優、嶋田善久、
工藤勇人、垣花昌俊、梶原直央、大平達夫、池田徳彦

VATS　lobectomyは肺癌に対する術式として定着してきたが、なかには開胸移行せざるを得ない症例も存在する。偶発症への対処のためだけでなく、根治性確保を目的としたケースがあり、その判断は術者や施設の方針に委ねられることが多い。当院ではVATS845症例中24例が開胸移行した（2.8%）。根治性確保の観点より開胸移行した2例（リンパ節と肺動脈との剥離困難例、原発巣の縦隔浸潤例）を提示する。

Ⅲ－18　肺門部操作を胸腔鏡にて行い切除した肝内胆管癌右下葉浸潤の1例

自治医科大学附属病院　呼吸器外科
柴野智毅、手塚憲志、峯岸健太郎、光田清佳、中野智之、
山本真一、長谷川剛、遠藤俊輔

【症例】78歳女性。56歳時粘液産生性胆管癌に対し当院外科にて肝左葉切除施行。76歳時より時折血痰あり。胸部X線にて右下肺野に腫瘤影認め、当院外科に紹介。CTでは肝前区域から右下葉に粘液を伴う径60mmの腫瘤を認めた。遠隔転移なく、手術の方針とした。【術式】左下半側臥位、第9肋間斜め胴切り切開にて開腹し、腹部操作を行った。腹部の創から胸腔鏡を挿入し、4ポートにて胸部操作を行い、右下葉切除施行した。

10：54～11：50　肺悪性腫瘍 1

座長　　小　林　　哲（獨協医科大学　呼吸器外科）

Ⅲ－19　右側大動脈弓を伴った左上葉肺癌の 1 手術例

埼玉医科大学国際医療センター　呼吸器外科
二反田博之、田口　亮、山崎庸弘、坂口浩三、石田博徳、
金子公一

55 歳男性。15 歳時に VSD 閉鎖手術。検診で縦隔から右肺野に突出する陰影を指摘。CT で右側大動脈弓と診断、中枢側から順に左総頚動脈、右総頚動脈、右鎖骨下動脈、左鎖骨下動脈が分岐する左鎖骨下動脈起始異常型であった。肺野条件で左 S1＋2 にすりガラス陰影を伴う 12mm 大の結節影を認め手術を施行。術中迅速で腺癌と診断し上葉切除とリンパ節廓清を行った。迷走神経の後方に大動脈弓から分岐する左鎖骨下動脈を認め、反回神経は動脈管索の後方で確認した。

Ⅲ－20　完全内臓逆位に合併した左上葉原発性肺癌の 1 切除例

埼玉医科大学総合医療センター　呼吸器外科
青木耕平、杉山亜斗、井上慶明、福田祐樹、儀賀理暁、
泉陽太郎、中山光男

71 歳男性、左上葉の腫瘤を指摘されて当科を受診した。完全内臓逆位を認めた。CT にて左上葉に 8×7cm 大の内部不均一で肺門リンパ節と一塊となった腫瘤を認めた。また上肺静脈 V1-3 内へ腫瘍の進展を認めた。気管支鏡下生検の結果は腺癌であり、左肺癌 T3N1M0 の診断で手術を施行した。肺静脈は心嚢内処理を行った。肺門リンパ節の気管支への浸潤があり、気管支形成（楔状切除）にて左上葉を摘出した。pT3N2M0 であり補助化学療法施行中である。

Ⅲ－21　不全分葉を通じて左上葉に浸潤した S6 肺癌に対し下葉・S1＋2 区域同時切除を施行した一例

神奈川県立がんセンター　呼吸器外科
伊坂哲哉、伊藤宏之、今村奈緒子、渡部真人、今井健太郎、
西井鉄平、中山治彦

59 歳男性。左 S6 の 63mm 腺癌が不全分葉を通じ S1＋2 へ広範に浸潤、肺動脈と接していた。cT2bN1M0 と診断し、後側方切開でアプローチし、下葉の retrograde　lobectomy、肺動脈形成、S1＋2 区域切除＋ND2a-2 を施行した。手術時間は 169 分で出血量 65 g。術後経過問題なく 7POD 退院。複雑な肺切除の 1 例を経験したので動画とイラストを供覧し報告する。

Ⅲ－22　左主気管支原発 mucinous adenocarcinoma に対して肺葉温存管状切除を施行した 1 例

群馬大学医学部　病態総合外科
江原　玄、茂木　晃、矢島俊樹、東　陽子、桑野博行

症例は 60 歳代、女性。咳嗽を主訴に近医を受診し、胸部 CT にて左主気管支にポリープ様病変を指摘され、当院紹介となった。気管支鏡下擦過細胞診にて腺癌の診断であった。全身精査で他に異常を認めず、外科的切除目的に当科紹介となった。肺葉温存気管支管状切除が可能と判断し、手術を施行した。術中迅速病理にて断端陰性を確認し、縦隔側は連続縫合、残りの 2/3 周は結節縫合による端々吻合を行った。最終病理診断は、mucinous adenocarcinoma であった。

Ⅲ－23　右上葉管状切除術吻合部の縫合不全と狭窄をきたした症例

土浦協同病院　呼吸器外科
小貫琢哉、倉持雅己、稲垣雅春

59 歳男性。右上葉支入口部まで浸潤した上葉肺癌（Sq、cT2bN0M0）に右上葉管状切除術（ND2a-2）を施行。気管支吻合部の補強には PGA シート＋フィブリン糊と有茎肋間筋弁の被覆。術後 19 日、呼吸困難を主訴に来院。右胸水貯留、WBC/CRP 上昇、CT での吻合部周囲の空気層、気管支鏡での吻合部全周性の白苔付着を確認。吻合部の縫合不全と診断。胸腔ドレナージと抗生剤投与により軽快。白苔は消失したが吻合部の狭窄が進行。バルーンを用いた拡張術を複数回施行。気管支形成術に特異的な 2 つの術後合併症を経験。

Ⅲ－24　右中葉切除後局所再発に対し残存右上葉＋S6 区域切除術を施行した 1 例

獨協医科大学越谷病院　心臓血管外科・呼吸器外科
井上　尚、荒木　修、深井隆太、田中恒有、斎藤政仁、
権　重好、井上有方、大畑俊裕

57 歳男性。4 年 3 ヶ月前に右中葉肺癌に対し右中葉切除術＋上葉部分切除術＋ND2a 郭清施行。病理肺腺癌 cT1N1M0 Stage2A。術後補助療法終了し経過観察中、2 ヶ月前の CT で上葉断端付近に結節影出現。断端局所再発の診断で手術の方針。手術：右上葉切除＋S6 区域切除。手術時間 8 時間 10 分、無輸血。第 16 病日退院。現在術後 6 ヶ月経過し再発なく ADL 自立。中枢寄りに存在する中葉肺癌は、術式に苦慮する症例がある。

Ⅲ－25　中間気管支幹膜様部浸潤を伴う右下葉肺癌に対する右下葉切除、2 連銃式再建

千葉大学大学院医学研究院呼吸器病態外科学
田中教久、中島崇裕、森本淳一、関根康寛、大橋康太、
稲毛輝長、尹　貴正、山本高義、鎌田稔子、長門　芳、
鈴木秀海、岩田剛和、吉田成利、吉野一郎

63 歳男性。右 S6 を主座とする 33mm 大の腫瘍を認めた。EBUS-TBNA により c-T2aN0M0、StageIB の小細胞癌と診断した。まず切除を行い、術後化学療法を行う治療計画を立てた。腫瘍は中間気管支幹膜様部と強固に癒着していたため、中間気管支幹切除を伴う右下葉切除を行い、右上幹と中幹を 2 連銃型に右主気管支に吻合し再建した。術後呼吸機能は良好に保たれ、現在外来化学療法を行っている。

13：40～14：28　肺悪性腫瘍２

座長　　**臼　田　実　男**（日本医科大学　呼吸器外科）

Ⅲ－26　術前化学療法後に胸壁合併右上葉切除を施行した肺腺癌の一例

国保直営総合病院君津中央病院　呼吸器外科
豊田行英、飯田智彦、藤原大樹、高橋好行、柴　光年

45 歳男性。主訴は咳嗽、背部痛。右 S1 に胸壁に接する 48mm の腫瘤および＃10R リンパ節の腫大を認め、右上葉に広範な浸潤影、網状影を認めた。気管支鏡で肺腺癌と診断し、癌性リンパ管症の合併を疑った。EBUS-TBNA で＃4R、＃11s に悪性所見は認めなかった。CDDP＋PEM2 コース施行し SD の評価であったが、網状影は著明に改善した。胸壁（第 2-4 肋骨）合併右上葉切除術を施行し、病理診断は Adenocarcinoma、yp-T3cN1M0、StageIIIA、Ef.2 であった。

Ⅲ－27　間質性肺炎合併肺癌に対して左肺全摘を行った１例

国立がん研究センター東病院　呼吸器外科
関原圭吾、菱田智之、鈴木繁紀、平山俊希、荒牧　直、
青景圭樹、吉田純司、永井完治

症例は 70 歳男性。間質性肺炎フォロー中に異常影を指摘された。CT で左上葉肺門部にリンパ節と一塊となる 70mm 大の腫瘤があり、心膜、下葉への浸潤も疑われた。気管支鏡生検で扁平上皮癌、cT3N1M0 StageIIIA と診断した。低肺機能だが、耐術可能と判断した。術前よりピルフェニドンを内服、左肺全摘、心膜合併切除およびリンパ節郭清を施行した。pT3N1M0 StageIIIA であった。術後経過は良好で 9POD に退院、現在外来通院中である。

Ⅲ－28　胸壁浸潤病変が腫瘍の主体であった肺扁平上皮癌の一例

新潟大学大学院医歯学総合研究科　呼吸循環外科学分野
佐藤征二郎、小池輝元、橋本毅久、土田正則

60 歳男性。検診で胸部 X 線異常影あり。CT で右肺上葉と胸壁に跨る径 67mm の腫瘤性病変が存在し、第 2、3 肋骨は浸潤性骨破壊を認めた。SCC は 36.6ng/ml と高値。気管支鏡にて細胞診陽性、非小細胞肺癌の診断であった（cT3N0M0）。後側方切開にて右肺上葉切除、第 2-4 肋骨を含む胸壁合併切除を施行。病理結果は高分化扁平上皮癌、pT3N0M0 であったが、病変の主座は肺よりは胸壁であった。他に原発病変はなく、腫瘍マーカーも陰性化した。文献的考察を加え報告する。

Ⅲ－29　サルコイドーシスに合併した右肺腺癌の一例

独立行政法人国立病院機構災害医療センター
杉田裕介、國光多望、木村尚子、森田敬知

症例は 72 歳女性。肺門縦隔リンパ節腫脹、多発結節影にてサルコイドーシスの診断で、経過観察されていた。CT にて右中葉結節とリンパ節が増大したため肺癌を疑い、気管支鏡を実施し、結節の細胞診で classV の腺癌、＃7 リンパ節は悪性所見なく肉芽腫が認められた。腫大リンパ節の評価目的に PSL 導入し、リンパ節の縮小傾向を認めたため、cT1aN0M0 の肺癌と判断し右中葉切除＋ND2a-1 を行った。病理結果ではリンパ節転移は認めなかった。若干の文献的考察を加えて報告する。

Ⅲ－30　間質性肺炎合併ハイリスク高齢者肺癌に対する１切除例

東京慈恵会医科大学附属病院　呼吸器外科
山田知弥、宮澤知行、浅野久敏、丸島秀樹、山下　誠、
神谷紀輝、尾高　真、森川利昭

ハイリスク高齢者肺癌に対する肺切除の適応や術式は、個々の併存疾患を考慮し慎重に検討する必要がある。症例は 80 歳台女性で、糖尿病、難聴、軽度痴呆を併存症として有し、間質性肺炎の肺炎病巣中に結節影が出現し急速に増大した。間質性肺炎合併肺癌を疑い、治療法を慎重に検討した上で胸腔鏡下切除を選択した。病理診断は粘液産生腺癌であり、重篤な合併症を併発することなく退院した。

Ⅲ－31　慢性心不全症例に対し消極的縮小手術を計画した肺癌の１切除例

新潟県立がんセンター新潟病院　呼吸器外科
岡田　英、篠原博彦、後藤達哉、古泉貴久、青木　正、吉谷克雄

69 歳男性、糖尿病、高血圧症、僧房弁閉鎖不全症に対し近医で加療中。2010 年肺炎にて入院中に右肺 S1 に GGO 病変を指摘、以後増大傾向を認め、2014 年 1 月当院紹介。S1 に径 25×18mm 大の GGO 病変あり、消極的縮小手術を選択、3 月 S1 区域切除施行。ステープラーの洗浄細胞診にて classIV の診断で上葉切除を追加。術後うっ血性心不全が遷延した。術後の病理標本では他に最大 9mm 大の腫瘍を含め計 5 ヶの病変あり、区域切除の断端は小さな病変にかかっていた。

14：28～15：16　肺その他１

座長　　**後　藤　行　延**（筑波大学附属病院　呼吸器外科）

Ⅲ－32　多発肺転移を来した頭蓋内髄膜腫の１例

山梨大学　第2外科
大貫雄一郎、松原寛知、宮内善弘、市原智史、松岡弘泰、
鈴木章司、松本雅彦

症例は60歳代、女性。2001年に中頭蓋底原発の髄膜腫に対し、開頭摘出術が施行され、その後経過観察されている。2009年の検診で多発肺結節を指摘され緩徐な増大傾向を認めたため、2014年に胸腔鏡下肺生検を施行した。病理学的には髄膜腫肺転移と診断された。髄膜腫の転移は0.1％程度と稀であるが、転移臓器は肺が最も多い。また組織学的に悪性度の低い髄膜腫からの転移は極めて稀であることから、文献的考察を加えて本症例を報告する。

Ⅲ－33　肺炎に対する精査で明らかとなった左気管支閉鎖症に対して左肺上大区域切除を施行した一例

順天堂大学医学部　呼吸器外科
舘　良輔、内田真介、松永健志、今清水恒太、阪野孝充、
高持一矢、王　志明、鈴木健司

症例は21歳男性。繰り返す肺炎に対する精査目的でCTを施行したところ左B1＋2の閉塞を認めた。気管支鏡検査で左B1＋2は途絶しており左気管支閉鎖症と診断。肺炎の予防目的に当科で手術施行。肺尖部から左S1＋2領域にかけて壁側胸膜と強固な炎症性癒着を認めたが左肺上大区域切除により病変を摘出した。術後経過は良好で術後５日目に退院。気管支閉鎖症は稀な疾患の一つであり、文献的考察を含め報告する。

Ⅲ－34　骨髄移植後の閉塞性細気管支炎に対する生体両側片肺移植の１例

獨協医科大学病院　呼吸器外科
荒木　修、井上裕道、苅部陽子、関　哲男、小林　哲、
小柳津毅、千田雅之

40歳男性。2010年　急性骨髄性白血病に対し末梢血幹細胞移植を施行。2012年７月咳嗽が出現。閉塞性細気管支炎の診断にてステロイド治療開始したが、症状が次第に増悪、2012年10月移植希望として当院を紹介受診。2013年10月日本臓器移植ネットワークに脳死肺移植登録。しかし症状がさらに悪化したため2014年２月　PCPS補助下に生体両側片肺移植を施行。術当日にPCPS離脱、第６病日にICUを退室。術後経過良好で第46病日に退院した。

Ⅲ－35　VSDを合併した左肺葉内肺分画症の１例

1 さいたま市立病院
2 さいたま赤十字病院
白杉岳洋[1]、堀之内宏久[1]、米谷文雄[1]、森田英幹[2]

【症例】27歳、男性。出生時に心室中隔欠損症を指摘されていた。2013年３月持続する咳嗽を主訴に近医受診。CTで肺分画症を疑われ当院紹介となった。【検査所見】CTでは動脈は大動脈より分岐し、静脈は左肺静脈下葉枝に合流しており、pryceIII型の肺葉内肺分画症と診断した。また、心エコーでII型VSDと診断した。【手術】左開胸、左下葉分画肺切除術を施行した。【まとめ】肺葉内肺分画症は心奇形の合併はないといわれているが、今回われわれは肺葉内肺分画症に心奇形を合併した症例を経験した。

Ⅲ－36　肺アスペルギルス症に対して術前IVRを行い、右肺上葉切除を施行した１例

順天堂大学医学部附属順天堂医院
上田琢也、高持一矢、北村嘉隆、松永健志、今清水恒太、
阪野孝充、王　志明、鈴木健司

症例は67歳女性。喀血症状を主訴に来院。精査で右肺尖部空洞性病変を指摘。気管支肺胞洗浄液のアスペルギルス抗原陽性で肺アスペルギルス症の診断。喀血コントロール目的に手術の方針となった。肺尖部の病変であり術前日に血管塞栓術を施行。多数の栄養動脈を認め多孔性ゼラチン粒で塞栓。右肺上葉切除を施行。肺尖部に高度癒着を認めたが、出血15mlで手術を終了した。術後経過は良好で第６病日に軽快退院となった。

Ⅲ－37　両側一期的手術を要した巨大気腫性肺嚢胞の一例

筑波大学病院　呼吸器外科
北沢伸祐、後藤行延、佐伯祐典、小林敬祐、山本　純、
井口けさ人、菊池慎二、鈴木久史、酒井光昭、鬼塚正孝、
佐藤幸夫

46歳男性。感冒を契機に、数年来の労作時呼吸困難が増悪し近医受診。胸部XP上、左右胸郭の半分以上を占める両側巨大肺嚢胞を認め当院紹介。片側の胸腔鏡下ブラ切除術施行直後より対側換気不良を認め循環動態不安定となり、緊急胸部XPにて無血管野の拡大と縦隔の偏位を認めた。対側肺嚢胞の過膨張と判断し、続けて対側の胸腔鏡下ブラ切除術を施行、結果として両側一期的手術を要した一例を経験した。

16：00～16：48　肺その他２

座長　　**長　島　　鎮**（杏林大学医学部　呼吸器外科）

Ⅲ－38　リピオドールによるリンパ管造影が有効であった術後乳糜胸の１例

1 独立行政法人国立病院機構災害医療センター　呼吸器外科
2 独立行政法人国立病院機構災害医療センター　放射線科
國光多望[1]、木村尚子[1]、杉田裕介[1]、森田敬知[1]、森本公平[2]

70 代男性。2013 年、原発性肺癌（cT3N0M0）の術前診断で右肺上葉切除術＋ND2a-1 を施行。術後１日目より乳糜胸を発症。脂肪制限食、octreotide 投与、胸管結紮術を施行したが乳糜排液が遷延。鼠径リンパ節からリピオドールを注入してリンパ管造影を施行。漏出点は不明であったが乳糜排液が消失。造影後９日目に退院となった。
難治性の術後乳糜胸に対するリンパ管造影が有効であった１例を経験したので、文献的考察を加えて報告する。

Ⅲ－39　肺癌術後の Mediastinal　chyloma に対して頚部アプローチによるドレナージが有効であった１例

杏林大学　呼吸器外科
新井信晃、橘　啓盛、平田佳史、河内利賢、苅田　真、
中里陽子、長島　鎮、武井秀史、近藤晴彦、呉屋朝幸

68 歳男性、肺癌に対して右肺上葉切除＋ND2a-2 を施行後２日目に乳糜胸を合併した。胸膜癒着療法を施行したが、術後 27 日目に発熱と上縦隔に 6.8cm 大の嚢胞性病変を認めた。Chyloma と考えられたが、胸腔内は高度な癒着が予想されたため、頚部から気管前アプローチでドレナージを行った。その後は持続ドレナージ、禁食、オクトレオチド酢酸塩投与、縦隔の癒着療法にて保存的に軽快した。

Ⅲ－40　診断・治療に難渋した慢性胸膜炎に伴う円形無気肺の一例

山梨大学医学部附属病院　第2外科
松岡弘泰、松原寛知、大貫雄一郎、市原智史、鈴木章司

症例は 60 歳代男性、生来健康で、健診の胸部レントゲン撮影で異常陰影を指摘された。CT では右 S3 に 1cm 大の結節を認め、経過観察されていた。以降、6 年の経過で形状変化と増大を認め、気管支鏡検査を施行するも悪性所見を認めなかったが、胸水の出現、胸膜肥厚、結節影の増大を認めたため、外科的生検目的に当科紹介となった。手術は開胸下に施行、可及的な胸膜剥皮と、腫瘤を含む肺の部分切除を行った。病理学的には非特異的炎症で円形無気肺と診断した。

Ⅲ－41　術前診断が困難であった肺過誤腫の１例

国際医療福祉大学熱海病院　呼吸器外科
加藤暢介、松崎智彦、有賀直広、中川知己、増田良太、岩崎正之

症例は 40 歳代、女性。検診の胸部単純 X 線写真にて右下肺野異常陰影を指摘された。胸部 CT で右肺底部横隔膜上より右中下葉を圧排する嚢胞性病変と、その辺縁を中心に一部充実性部分を認めた。気管支鏡検査で内腔に異常所見は認めず、術前の画像診断では肺分画症や先天性嚢胞性腺腫様過形成を疑った。手術は右中葉切除・上葉部分切除を行い、切除標本の病理組織学的診断は肺過誤腫であった。肺過誤腫としてはサイズも大きく、術前診断に難渋した症例を経験したため報告する。

Ⅲ－42　右上葉肺内異物の一手術例

前橋赤十字病院　呼吸器外科
羽鳥悠平、井貝　仁、河谷菜津子、伊部崇史、上吉原光宏、
清水公裕

中枢気道内異物と比較し末梢肺内異物の報告は少ない。今回我々は肺内異物に対して外科的切除を施行した一例を経験したので報告する。症例は 79 歳女性、咳嗽、血痰を主訴に近医受診。当院で CT 施行し右 S2 に周囲に浸潤影を伴った 37mm の線状濃度上昇域を認めた。気管支鏡で B1、B2 入口部に発赤を伴った粘膜腫脹を認めた。明らかな異物誤嚥のエピソードはないものの、画像上肺内異物が強く疑われ、胸腔鏡下右上葉切除術を施行した。切除肺内に 3.5cm の木片を認め、竹串の誤嚥が疑われた。

Ⅲ－43　肺癌切除後腎転移の１例

1 東京医科大学茨城医療センター　呼吸器外科
2 東京医科大学病院　外科学第1講座
齋藤　誠[1]、米山礼美[1]、片場寛明[1]、古川欣也[1]、池田徳彦[2]

症例は 57 歳男性。左肺癌にて左肺全摘施行。病理は扁平上皮癌、pT4（肺動脈本幹）N1M0 StageIIIA で、術後化学療法（Gem＋VNR）6 コース施行。術後１年９か月の CT にて右肺尖に腫瘤影認め、転移あるいは第２癌にて定位放射線治療施行。術後２年半で左季肋部痛出現し、Echo、CT にて左腎腫瘍を認めた。左腎摘術試みたが腫瘍は左脾臓と強く癒着し、部分切除のみ施行した。病理は肺癌腎転移であった。

16：48～17：36　肺その他３

座長　　**原　田　匡　彦**（がん・感染症センター都立駒込病院　呼吸器外科）

Ⅲ－44　髄液鼻漏を契機に起こした左膿胸の１症例

1 日本医科大学武蔵小杉病院　呼吸器外科
2 日本医科大学　呼吸器外科
園木謙太郎[1]、岡本淳一[1]、窪倉浩俊[1]、臼田実男[2]

症例は 37 歳、女性。1 年前より大量の鼻汁あり。当院耳鼻科で行った精査の結果、髄液鼻漏と診断された。髄液瘻の手術前の入院時採血で、高度炎症と呼吸困難を認めた。胸部 CT で左膿胸と診断された。全身状態改善・呼吸状態改善が優先されたため胸腔ドレナージを開始したが、十分に改善せず手術を行った。術後、肺の膨張は改善傾向であったが、誤嚥性肺炎をおこし、髄液瘻も多量であった。これより睡眠時の髄液誤嚥が膿胸の契機と考えられた。

Ⅲ－45　右胸膜肺全摘術後気管支断端瘻・膿胸に対して開窓術後に人工心膜・横隔膜除去することにより改善した１例

聖マリアンナ医科大学病院　呼吸器外科
菊池悠輔、佐治　久、安藤幸二、新明卓夫、多賀谷理恵、
栗本典昭、中村治彦

症例は 57 歳、男性。悪性胸膜中皮腫に対して術前 CDDP＋PEM 後、2013 年 8 月に右胸膜肺全摘、心膜・横隔膜再建術を施行した。同年 11 月に気管支断端瘻・膿胸を認め開窓術を施行。消毒・包交を繰り返すも膿胸は完全には改善せず、2014 年 2 月に人工心膜・横隔膜除去を追加した。現在、膿胸・炎症所見は著明に改善を認めた。若干の文献的考察を加えて報告する。

Ⅲ－46　奇静脈食道陥凹部の肺嚢胞破裂による自然血気胸の１例

茅ヶ崎市立病院
川島光明、佐野　厚

67 歳男性。大動脈弁置換術後（機械弁）のためワーファリン内服中かつ慢性Ｃ型肝炎による血小板低値を合併していた。日中に右胸痛を自覚し、その 4 時間後に失神したため当院に救急搬送された。右自然血気胸による出血性ショックの診断で緊急手術となった。出血源は胸膜頂に存在した索状癒着の切断端であり、気胸の原因は奇静脈食道陥凹部の肺嚢胞であった。奇静脈食道陥凹部に存在する肺嚢胞も血気胸の原因となりうるため注意が必要である。

Ⅲ－47　釘打機の誤射により受傷した右鎖骨下動脈損傷・右血気胸の１例

東海大学医学部外科学系呼吸器外科学
山本尭佳、松崎智彦、有賀直広、加藤暢介、中川知己、
増田良太、岩崎正之

症例は 30 歳代、男性。釘打機の誤射により右鎖骨上窩から胸腔・肺尖部に向け釘が刺さり来院。画像上、右血気胸を疑った。釘による暈影のため鎖骨下動静脈や周囲臓器の損傷ははっきりしなかった。手術はまず胸腔鏡下に内腔観察した。釘の穿通とそれに伴う肺損傷を確認し肺部分切除を行った。釘周囲は血腫で覆われ胸骨正中切開・右頚部横切開に体位変換した。右鎖骨下動脈壁の損傷による出血を認め非吸収モノフィラメントで修復した。

Ⅲ－48　抗凝固剤内服中に発生した非外傷性後縦隔血腫の一例

北里大学病院　呼吸器外科
近藤泰人、小野元嗣、石井　大、山崎宏継、三窪将史、
内藤雅仁、松井啓夫、塩見　和、佐藤之俊

症例は 72 歳男性。発作性心房細動で抗凝固剤内服中であった。突然の胸部つかえ感と黒色下痢便を主訴に近医を受診し、精査にて後縦隔血腫を認めた。血腫は上後縦隔から横隔膜上に及び、左房を著明に圧排し、左心系の拡張不全と肺うっ血を来していた。ビタミンＫ投与にて凝固能は改善し、活動性の出血は認めなかったが、左房の圧排解除目的に血腫除去術を施行した。非外傷性の縦隔血腫の手術例は稀であり、文献的考察を加え報告する。

Ⅲ－49　特異な病理組織形態を示した副腎皮質癌肺転移の１例

がん・感染症センター都立駒込病院　呼吸器外科
宇井了子、堀尾裕俊、原田匡彦

症例は 43 歳、男性。2012 年 12 月後腹膜腫瘍にて他院で手術施行、病理診断は副腎癌であった（紹介時詳細不明）。その後当院に転院、2013 年 12 月 CT にて左肺 S6 に 8mm 大の病変が指摘、肺転移が疑われた。2014 年 2 月肺部分切除施行、結果は肉腫様形態を示す転移性悪性腫瘍で、原発巣の推定は困難であった。副腎癌切除標本を取り寄せたところ癌腫様成分と肉腫様成分が混在した特異な形態であったが、Weiss 基準を満たすことから副腎皮質癌とみなされ、肉腫様成分のみが肺転移を来したと考えられた。

日本胸部外科学会関東甲信越地方会

賛　助　会　員

会社名	住所	電話番号 FAX番号
(株)アスト	355-0063 東松山市元宿 2-36-20	0493-35-1811
エドワーズライフサイエンス(株) CVS東日本営業部	102-0075 千代田区三番町 6-14 日本生命三番町ビル 2F	03-5213-5710 03-5213-5711
(株)エムシー 第二営業部	151-0053 渋谷区代々木 2-27-11 AS-4 ビル	03-3374-9873 03-3370-2725
セント・ジュード・メディカル(株) 東京営業所	163-1410 新宿区西新宿 3-20-2 東京オペラシティタワー 10F	03-3379-9701 03-3379-9716
泉工医科工業(株)	113-0033 文京区本郷 3-43-16 成田ビル 5F	03-3812-3254
テルモ(株) 東京中央支店	112-0001 文京区白山 5-1-3-101 東京富山会館ビル 6F	03-5761-1043 03-5761-1033
日本ライフライン(株) CVE事業部	140-0002 品川区東品川 2-2-20 天王洲郵船ビル 25F	03-6711-5210

2014 年 3 月末日現在

日本胸部外科学会関東甲信越地方会
2014・2015 年度予定表

回　数	会　長	所　属	開催日	会　場
第 166 回	桑野　博行	群馬大学医学部 病態総合外科学	2014 年 11 月 8 日（土）	ホテルメトロポリタン高崎
第 167 回	塩野　元美	日本大学医学部　外科学系 心臓血管・呼吸器・総合外科学分野	2015 年 3 月 14 日（土）	東京ステーションコンファレンス
第 168 回	天野　　篤	順天堂大学医学部附属順天堂医院 心臓血管外科	2015 年 6 月 27 日（土）	都市センターホテル
第 169 回	淺村　尚生	国立がん研究センター中央病院 外科	2015 年 11 月	未定

2014 年 3 月　幹事会決定

ご　案　内

会員の皆様には、日頃会務にご協力いただきましてありがとうございます。
さて、住所変更・入会の折には必ず、下記の事務局宛に提出していただきます
ようお願い申し上げます。

記

◎ご入会・住所変更等の連絡先

日本胸部外科学会関東甲信越地方会事務局

〒112-0004　東京都文京区後楽 2-3-27
テラル後楽ビル 1 階
特定非営利活動法人日本胸部外科学会内
TEL：03-3812-4253　FAX：03-3816-4560
URL：http://square.umin.ac.jp/jats-knt/
E-mail：jatsknt-adm@umin.ac.jp