第163回日本胸部外科学会
関東甲信越地方会要旨集

日時： 2013年11月2日（土）

会場： 東京ファッションタウン（TFT）ビル　東館9階
〒135-8071　江東区有明3-6-11　TFTビル東館9階
（りんかい線「国際展示場駅」徒歩5分、ゆりかもめ「国際展示場正門駅」徒歩1分）

総合受付　9階
ＰＣ受付　9階
第Ⅰ会場　研修室904＋905（9階）
第Ⅱ会場　研修室906（9階）
第Ⅲ会場　研修室907（9階）
幹 事 会　会議室9-A（9階）

会長： **鈴木　　隆**
昭和大学横浜市北部病院　呼吸器センター
〒224-8503　横浜市都筑区茅ヶ崎中央35-1

参加費： 1,000円
（当日受付でお支払い下さい）

ご注意：
（1）PC発表のみになりますので、ご注意下さい。
（2）PC受付は60分前（ただし、受付開始は8:30です）。
（3）一般演題は口演5分、討論3分です。
（4）追加発言、質疑応答は地方会記事には掲載いたしません。
（5）901、902号室に追加討論コーナーを設けました。セッション終了後、座長と発表の先生には901、902号室へ移動してもらいますので追加質問のある方はそちらでご討論ください。ただし学生発表には追加討論はありません。

【会場案内図】

〒135-8071　江東区有明 3-6-11　TFTビル東館 9 階
TEL　03-5530-5010

会場周辺図

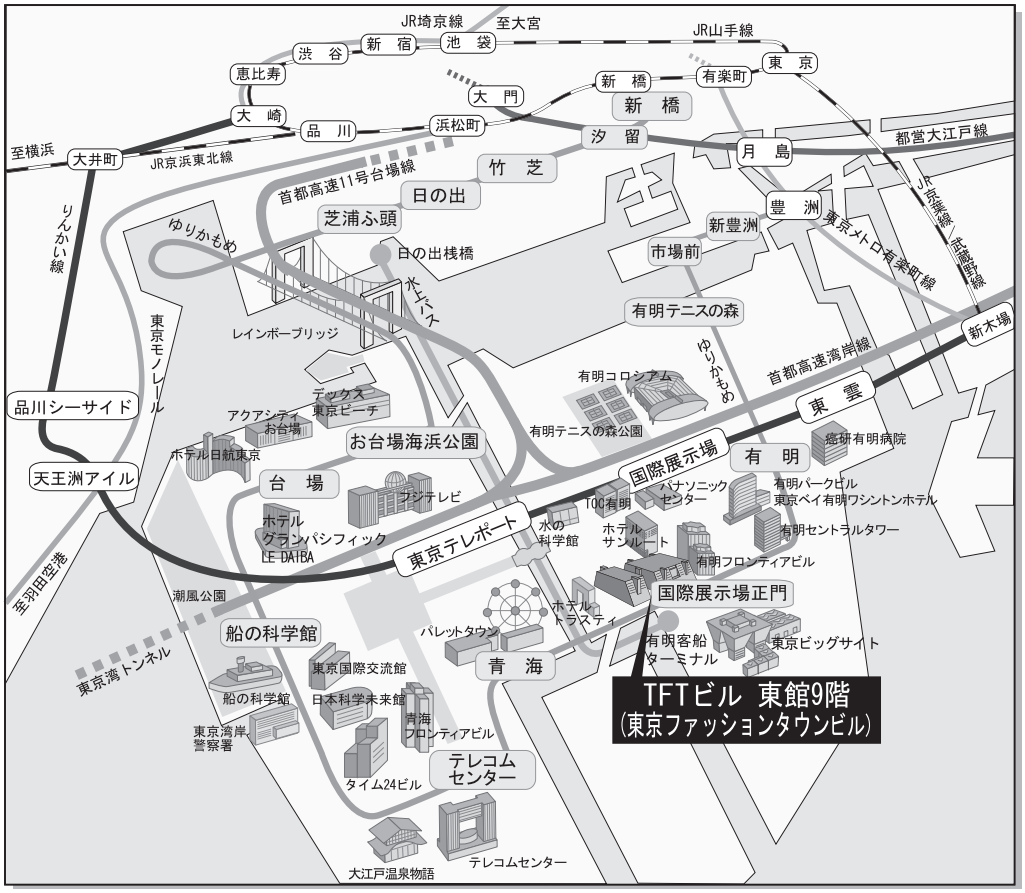

路線図

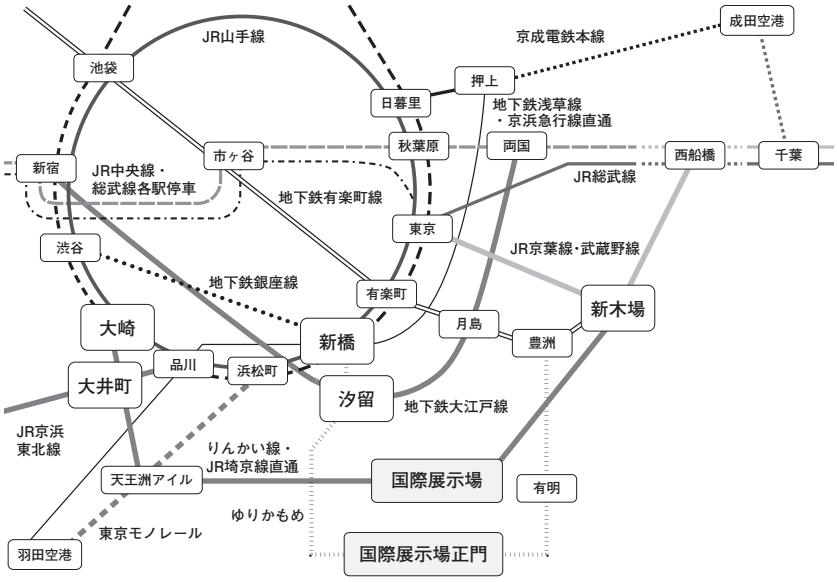

りんかい線

新木場駅	約5分	国際展示場駅	下車徒歩約5分	TFTビル
大崎駅	約13分			

※大崎駅よりＪＲ埼京線相互直通運転。国際展示場駅から渋谷(約20分)、新宿(約25分)、池袋(約31分)、大宮(約56分)、川越(約78分)の各駅を直接結びます。

ゆりかもめ

新橋駅	約22分	国際展示場正門駅	下車徒歩約1分	TFTビル
豊洲駅	約8分			

都営バス

東京駅八重洲口(東16系統、豊洲駅前経由)	約34分	フェリー埠頭入口	下車徒歩約2分	TFTビル
門前仲町(海01系統、テレコムセンター駅経由)	約29分			
浜松町駅(虹01系統)	約29分	国際展示場正門駅前	下車徒歩約1分	

空港バス（リムジンバス・京浜急行バス）

羽田空港	約25分	東京ビッグサイト	下車徒歩約5分	TFTビル
成田空港	約60分	東京ベイ有明ワシントンホテル	下車徒歩約3分	
東京シティエアターミナル(TCAT)	約20分	東京ビッグサイト	下車徒歩約5分	

※イベント開催時のみ運行の便もありますので、ご確認ください。

【場内案内図】

■東京ファッションタウン（TFT）ビル

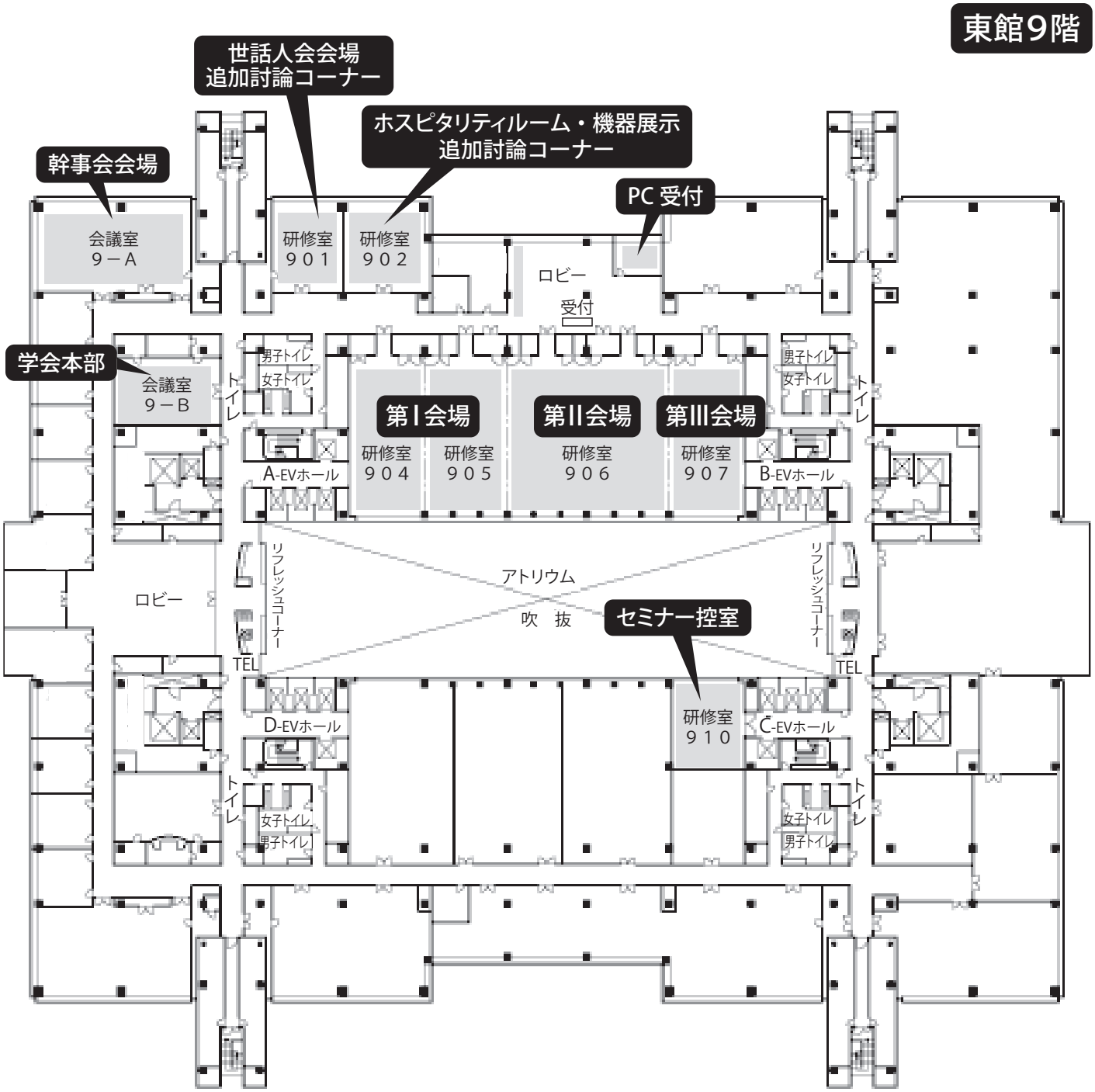

予定の 3 分では討論時間が足りないことが予想されますので、901、902 号室に追加討論コーナーを設けます。発表された先生全員と座長の先生にはそのセッションが終わるまでその会場に残っていただき、セッション終了後に 901 か 902 号室へご案内します。追加の質問がある方はそちらで討論していただくようにお願いします。

第Ⅰ会場（904・905）	第Ⅱ会場（906）	第Ⅲ会場（907）

8：55　開会式

9：00～9：48
心臓腫瘍 1
1～6　**新野　哲也**
国立病院機構災害医療センター
心臓血管外科

9：00～9：40
外傷・良性腫瘍
1～5　**北見　明彦**
昭和大学横浜市北部病院
呼吸器センター

9：00～9：40
先天性 1
1～5　**伊藤　篤志**
昭和大学横浜市北部病院
循環器センター

9：48～10：28
心臓腫瘍 2
7～11　**橋詰　賢一**
栃木県済生会宇都宮病院
心臓血管外科

9：40～10：12
嚢胞性肺疾患
6～9　**河野　光智**
慶應義塾大学病院
呼吸器外科

9：40～10：28
先天性 2
6～11　**坂本　貴彦**
長野県立こども病院
心臓血管外科

10：28～11：08
冠動脈 1
12～16　**長　泰則**
東海大学医学部付属病院
心臓血管外科

10：12～10：44
感染症・合併症
10～13　**佐治　久**
聖マリアンナ医科大学病院
呼吸器外科

10：28～11：16
先天性 3
12～17　**小澤　司**
東邦大学医療センター大森病院
小児心臓血管外科

11：08～11：48
冠動脈 2
17～21　**中尾　達也**
新東京病院
心臓血管外科

10：44～11：24
肺癌手術
14～18　**菱田　智之**
国立がん研究センター東病院
呼吸器外科

11：16～11：56
先天性 4
18～22　**平田　康隆**
東京大学医学部附属病院
心臓外科

11：56～12：06
GTCSからの報告
『GTCS impact factor獲得のために』
演者　吉野　一郎
（千葉大学大学院医学研究院
呼吸器病態外科学）

12：10～13：00
ランチョンセミナー 1
『TEVAR時代のA解離に対する弓部置換術と腹部大動脈瘤人工血管置換術』
座長　近藤　俊一
（いわき市立総合磐城共立病院
心臓血管外科）
演者　青木　淳
（昭和大学病院心臓血管外科）
共催：日本ライフライン株式会社

12：10～13：00
ランチョンセミナー 2
『胸腔鏡手術―その進化と現況―』
座長　門倉　光隆
（昭和大学病院　呼吸器外科）
演者　田尻　道彦
（神奈川県立循環器呼吸器病センター
呼吸器外科）
共催：コヴィディエン ジャパン株式会社

10：00～10：50
世話人会（901）

11：00～11：50
幹事会（9-A）

第Ⅰ会場 （904・905）	第Ⅱ会場 （906）	第Ⅲ会場 （907）

13：00～13：40
学生発表
19～23　**川村　雅文**
帝京大学医学部
外科学講座
石野　幸三
昭和大学横浜市北部病院
循環器センター

13：40～14：28
大血管 1
22～27　**金岡　祐司**
東京慈恵会医科大学付属病院
血管外科

13：40～14：12
悪性疾患
24～27　**小池　輝元**
新潟大学
第二外科

13：40～14：20
先天性 5
23～27　**近田　正英**
聖マリアンナ医科大学病院
心臓血管外科

14：28～15：08
大血管 2
28～32　**松山　克彦**
東京医科大学
心臓血管外科

14：12～14：52
縦隔
28～32　**泉　陽太郎**
埼玉医科大学総合医療センター
呼吸器外科

14：20～15：00
弁膜症 1
28～32　**岡本　一真**
慶應義塾大学病院
心臓血管外科

15：08～15：48
大血管 3
33～37　**田中　正史**
湘南鎌倉総合病院
心臓血管外科

14：52～15：24
食道
33～36　**伊藤　寛晃**
昭和大学横浜市北部病院
消化器センター

15：00～15：40
弁膜症 2
33～37　**徳永　滋彦**
神奈川県立循環器呼吸器病センター
心臓血管外科

15：50～16：35
アフタヌーンセミナー
『形成困難な僧房弁閉鎖不全症に対する弁形成術の工夫』
座長　石野　幸三
（昭和大学横浜市北部病院
循環器センター）
演者　山口　裕己
（新東京病院　心臓血管外科）
共催：エドワーズライフサイエンス株式会社

16：35～17：23
大動脈基部
38～43　**福井　寿啓**
榊原記念病院
心臓血管外科

16：35～17：23
心臓　その他
37～42　**森田　照正**
順天堂医院
心臓血管外科

16：35～17：15
弁膜症 3
38～42　**菊地　慶太**
大和成和病院
心臓血管外科

17：25　閉会式

第Ⅰ会場：904・905

9：00～9：48　心臓腫瘍１

座長　　**新　野　哲　也**（国立病院機構災害医療センター　心臓血管外科）

Ⅰ－１　右房粘液腫の１手術例

1 藤沢市民病院　心臓血管外科
2 横浜市立大学　外科治療学
柳　浩正[1]、山崎一也[1]、富永訓央[1]、鈴木伸一[2]、益田宗孝[2]

88 歳男性。嘔吐、食思不振、体重減少で近医から当院消化器科へ紹介受診。3 日後、発熱を生じ、総胆管結石、胆管炎の診断で消化器科へ入院。ERCP 施行後、造影 CT を行い、偶発的に右房内腫瘍を発見した。明らかな転移性腫瘍の所見は無く、消化器科の治療後も発熱、炎症反応の上昇が続いた。右房腫瘍は大きく可動性があり、摘出術を行った。病理学的診断は粘液腫であった。術後は順調に解熱し、炎症反応の改善を認めた。文献的考察を加え報告する。

Ⅰ－２　左心室原性の粘液腫に対する１治験例

横浜市立大学附属病院　外科治療学
合田真海、益田宗孝、磯松幸尚、鈴木伸一、郷田素彦、
藤川善子、嘉数彩乃、西木慎太朗

症例は 66 歳男性。息切れを主訴に近医受診。心エコーで左心室内腫瘤を指摘。当初血栓を疑い抗凝固療法行うも縮小せず、手術実施。extended superior trans-septal approach で観察したが、腫瘤は左室後壁、中隔、乳頭筋に付着、経僧帽弁的に腫瘤切除は困難と判断、弁尖を切除し腫瘤摘出、僧帽弁置換術を施行。術中迅速病理検査で粘液腫の診断であった。粘液腫は左房内発生が多く左心室内発生は比較的稀であり、文献的考察を加えて報告する。

Ⅰ－３　左室前乳頭筋に発生した papillary　fibroelastoma の１例

新潟市民病院　心臓血管外科
三島健人、中澤　聡、加藤　香、登坂有子、菊地千鶴男、
高橋善樹、金沢　宏

症例は 68 歳、男性。心雑音の精査で施行した経胸壁心エコー検査で左心室内に 15mm 大の腫瘤を指摘され当院に紹介となった。左室内可動性の腫瘤であり手術適応と考えられ、手術を施行した。腫瘤は左室内前乳頭筋より発生しており、前乳頭筋表面を削ぎ腫瘤を摘出した。病理組織検査では papillary　fibroelastoma の診断であった。乳頭筋より発生する同腫瘍は比較的稀と考えられ報告する。

Ⅰ－４　大動脈弁原発乳頭状弾性線維腫の１症例

医療法人沖縄徳洲会湘南鎌倉総合病院　心臓血管外科
湯地大輔、野口権一郎、白水御代、大城規和、西　智史、
山部剛史、池谷佑樹、片山郁雄、田中正史

心窩部違和感を主訴に当院内科受診した 76 歳女性。精査の際に施行した心臓超音波検査で大動脈弁無冠尖に 10mm 大の可動性腫瘤を認めた。塞栓症の可能性もあり、緊急手術を施行した。胸骨部分切開でアプローチ、エコーの所見通り、無冠尖に有茎性の腫瘤を認め、無冠尖を温存する形で肉眼的に腫瘤を切除した。病理検査では Papillary　fibroelastoma であった。本疾患は比較的な稀であり、若干な文献的考察を加えて報告する。

Ⅰ－５　乳頭状線維弾性腫を疑った大動脈弁上粥腫の１手術例

1 神奈川県立循環器呼吸器病センター　心臓血管外科
2 横浜市立大学　外科治療学　心臓血管外科
長　知樹[1]、徳永滋彦[1]、出淵　亮[1]、菊池章友[1]、益田宗孝[2]

69 歳男性。アルコール性心筋症による低心機能で近医通院中、心エコーで大動脈弁上に可動性のある腫瘤を認め紹介受診。精査で乳頭状線維弾性腫を疑い手術を行った。左冠動脈入口部付近に可動性のある粥腫を認め、大動脈壁の石灰化と連続していた。粥腫を切除し連続した石灰化を CUSA により切除した。また中等度大動脈弁閉鎖不全症も合併しており弁を温存し commissuro-plasty を併施した。稀な病態を経験したので報告する。

Ⅰ－６　自己心膜によるパッチ形成術を施行しえた三尖弁腫瘍の１例

昭和大学心臓血管外科
川浦洋征、青木　淳、尾本　正、丸田一人、櫻井　茂、飯塚弘文

症例は 70 歳女性。高脂血症で外来通院中、経胸壁心臓超音波検査で三尖弁後尖に径 20mm 大の可動性ある腫瘤を認め、塞栓症予防を目的に摘出術の方針とした。腫瘤は三尖弁後尖の弁腹に茎を有し、弁腹のみの切除で摘出しえた。欠損部をグルタールアルデヒド処理した自己心膜パッチで補填し、弁輪縫縮術を施行した。病理組織診断では乳頭状線維弾性腫の診断であった。三尖弁原性の線維弾性腫は稀であり、弁尖温存の観点から欠損部への自己心膜パッチによる形成は有用であった。

9：48～10：28　心臓腫瘍２

座長　　**橋　詰　賢　一**（栃木県済生会宇都宮病院　心臓血管外科）

Ⅰ－７　MRI が診断に有効であった原発性右室内血管腫の１手術治験例

埼玉医科大学国際医療センター　心臓血管外科
道本　智、上部一彦、井口篤志、朝倉利久、中嶋博之、
小池裕之、森田耕三、数野　圭、高橋　研、岡田至弘、
鈴木大悟、林祐次郎、新浪博士

73 歳、女性。消化器疾患術前の心臓超音波で右室内腫瘍を指摘された。MRI にて右室前壁自由壁に広範囲に付着する 55×40×34 mm の腫瘍を認めた。辺縁平滑で T1・T2 で均一で著明な高信号を示し、造影早期から濃染した。三尖弁に密に接していたが心筋への浸潤は認めず、良性の血管腫が疑われた。三尖弁前尖を切開、腫瘍を可及的に切除し断端を cryoablation、TAP 併施した。

Ⅰ－８　心臓悪性腫瘍が急性心筋梗塞の原因となった１例

1 横浜市立大学医学部附属市民総合医療センター　心臓血管センター
2 横浜市立大学医学部附属病院　第1外科
福田未緒[1]、内田敬二[1]、安恒　亨[1]、松木佑介[1]、梅田悦嗣[1]、
安田章沢[1]、輕部義久[1]、井元清隆[1]、益田宗孝[2]

61 歳男性。突然の気分不快で近医受診。心電図異常から急性下壁梗塞と診断され冠動脈造影施行。右冠動脈狭窄に対し PCI 試みたがワイヤー通らず中止。CT で右房外側に嚢胞状腫瘤を認め当院で腫瘤内容摘除術。心電図所見は改善した。病理は滑膜肉腫であった。

Ⅰ－９　縦隔浸潤を伴い再々手術を要した左房内悪性線維性組織球腫の一例

総合病院土浦協同病院
横山賢司、広岡一信、大貫雅裕

症例は 59 歳、女性。2010 年 5 月、労作時呼吸困難を主訴に受診、鶏卵大の左房内腫瘤が僧帽弁血流を阻害していたため可及的に腫瘍切除術を行った。一旦退院となったが、同年 8 月、再び呼吸苦出現し左房後壁を中心に大きく再増殖した腫瘍を再度切除した。その後 2 年間は腫瘍増大なく職場復帰も果たしたが、2013 年 3 月呼吸苦出現し僧帽弁後尖に 2cm 大の腫瘍が付着している所見を認めたため 7 月、3 度目の腫瘍切除及び僧帽弁置換術施行。術後経過は良好であった。

Ⅰ－10　心臓悪性リンパ腫の１例

信州大学医学部附属病院　心臓血管外科
藤井大志、高野　環、浦下周一、山本高照、五味渕俊仁、
中原　孝、駒津和宜、大津義徳、寺崎貴光、和田有子、
瀬戸達一郎、福井大祐、天野　純

症例は 15 歳、男性。頸部腫脹と発熱あり、心エコーにて左室内に可動性腫瘤を認めた。入院中めまいを発症し、MRI にて多数の微小脳梗塞を認め、再発・増悪予防のため緊急手術となった。腫瘍は左室乳頭筋間の心室中隔壁に付着しており、心室中隔を損傷しない程度に切除した。病理所見は未分化大細胞リンパ腫で、術後、化学療法を開始した。現在まで再発・新規病変は認めていない。

Ⅰ－11　肺動脈原発平滑筋肉腫の一例

独立行政法人国立病院機構東京医療センター　心臓血管外科
宮田洋佑、大迫茂登彦、後藤哲哉、山田敏之

症例は 71 歳男性。労作時の呼吸苦を主訴に当院受診し、精査の結果肺塞栓と診断された。血栓溶解療法を施行したが溶解困難であり、外科的血栓除去を施行した。術中所見では形態、性状は血栓とは違い、また器質化血栓とも考えにくく腫瘍を疑った。可及的に腫瘍を切除し手術を終了した。病理所見では、平滑筋肉腫の所見であった。術後全身検索を行ったが、他臓器に腫瘍を認めず肺原発と考えられた。非常にまれな肺原発平滑筋肉腫の一例を経験したので報告する。

10：28～11：08　冠動脈１

座長　　長　　泰　則（東海大学医学部付属病院　心臓血管外科）

Ⅰ－12　AR、MR および右冠動脈起始異常（ARCA）に対して AVR、MAP および CABG を施行した１例

杏林大学医学部附属病院　心臓血管外科
稲葉雄亮、遠藤英仁、野間美緒、土屋博司、窪田　博

症例は 50 歳の男性。健診で心雑音を指摘され、severe AR、moderate MR と診断。CAG にて RCA は左バルサルバ洞から起始。RCA は壁内走行や狭窄を認めなかったが大動脈-肺動脈間を走行。AVR、MAP および RITA-RCA＃2 を施行。Graft との流量拮抗を危惧し RCA は＃2 で結紮したが、Vf が出現し結紮解除、洞調律へ回復。術後、不整脈の再発を認めず術 32 病日に独歩退院となった。

Ⅰ－13　川崎病罹患後の冠動脈瘤瘤内閉塞によって生じた不安定狭心症に対して冠動脈バイパス術を施行した１例

東京女子医科大学八千代医療センター　心臓血管外科
柏村千尋、斉藤博之、久米悠太

15 歳男児。3 歳時川崎病に罹患し両側冠動脈瘤形成。外来にて虚血症状なく定期経過観察されていた。
2013 年 6 月登校時自転車で 100m 走行後にめまいと冷汗出現、持続する胸痛を認め当院受診。緊急カテーテル検査にて左前下行枝および右冠動脈の瘤内閉塞を認めた。左前下行枝は円錐枝より側副血行路を介して造影された。
手術は人工心肺使用下に左内胸動脈-前下行枝の１本冠動脈バイパス術を施行した。

Ⅰ－14　右室流入路狭窄を伴う巨大冠動脈瘤に対して冠動脈バイパス術を施行した１例

千葉県循環器病センター　心臓血管外科
弘瀬伸行、鬼頭浩之、大場正直、椛沢政司、長谷川秀臣、
平野雅生、浅野宗一、林田直樹、松尾浩三、村山博和

44 歳男性。左季肋部痛にて近医受診し、CT 上心臓腫瘍が疑われたため当院紹介。冠動脈 CT にて三尖弁から右室流入路にかけての心外に右冠動脈由来と思われる最大短径 63mm の巨大な瘤を形成していた。CAG では LAD＃8　99% と左右冠動脈 5 か所に多発動脈瘤を認めた。心停止下に冠動脈バイパス術、右冠動脈瘤切除術を施行し、合併症なく術後 23 日目に独歩退院。文献的考察を加え報告する。

Ⅰ－15　胸部圧迫感を主訴とした冠動脈瘻の１例

埼玉医科大学国際医療センター　心臓病センター　心臓血管外科
岡田至弘、井口篤志、中嶋博之、高橋　研、林祐次郎、新浪博士

54 歳男性。労作時胸部圧迫感で近医受診し、狭心症の疑いで前医紹介された。トレッドミル検査、心筋シンチで左心室後側壁の虚血を示唆する所見が見られた。MDCT と冠動脈造影を施行したところ、左前下行枝と左回旋枝が肺動脈周囲にかけて屈曲蛇行した走行をなし、肺動脈主幹部へと流入しており、冠動脈瘻と診断された。手術目的に当科紹介となり、5 月下旬、冠動脈瘻結紮術を行った。有症候性の冠動脈瘻は稀であり、文献考察をまじえ報告する。

Ⅰ－16　熱中症に合併した広範前壁梗塞の１例

北里大学　心臓血管外科
松永慶廉、北村　律、鳥井晋造、岡　徳彦、宝来哲也、
中島光貴、板谷慶一、小山紗千、波里陽介、荒記春奈、宮地　鑑

32 歳男性、造園業。猛暑日の作業中に四肢のしびれを自覚し近医受診。熱中症の診断で治療されたが急性心筋梗塞を発症し当院搬送。搬送時 CK-MB 20 U/L。LAD 起始部の血栓閉塞と診断、IABP を挿入し PCI を試みたが、LAD 解離を合併。末梢までステント留置したが血栓閉塞は改善なく手術依頼された。術前 CK-MB 593 U/L。LAD 領域はすべて血栓で充満しており、ステント・血栓を摘除した後 LAD、対角枝にバイパスした。

11：08～11：48　冠動脈２

座長　　**中　尾　達　也**（新東京病院　心臓血管外科）

Ⅰ－17　PCI 中に中隔枝穿孔をおこした１例

自衛隊中央病院　胸部外科
中野渡仁、田中良昭、瓜生田曜造、三丸敦洋、伊藤　直、
小原聖勇、中岸義典、潟手裕子

患者は 68 歳男性。労作時胸痛を主訴に前医受診。CAG 施行。#3 90%、#7os CTO、#13 90% の狭窄を認め、#7 に対して PCI 施行の方針となった。その際、anchor　technique を用いたところ中隔枝に右室内への穿孔を生じた。翌日、UAP の様相を呈したため、緊急 OPCAB 施行。冠動脈穿孔に関しては血行動態への影響少なく経過観察中であるが、稀な合併症であり、今後の治療に関して経験のある先生方のご意見をお伺いしたい。

Ⅰ－18　併存疾患多数の high risk OPCAB3 枝の１例

医療法人社団筑波記念会筑波記念病院　心臓血管外科
岡村賢一、森住　誠、河田光弘、末松義弘

70 歳、女 性。RA（PSL30 年）、DM、CKD、ASO あ り。胸 痛、呼吸困難にて他院受診、AMI、心不全にて CAG 施行され 3VD と診断、PCI 試みるも穿孔を起こし中止。HIT 発症しヘパリン使用できず。また造影剤腎症となり HD 週３回となる。カテトラブル頻回。ASO の為 IABP 使用できず保存的治療となった。セカンドオピニオンで当科受診し転院。術前管理にて透析は離脱。待期的にアルガトロバンでの OPCAB3 枝施行。合併症なく、一時的 CHDF も離脱し良好に経過。ハイリスク３枝病変患者に対し、戦略的に治療しえたので報告する。

Ⅰ－19　MICS-CABG にて３枝バイパスを施行した一治験例

医療法人社団公仁会大和成和病院　心臓血管外科
松山孝義、菊地慶太、倉田　篤、遠藤由樹、鈴木耕太郎、
小坂眞一

症例は 68 歳女性。平成 25 年４月頃より労作時胸痛を自覚して近医受診し、CAG にて LMT を含む３枝病変を診断されたため当院に紹介となった。手術は十分なインフォームドコンセントののちに左第４肋間小切開によるオフポンプでの MICS　CABG を施行した。LITA はハーモニックスカルペルで採取。上行大動脈に SVG を吻合、その後 LITA-LAD、SVG-#4PD、SVG-LCX の順に吻合を行った。術後の経過も順調にて術後 12 日に退院となった。文献的考察を含め報告する。

Ⅰ－20　急性心筋梗塞後、心タンポナーデと左室内血栓を合併し、緊急手術を施行した１例

群馬県立心臓血管センター　心臓血管外科
内藤敬嗣、金子達夫、江連雅彦、長谷川豊、木村知恵里、
岡田修一、小此木修一、滝原　瞳

症例は 75 歳男性。農作業中に意識消失、転倒し、前医に救急搬送された。左室破裂による心タンポナーデを疑われ、当院に紹介搬送された。来院時 CT で径 45mm の左室内血栓を認めたため、同日に心タンポナーデ解除術、左室切開血栓除去術を施行した。手術時間は２時間 53 分、出血量 650ml。術後１日目に抜管、２日目に心嚢ドレーン抜去、４日目に ICU 退室した。経過良好のため術後 27 日目に退院となった。

Ⅰ－21　虚血性心筋症、高度僧帽弁逆流、低左心機能に対し CABG、左室形成、MAP、TAP、Maze 手術を施行した１例

医療法人立川メディカルセンター立川綜合病院　心臓血管外科
白岩　聡、杉本　努、山本和男、中村制士、浅見冬樹、
長澤綾子、岡本祐樹、吉井新平

症例は 51 歳男性。２度の AMI（側壁、下壁）既往あり。VT に対し ICD 植込み後。今回心不全増悪のため入院した。エコーで左房左室は著明に拡大し、EF　15% であった。また severe　MR と Af も合併しており、CAG では３枝病変を認めた。これらに対し、一期的に３枝 CABG、Batista 型左室形成、MAP、TAP、Maze 手術を施行した。術後心機能は改善し、経過良好である。

13：40～14：28　大血管１

座長　　**金　岡　祐　司**（東京慈恵会医科大学付属病院　血管外科）

Ⅰ－22　慢性Ａ型解離、遠位弓部大動脈瘤に合併した急性Ｂ型解離、瘤破裂に対し全弓部置換、二期的 TEVAR で救命し得た１例

東京大学医学部附属病院　心臓外科
井戸田佳史、山内治雄、乾　明俊、梅木昭秀、本村　昇、
小野　稔

慢性Ａ型解離、遠位弓部瘤と診断された 76 歳女性。2013 年６月に嗄声と背部痛を訴え当院救急搬送。CT 上左胸腔への瘤破裂を伴う急性Ｂ型解離と診断したが、胸腹部まで拡大あり一期手術は困難と判断。左鎖骨下動脈起始部のエントリー閉鎖とエレファントトランクを用いた全弓部置換を施行。術後７日目に喀血し残存した遠位弓部瘤が 63mm から 97mm 大に拡大。二期的 TEVAR によるリエントリー閉鎖が有効であった。

Ⅰ－23　胸部大動脈人工血管吻合部仮性瘤破裂に対し、緊急 TEVAR および低体温療法を施行した１例

東邦大学医学部付属大森病院　心臓血管外科
布井啓雄、藤井毅郎、佐々木雄毅、大熊新之介、片柳智之、
片山雄三、塩野則次、小澤　司、渡邉善則

症例は 74 歳女性。下行および腹部大動脈瘤人工血管置換術の既往がある。今回、喀血にて救急搬送、CT にて中枢側吻合部仮性動脈瘤破裂による大動脈気管支肺瘻と診断、緊急 TEVAR を予定した。手術待機中に出血性ショックとなり、一時的に瞳孔散大となったため血管撮影室にて緊急 TEVAR、術後低体温療法施行した。術後、脳神経障害なく第 37 病日にリハビリ目的で独歩転院となった。

Ⅰ－24　胸部大動脈瘤破裂に対し緊急で TEVAR を施行し救命し得た１例

水戸済生会総合病院　心臓血管外科
三村慎也、篠永真弓、倉岡節夫

患者は高血圧、慢性心房細動の既往のある 78 歳、男性。１週間程前より腰背部痛を自覚していた。上腹部痛も出現し、CT で胸部大動脈瘤破裂と診断され当院へ搬送された。GORE　TAG を用いて緊急 TEVAR を施行した。術後、急性腎不全や呼吸不全などを来したが改善、また、長期臥床による筋力低下のため、リハビリを要したが、術後の CT ではステントグラフトにエンドリークなどの異常所見は認められず、独歩で退院した。

Ⅰ－25　右鎖骨下動脈起始異常を伴う急性Ｂ型解離に対する debranching TEVAR の経験

長野県厚生連佐久総合病院　心臓血管外科
新津宏和、川合雄二郎、成瀬　瞳、濱　元拓、豊田泰幸、
津田泰利、白鳥一明、竹村隆広

65 歳男性。下肢虚血を伴う急性大動脈解離 Stanford B に対して、entry 閉鎖および真腔血流改善目的に緊急で TX2 を用いて 2-Debranching　TEVAR 施行した。経過中に胸部下行の瘤径拡大を認め、第 58 病日に TX2 を腹腔動脈直上まで追加した。その後は瘤径は縮小傾向である。右鎖骨下動脈起始異常の発症率は 0.5% 程度と非常に稀であり、今回検索した限り本症に対する TEVAR の報告は少ない。文献的考察を加え報告する。

Ⅰ－26　広範囲大動脈瘤に debranching　TEVAR を施行した１例

自治医科大学附属さいたま医療センター　心臓血管外科
竹内太郎、武部　学、由利康一、玉井宏一、橋本和憲、
田島　泰、小林裕介、横山野武、野村陽平、野中崇央、
伊藤　智、安達晃一、松本春信、山口敦司、安達秀雄

67 歳男性。上行大動脈から腹腔動脈レベルまでの胸腹部大動脈瘤を認め当科紹介受診した。慢性閉塞性肺疾患（混合型）を合併しハイリスクのため開胸開腹術は困難と判断し、total　debranching（鎖骨下動脈間バイパスと上行大動脈－腕頭動脈・右総頚動脈バイパス）と TEVAR（Relay）を２期的に施行し経過良好で独歩退院した。

Ⅰ－27　解離性胸腹部大動脈瘤にたいしてハイブリッド手術を施行した１例

慶應義塾大学病院　心臓血管外科
岡　英俊、志水秀行、吉武明弘、川口　聡、四津良平

66 歳女性。B 型解離に対して下行大動脈置換術の既往あり。胸腹部残存偽腔の拡大（60mm）、腎下部から総腸骨動脈の拡大をみとめたため手術となった。著明な閉塞性換気障害を認めたため、ハイブリッド手術を行った。開腹にて腎下部病変を人工血管（Treograft）置換後、脚より腹部４分枝へバイパス施行、中枢末梢とも人工血管をネックとし、真腔内にステントグラフトを内挿した。手術室にて抜管し、帰室。術後一過性不全対麻痺を認めたが独歩可能となった。

14：28～15：08　大血管２

座長　　**松　山　克　彦**（東京医科大学　心臓血管外科）

Ⅰ－28　急性大動脈解離 Stanford　A 型に左冠動脈解離を合併した一例

1 神奈川県立循環器呼吸器病センター　心臓血管外科
2 横浜市立大学　外科治療学　心臓血管外科
出淵　亮[1]、徳永滋彦[1]、長　知樹[1]、菊地章友[1]、益田宗孝[2]

症例は 57 歳女性。血栓閉塞型の急性大動脈解離 StanfordA 型に対し、緊急上行大動脈置換術を施行。人工心肺離脱後に Vf を繰り返し、循環動態は非常に不安定となった。その際、経食道エコーで、LMT～LCX にかけての冠動脈解離を認めたため、PCPS を装着し、CABG2 枝を追加した。POD5 に PCPS を離脱し、POD57 独歩で自宅退院となった。

Ⅰ－29　急性大動脈解離手術 8 ヶ月後に仮性動脈瘤を生じた 1 例

佐久総合病院　心臓血管外科
成瀬　瞳、川合雄二郎、新津宏和、濱　元拓、豊田泰幸、
津田泰利、白鳥一明、竹村隆広

77 才男性。2012 年 3 月 Freestyle 弁 mini　root 法による基部置換術を施行。同年 9 月 Stanford A 型急性大動脈解離にて上行大動脈置換術を施行した。この際、解離腔内、及び吻合部周囲に Bioglue を使用。2013 年 4 月下旬より前胸部に突出する皮下腫瘤出現。5 月 3 日 CT にて腫瘤は仮性瘤と連続しており、緊急的に部分弓部置換術を施行した。当初感染を疑ったが培養検査は陰性であった。手術 2 ヶ月後高次機能リハビリ目的で他院転院した。

Ⅰ－30　A 型解離に対し David 手術施行後、早期に全弓部置換術を要した一例

聖路加国際病院　心臓血管外科
中西祐介、伊藤丈二、桑内慎太郎、山崎　学、阿部恒平、
三隅寛恭

63 歳男性、Marfan 疑い。2012/11、上行大動脈に Entry を持つ重度 AR を伴う A 型解離にて上行置換＋David 手術施行。術後半年で嗄声を契機に遠位弓部拡大（40mm から 47mm へ）が判明し、2013/6、全弓部置換術施行。A 型解離術後の弓部拡大は通常は緩徐であると言われるが、本例はその拡大が予想外に早く、初回術後早期に再手術となった稀な例である。重度 AR 合併 A 型解離に対する術式選択を、当院の成績および文献的考察を加え検討する。

Ⅰ－31　限局性慢性大動脈解離による大動脈弁閉鎖不全症の 1 手術例

新潟県立新発田病院
大久保由華、竹久保賢、島田晃治、保坂靖子、大関　一

症例は 55 歳男性。突然の胸痛あり救急外来受診し造影 CT では特記すべき所見なく安静にて軽快。約 1 週間後呼吸苦あり、うっ血性心不全にて救急入院となった。心エコー所見にて AR severe であり、約 2 ヶ月後大動脈弁置換術を行うこととなった。術中所見にて上行大動脈の限局性解離を認め、そのため大動脈弁の変形をきたし逆流を生じていた。弁交連の挙上、大動脈壁の接着・固定にて修復可能であった。稀な限局性慢性大動脈解離による AR の 1 例を経験したので文献的考察を加えて報告する。

Ⅰ－32　上行弓部大動脈置換術後に胸腹部大動脈瘤切迫破裂を発症した 1 例

日本大学医学部外科学系心臓血管呼吸器総合外科分野
有本宗仁、畑　博明、中田金一、瀬在　明、飯田　充、
吉武　勇、大幸俊司、木村　玄、八百板寛子、塩野元美

48 歳男性。2003 年 A 型急性大動脈解離発症、他院で上行弓部置換術施行後外来通院。6 年前より偽腔増大したが症状なく経過観察。2012 年 12 月左側腹部痛より腎結石と診断入院。CT で左後腹膜腔に胸腹部大動脈瘤切迫破裂を認め当院紹介。肋間動脈、腹腔動脈、上腸間膜動脈、両側腎動脈再建による胸腹部大動脈人工血管置換術施行（末梢側吻合は open とし脱血路から回収血返血）。経過良好。術後 23 日目独歩退院。

15：08～15：48　大血管３

座長　　田　中　正　史（湘南鎌倉総合病院　心臓血管外科）

Ⅰ－33　重症左室機能不全および僧帽弁高度逆流を伴い全身麻酔困難とされたMarfan症候群に対し、下行置換を施行した一例

東京医科大学病院　心臓血管外科
戸口佳代、松山克彦、小泉信達、丸野恵大、岩堀晃也、
高橋　聡、岩橋　徹、岩崎倫明、西部俊哉、杭ノ瀬昌彦、
荻野　均

38歳男性。A型解離、Marfan症候群に対しBentall術後、残存解離の下行大動脈が8cmに拡大。EF20％、MR　severeのため、全身麻酔は困難とされ紹介受診。院内でカンファレンスを重ね、手術を計画。麻酔導入前にPCPSを開始し、循環動態の安定を得たのちbeating下に下行置換を施行。IABP補助下に人工心肺からの離脱は良好、術後２ヶ月で退院した。

Ⅰ－34　慢性Ｂ型大動脈解離に対し胸腹部置換術を施行した一例

医療法人立川メディカルセンター立川綜合病院　心臓血管外科
中村制士、山本和男、岡本祐樹、白岩　聡、長澤綾子、
浅見冬樹、杉本　努、吉井新平

66歳男性。14年前急性大動脈解離を発症し保存加療実施。その後瘤径拡大を認めBentall手術、弓部置換術、下行大動脈置換術、Y-graft置換術、F-Fバイパス術を順次施行した。今回残存する胸腹部大動脈の拡大を認め手術となった。右側臥位、Spiral incisionでアプローチ、４分枝人工血管を下行大動脈人工血管及びY-Graftに吻合し、CeA、SMA、左右RA、腰動脈を再建した。術後対麻痺等の合併症を認めなかった。

Ⅰ－35　急性Ｂ型大動脈解離の保存的治療中に臓器虚血を来し開窓術により救命し得た１例

自治医科大学附属病院　心臓血管外科
楜澤壮樹、大木伸一、三澤吉雄

58歳男性。急性Ｂ型大動脈解離にて保存的治療中であったが、発症13日目に腹痛が出現し、腎機能障害、肝機能障害の進行も認められた。造影CT検査を行ったところ、偽腔開大に真腔狭小により腹部分枝の血流障害が認められた。緊急で開腹下に腎動脈下大動脈に開窓術を行った。術後、真腔開大により、臓器虚血は改善し、術後18日目に軽快退院した。解離に伴う臓器虚血症例の成績は不良とされており、治療方針について文献的考察を加えて検討する。

Ⅰ－36　遠位弓部大動脈瘤心嚢内穿破による心タンポナーデに対し緊急大動脈弓部人工血管置換術施行した１例

山梨県立中央病院　心臓血管外科
宮本真嘉、原田崇史、奥隅真一、中島雅人、土屋幸治

症例は57歳男性。呼吸苦、胸痛を主訴に近医受診。心原性ショックにて当院転送。造影CT施行し遠位弓部大動脈瘤心嚢内穿破による心タンポナーデと診断。緊急手術施行。手術は脳分離体外循環、循環停止下に弓部大動脈置換術施行。術後１日目に抜管。術後合併症認めず、術後13日目に退院となった。遠位弓部大動脈瘤心嚢内穿破に対し救命し得たため報告する。

Ⅰ－37　Bentall術後の遠隔期に巨細胞性動脈炎を発症した一例

東京女子医科大学心臓病センター　心臓血管外科
新冨静矢、市原有起、山田有希子、寶亀亮悟、服部将士、
佐野瑛貴、西森俊秀、山東元樹、津久井宏行、西中知博、
山崎健二

71歳男性。AAE、ARに対して2011年11月にBentall術を施行。2013年１月よりCRP上昇を伴う感冒症状を認め抗生剤治療を行うも改善せず。同時期より側頭部から頸部・上腕にかけての痛みと日内変動を伴う視力障害があり精査入院。MRIにて浅側頭動脈の壁肥厚および内腔の狭小化を認めた。眼症状を伴う巨細胞性動脈炎の診断でステロイド治療を開始。症状と炎症反応は速やかに改善した。

16：35～17：23　大動脈基部

座長　　**福　井　寿　啓**（榊原記念病院　心臓血管外科）

Ⅰ－38　径100mmのValsalva洞拡大、severeARに対してDavid手術を施行した一例

順天堂大学医学部　心臓血管外科
黒田揮志夫、稲葉博隆、森田照正、桑木賢次、土肥静之、
天野　篤

症例は49歳、男性。潰瘍性大腸炎の既往あり。3年前からValsalva洞の拡大を指摘され、SevereAR、Valsalva径100mm、弁輪径31mmと増悪を認めたため、手術の方針となった。経食道エコーでARは中央から生じており、術中所見で弁自体に変性を認めなかったため、自己弁温存大動脈基部置換術（David手術）を施行。術後のエコーでARはほぼ消失し、経過良好であったため第11病日に独歩で退院となった。

Ⅰ－39　David手術後に左室仮性動脈瘤を発症したMarfan症候群の1例

東京慈恵会医科大学　心臓外科
高木智充、橋本和弘、坂本吉正、儀武路雄、松村洋高、
井上天宏、中村　賢、木南寛造

症例は64歳男性。Marfan症候群、AEEの診断にてDavid手術を施行した。経過良好であったが、術後UCGで大動脈弁下に瘤形成が認められ、MDCTにて左室流出路から発生した左室仮性動脈瘤と診断した。David手術15日後に修復再手術を行い、その後は問題なく軽快した。David手術におけるfirst row sutureにはいくつかのpitfallが考えられるため、若干の考察を加え報告する。

Ⅰ－40　Bentall手術後31年で、人工血管破綻による上行大動脈仮性瘤に対して再Bentall手術、全弓部大動脈人工血管置換術を行った1例

社会福祉法人聖隷福祉事業団聖隷浜松病院
大箸祐子、小出昌秋、國井佳文、渡邊一正、神崎智仁、前田拓也

症例は73歳男性。Marfan症候群のため31年前にBentall手術、25年前に腹部大動脈人工血管置換術、8年前に下行大動脈人工血管置換術を行った。定期フォローのCTで上行大動脈の急速な拡大を認め、基部の吻合部破綻による仮性瘤が疑われ手術となった。しかし術中所見から人工血管自体の破綻による瘤化と考えられた。人工血管が破綻していた稀な症例にて報告する。

Ⅰ－41　急性A型大動脈解離術後の大動脈基部瘤右房穿破の一救命例

船橋市立医療センター　心臓血管外科
焼田康紀、茂木健司、松浦　馨、櫻井　学、小笠原尚志、
高原善治

67歳女性、7年前に急性A型大動脈解離で上行弓部人工血管置換術を施行された。今回、突然の胸痛、動悸、冷感を主訴に救急外来受診。胸骨右縁で連続性雑音を聴取。造影CTで大動脈基部仮性瘤の右房穿破と診断し緊急手術。瘤を切開すると、瘤と右房の交通を認め縫合閉鎖。valsalva洞は形態的に保たれており、上行置換術＋CABG×1(SVG-#1)を施行。術後経過は良好で、14PODに軽快退院した。若干の文献的考察を加えて報告する。

Ⅰ－42　感染を伴わない大動脈弁置換術後弁周囲逆流、左室流出路仮性瘤の再手術例

板橋中央総合病院
浦田雅弘、村田聖一郎、池邊　貢、佐藤博重

症例は74歳男性。大動脈弁狭窄症に対してAVR（CEP　Magna EASE21mm）を施行。経過良好であったが術後のUCGで弁周囲逆流を指摘。TEE、MDCTで左室流出路仮性瘤形成も指摘されたため初回手術から20日後に大動脈基部置換術を施行した。仮性瘤の入口部はmitral-aortic continuityの部分に見られたためフェルトストリップを用いて閉鎖した。術後のMDCTでは仮性瘤の残存を認めたが縮小傾向であり外来にて経過観察の方針となり再手術後30日目に退院した。若干の文献的考察を加え報告する。

Ⅰ－43　大動脈基部置換術後仮性瘤に対する再基部置換術の1例

新潟大学大学院医歯学総合研究科　呼吸循環外科学分野
上原彰史、名村　理、青木賢治、岡本竹司、佐藤裕喜、
榛沢和彦、土田正則

症例は60歳男性。49歳時Bentall変法、術後2か月に弁輪部仮性瘤に対し修復術を受けた。51歳時同部に再び仮性瘤が生じ、58歳時右冠動脈ボタン吻合部仮性瘤が新たに出現。拡大傾向であり再手術。胸骨裏面に仮性瘤が広く接しており、再胸骨正中切開時の仮性瘤破裂回避のため、CT画像を参考に胸骨切開方法を工夫。仮性瘤頭側で逆T字に胸骨切開し人工心肺確立。心停止後に尾側胸骨を縦切開。破裂せず安全に再基部置換術を施行出来た。

第 II 会場：906

9：00〜9：40　外傷・良性腫瘍

座長　　**北　見　明　彦**（昭和大学横浜市北部病院　呼吸器センター）

Ⅱ－1　遷延性外傷性血気胸に対して、肋骨切除を要した胸腔胸下肺楔状切除術の１例

国立国際医療研究センター戸山病院　呼吸器外科
横手芙美、長阪　智、喜納五月、桑田裕美、内田　嚴

症例は 27 歳男性。飲酒後転倒し左背部を受傷。翌日当院救急外来受診し胸部 X 線上、左肺の虚脱・胸水貯留が見られ第 4 肋間中腋窩線よりトロッカー挿入。胸部 CT 上左第 6-8 肋骨骨折、広範囲の皮下気腫を認め外傷性血気胸と診断。その後も肺瘻遷延のため、第 18 病日に手術施行。術中所見では bulla は認めず、第 6 肋骨骨折部位が胸腔内に突出、S6 表面に損傷箇所が見られ、同部位が肋骨骨折部により損傷したと考えられた。

Ⅱ－2　外傷性胸骨単独骨折の２例

長野市民病院
小林宣隆、西村秀紀、小沢恵介、有村隆明

胸骨骨折は稀であり、保存的に治癒が期待できるため手術療法の報告は少ない。胸部打撲により転位を伴った胸骨単独骨折に対し、鋼線と接合ピンを用いた観血的固定術を施行した 2 例を経験した。症例 1 は 33 歳女性。受傷 21 日後に手術施行。骨折部の癒着の剥離に難渋した。症例 2 は 60 歳女性。受傷 13 日後に手術施行。加齢により骨密度が低下しており、胸骨断端の密着性と刺入した接合ピンの安定性がやや不十分となった。2 例共に自覚症状は改善し、良好な整復位を伴っている。転位が顕著な胸骨骨折に対する観血的固定術は QOL 改善に有用である。

Ⅱ－3　中葉末梢に発生した気管支結石症の１例

自治医科大学附属病院　呼吸器外科
滝　雄史、手塚憲志、峯岸健太郎、中野智之、金井義彦、
山本真一、長谷川剛、遠藤俊輔

症例は 67 歳男性。血痰を主訴に近医受診。CT にて中葉に石灰化認めた。その後も肺炎繰り返し、手術目的に当科紹介。気管支鏡では可視範囲に明らかな結石なし、中葉気管支は易出血性であった。手術は胸腔鏡にて行った。胸腔内全面癒着、A4、5 剥離に難渋し肺動脈中枢を確保して剥離を行った。術後喀痰量多く、ミニトラック留置をおこなったが、術後経過良好であった。病理にて放線菌と思われる菌体を認めた。文献的考察を含め報告する。

Ⅱ－4　胸腔鏡補助下手術を施行した Morgagni 孔ヘルニアの２例

土浦協同病院　呼吸器外科
高山　渉、小貫琢哉、倉持雅己、稲垣雅春

【症例 1】81 歳女性。2 年前からの横隔膜ヘルニアが画像上増悪し、手術希望で当院紹介。2 ポート＋小開胸でアプローチし、ヘルニア門の閉鎖を施行。内容物は横行結腸と大網であった。術時間は 2 時間 16 分、術後 7 日目に退院した。【症例 2】60 歳女性。2 年前からの胸部異常影。CT 上は 6cm 大の腫瘤を認め、手術となった。2 ポート＋小開胸でアプローチし、ヘルニア門の閉鎖を施行。内容物は脂肪組織の混在した腹膜であった。術時間は 2 時間 33 分、術後 5 日目に退院した。

Ⅱ－5　外傷性横隔膜損傷後の胸腔内脱出腸管に医原性腸管穿孔を来し緊急手術を要した１例

1 昭和大学横浜市北部病院呼吸器センター
2 同外科
鈴木浩介[1]、大橋慎一[1]、佐野文俊[1]、林　祥子[1]、植松秀護[1]、
神尾義人[1]、北見明彦[1]、鈴木　隆[1]、坂上聡志[2]、中村明央[2]

症例は 78 歳男性。2 月に転倒し、左肋骨骨折の指摘あり。3 月上旬、腸閉塞、S 状結腸捻転が疑われ、近医にて下部消化管内視鏡検査を施行したところ、腸管穿孔が疑われ当院へ転院搬送となった。X-p 上、左気胸を認め、結腸造影にて造影剤の胸腔内漏出あり、腸管穿孔の胸腔内穿破が考えられ、緊急手術となった。手術所見では、左横隔膜から胸腔内へ脱出する腸管と穿孔部が確認された。

9：40～10：12　嚢胞性肺疾患

座長　　**河　野　光　智**（慶應義塾大学病院　呼吸器外科）

Ⅱ－6　左巨大ブラを有する再発気胸に対する１手術例

新潟大学大学院医歯学総合研究科　呼吸循環外科
白戸　亨、佐藤征二郎、小池輝元、橋本毅久、土田正則

45 歳女性。喘息発作で前医に入院した際、CT で高度肺気腫と左巨大ブラを認めた。左肺下葉はブラの圧排により無気肺が高度で実質は不明瞭だった。半年後、呼吸困難で前医を受診し左気胸を認めた。保存的治療で軽快したが、6 週間後に再発した。ドレナージで気胸は軽快したが再発予防と呼吸機能改善目的に手術を施行した。胸腔鏡補助下に左肺巨大ブラを切除した。術前左肺下葉はブラの圧迫により長期間ほぼ完全に虚脱していたが、術後拡張が得られ自覚症状も改善した。

Ⅱ－7　自然気胸に対する手術時に確認された先天性心膜欠損の一例

埼玉医科大学総合医療センター　呼吸器外科
杉山亜斗、井上慶明、青木耕平、福田祐樹、儀賀理暁、
泉陽太郎、中山光男

19 歳男性、既往歴に特記事項なし。左前胸部痛を自覚し当院を受診し、胸部単純写真にて左気胸と診断された。保存的加療で改善せず胸腔鏡下左肺嚢胞切除術を施行した。術中観察にて左心膜の完全欠損を確認した。術後経過に問題なく、現在外来通院中である。先天性心膜欠損は比較的稀な疾患であり、欠損の程度によっては外科的治療を要する場合もあるが、本症例では欠損の範囲が広範であり特別な処置は行わなかった。

Ⅱ－8　小児気管支性嚢胞の１切除例

1 東邦大学医学部附属大森病院　呼吸器外科
2 東邦大学医学部付属大森病院　小児科
3 東邦大学医学部付属大森病院　小児外科
4 東邦大学医学部付属大森病院　病院病理
佐藤史朋[1]、秦　美暢[1]、牧野　崇[1]、大塚　創[1]、肥塚　智[1]、
田巻一義[1]、笹本修一[1]、矢内　俊[2]、小嶋靖子[2]、黒岩　実[3]、
大久保陽一郎[4]、渋谷和俊[4]、伊豫田明[1]

5 歳男児。飛行機乗機中に突然の胸痛と呼吸苦で当院受診。胸部 X 線検査で右緊張性気胸と 5cm 大の肺嚢胞を認めた。胸腔ドレナージで肺瘻の改善を認めず、先天性肺嚢胞の術前診断で後側方開胸右上葉切除を施行。病理学的には気管支性嚢胞であった。文献的考察を含め報告する。

Ⅱ－9　出血による嚢胞の切迫破裂を来たした、横隔膜発生気管支原生嚢胞の１例

1 杏林大学外科　呼吸器・甲状腺外科
2 同　病理部
平田佳史[1]、河内利賢[1]、相原健一[1]、清水麗子[1]、橘　啓盛[1]、
苅田　真[1]、中里陽子[1]、長島　鎮[1]、武井秀史[1]、望月　眞[2]、
矢澤卓也[2]、近藤晴彦[1]、呉屋朝幸[1]

65 歳男性。胸痛を主訴に当院を受診した。横隔膜上の胸腔内に 8cm 大の腫瘤と胸水が認められた。横隔膜ヘルニアあるいは嚢胞の切迫破裂が疑われ、緊急手術を施行した。腫瘤は横隔膜から胸腔内に発育する嚢胞性病変で内部には出血が認められた。腹腔内との交通はなかった。嚢胞摘出術（横隔膜合併切除）を施行した。組織学的には気管支原生嚢胞であった。

10：12～10：44　感染症・合併症

座長　　**佐　治　　久**（聖マリアンナ医科大学病院　呼吸器外科）

Ⅱ－10　降下性壊死性縦隔炎の治療経験

1 自治医科大学附属さいたま医療センター　心臓血管外科
2 さいたま市立病院
野村陽平[1]、堀之内宏久[2]、米谷和雄[2]

65 歳女性。咽頭痛を発症し近医で急性喉頭蓋炎の診断。当院へ救急搬送され気管切開を施行し抗菌薬治療を行った。しかし縦隔内へ炎症が進展し降下性壊死性縦隔炎と診断。開胸縦隔ドレナージを施行した。敗血症性ショックに至るも術後 8 日に人工呼吸器を離脱。葉間にドレナージ不良部位を認め長期ドレナージを要したが、抗菌薬治療により術後 31 日に気管切開孔閉鎖、59 日に胸腔ドレーンを抜去し 66 日に独歩退院した。胸腔ドレーンの留置位置に注意を払うべき症例だった。

Ⅱ－11　非結核性抗酸菌症（NTM）に肺癌を合併した 1 例

群馬大学医学部　第1外科
内田康幸、茂木　晃、矢島俊樹、東　陽子、富沢健二、桑野博行

症例は 77 歳男性。5 年前、胃癌に対し幽門側胃切除術を施行された。2 年前より非結核性抗酸菌症（NTM）に対して薬物治療が行われていた。経過観察の胸部 CT で右下葉の不整な浸潤影の一部に増大傾向のある結節を認めた。FDG-PET で増大する結節に一致して異常集積を認めた。TBLB にて LCNEC の診断、右下葉切除術と縦隔リンパ節郭清を施行した。NTM の増加に伴い肺癌合併症例が報告されている。NTM 加療中に LCNEC を合併した症例を経験したため報告する。

Ⅱ－12　左急性膿胸に対する醸膿胸膜切除・肺剥皮術後に大動脈破裂を来した 1 例

1 新潟県立中央病院　呼吸器外科
2 新潟県立中央病院　心臓血管外科
後藤達哉[1]、齋藤正幸[1]、矢澤正知[1]、若林貴志[2]、曽川正和[2]

症例は 79 歳男性。既往歴は陳旧性肺結核で石灰化胸膜あり。左急性膿胸で近医入院し、胸水培養にて緑膿菌検出され抗生剤治療で改善なく、醸膿胸膜切除・肺剥皮術が施行された。術後 3 日目に胸腔ドレーンから血性排液 1400mL 認め、CT で下行大動脈破裂の診断であり、当院救急搬送となった。緊急で TEVAR 施行し出血コントロールが得られた。膿胸は持続しており、TEVAR 後 28 日目に開窓術施行し、現在 VAC 療法中である。

Ⅱ－13　治療に難渋した肺切除後気管支瘻の 1 例

新潟県立がんセンター新潟病院　呼吸器外科
篠原博彦、青木　正、古泉貴久、吉谷克雄

症例は 64 歳男性。2012 年 5 月右 S1 と S6 の二重癌に対し S1a 亜区域切除＋下葉切除施行。術後肺胞瘻に対し胸膜癒着療法を行い軽快。同年 9 月肺の虚脱を認め、ドレナージと再度癒着療法を施行した既往あり。2013 年 5 月発熱あり、精査にて膿胸の診断、入院しドレナージ開始。気管支鏡・胸部 CT から残存する B1b 末梢の気管支瘻が原因と判断、EWS による塞栓術を行うも気管支瘻は閉鎖せず、6 月開窓術施行。その後大胸筋による充填術と胸郭形成術を行い治癒した。若干の文献的考察を加えて報告する。

10：44～11：24　肺癌手術

座長　　菱　田　智　之（国立がん研究センター東病院　呼吸器外科）

Ⅱ－14　CABG 後の完全分葉不全に対し VATS 左上大区域切除を行った一例

国家公務員共済組合連合会虎の門病院　呼吸器外科
石田　渉、河野　匡、藤森　賢、酒瀬川浩一、松井啓夫、
原野隆之、鈴木聡一郎、福井雄大、川島　峻、高本尚弘

急性心筋梗塞に対して CABG（LITA-LAD を含む 3 枝）後の 63 歳男性、左 S1＋2 の 12mm 大の不整形結節に対し、右側臥位で 3-port 完全鏡視下手術を行った。LITA 周囲の肺の癒着は軽度で、その走行を視認可能。完全分葉不全の為、上肺静脈上区枝切離後、前方より LN11 を剥離、A8 を露出、上―S6 間のみ形成し上大区域切除＋ND2a-1 を行った。手術時間は 230 分、出血量は 80ml、病理は腺癌、pT2aN0M0 であった。

Ⅱ－15　ステントグラフト内挿後に合併切除した大動脈浸潤肺癌の一例

自治医科大学付属さいたま医療センター　呼吸器外科
藤森智成、遠藤俊輔、坪地宏嘉、真木　充、遠藤哲哉

症例は 79 歳男性。胸部異常陰影を指摘され当科受診。CT で左肺上葉に 5.2cm の腫瘍を認め、喀痰細胞診で扁平上皮癌と診断。大動脈遠位弓部への浸潤が疑われ、cT4N0M0、Stage IIIA。大動脈へステントグラフトを挿入し 3 週後に手術施行。低肺機能であり、左肺上大区域切除術、大動脈壁合併切除を施行。病理学的に大動脈外膜への浸潤があり、pT4N0M0、Stage IIIA。ステントグラフト内挿術により大動脈壁合併切除を安全かつ容易に施行することができた。

Ⅱ－16　左房浸潤が疑われた肺癌に対し心嚢内肺静脈処理で切除しえた一例

東京医科大学　外科
嶋田善久、垣花昌俊、工藤勇人、梶原直央、大平達夫、池田徳彦

症例は 67 歳女性。咳を主訴に近医受診し、胸部異常影で当院紹介。CT で右 S7 に 80mm 大の腫瘤影を認め、TBLB で腺癌の診断を得た。腫瘍は下肺静脈下縁より左房浸潤が疑われたが cT4N0M0 と判断し手術を施行。心嚢内において左房、上肺静脈への浸潤は認めなかった。下肺静脈断端の十分な確保のために血管鉗子で左房をクランプし、下肺静脈左房移行部で切離を行い、縫合閉鎖することで右下葉切除を施行しえた。手術時間 280 分、出血量 360ml、術後経過は順調であった。動画を供覧する。

Ⅱ－17　パンコースト肺癌に対して術前放射線化学療法後に Trap　door 変法による開胸下で左上葉肺切除と左腕頭静脈合併切除を行った一例

亀田総合病院
野守裕明、阿部　大、杉村裕志、武士昭彦

72 歳女性。左肺尖部浸潤、径 8cm の扁平上皮癌 cT4N2M0。左腕頭静脈を浸潤閉塞、大動脈弓、左総頚動脈、肺動脈本幹に浸潤疑い。右肺陳旧性結核を伴い、FEV1 0.96L、%FEV1 59%、FEV1% 55%。術前放射線化学療法にて約 50% 縮小。手術は人工心肺をスタンバイし、Trap door に第一肋骨切除と第 4 肋間開胸を加えて、左上葉切除、左腕頭静脈合併切除を無事完遂した。術後 1 か月、通常の社会生活を送っている。病理診断では Ef2 で完全切除。

Ⅱ－18　I 期肺腺癌、重粒子線治療後局所再発に対して左肺全摘を施行した 1 例

1 国立がん研究センター中央病院　呼吸器外科
2 国立がん研究センター中央病院　病理科
鎌田嗣正[1]、渡辺俊一[1]、櫻井裕幸[1]、中川加寿夫[1]、吉田朗彦[2]、
蔦　幸治[2]、淺村尚生[1]

65 歳、女性。2006 年左 S6 の肺腺癌（cT1aN0M0）の診断で当院を紹介されたが、本人の拒否によって外科切除は施行されず、他院で重粒子線治療が施行された。2011 年局所再発に対して再度重粒子線治療が施行されたが、2012 年再々発をきたし、当院を再度紹介された。サルベージ手術として左肺全摘術を行った。病理組織学的に viable な腺癌組織の遺残を認めた。

13：00～13：40　学生発表

座長　　川　村　雅　文（帝京大学医学部　外科学講座）
　　石　野　幸　三（昭和大学横浜市北部病院　循環器センター）

学生発表

Ⅱ－19　神経原性腫瘍との鑑別を要した気管支原性嚢胞の一例

東海大学医学部付属病院　外科学系　呼吸器外科学
小西健斗、有賀直広、松崎智彦、須賀　淳、加藤暢介、
中川知己、増田良太、吉野和穂、岩崎正之

20代男性。胸部異常影にて当院受診。胸部造影CTでTh10レベルに下行大動脈背側の椎体側面に最大45mmの境界明瞭、低吸収域な腫瘤を認めた。胸部MRIではT1強調画像で軽度高信号、T2強調画像で高信号であった。術前診断は局在より神経原性腫瘍を考え胸腔下縦隔腫瘍切除術施行。病理組織学的診断は気管支原性嚢胞であった。術前診断で神経原性腫瘍との鑑別を要した気管支原性嚢胞の一例を経験したので報告する。

学生発表

Ⅱ－20　直腸癌肺転移の手術症例の経験～転移性肺腫瘍の手術についての検討・考察～

1昭和大学　医学部　5年
2昭和大学横浜市北部病院　呼吸器センター
3昭和大学藤が丘病院　呼吸器外科
川野辺宥[1]、神尾義人[2,3]、北見明彦[2]、佐野文俊[2]、大橋慎一[2]、
林　祥子[2]、鈴木浩介[2]、植松秀護[2]、鈴木　隆[2,3]

症例は60才の男性。58才で直腸癌に対して手術を施行、この時から肝転移・肺転移を認めていた。化学療法後に肝転移に対して切除術を施行。残った肺転移に対して手術依頼となった。転移性肺腫瘍の診断で中葉切除術を施行した。転移性肺腫瘍に関して文献的考察を加え、報告する。

学生発表

Ⅱ－21　右楔状下葉切除を行った定型カルチノイドの1例

1杏林大学呼吸器外科
2杏林大学病院病理部
若林隼人[1]、武井秀史[1]、平田佳史[1]、相原健一[1]、清水麗子[1]、
橘　啓盛[1]、河内利賢[1]、苅田　真[1]、中里陽子[1]、長島　鎮[1]、
近藤晴彦[1]、呉屋朝幸[1]、藤原正親[2]、矢澤卓也[2]

症例は82歳女性。他疾患の精査で行ったCTで右下葉無気肺を指摘され当院に紹介された。気管支鏡検査で右下葉気管支から中間気管支幹に至るポリープ状の腫瘍を認め、生検でカルチノイドと診断した。他に転移は認めなかった。腫瘍浸潤のため中間気管支幹楔状切除を伴う右下葉切除を行った。術後経過は良好で第12病日に糖尿病治療のため内科に転科した。

学生発表

Ⅱ－22　胸水を伴う気胸を契機に発見された悪性胸膜中皮腫の1手術例

聖マリアンナ医科大学病院　呼吸器外科
三井　愛、佐治　久、井田佳亮、多賀谷理恵、新明卓夫、
安藤幸二、栗本典昭、中村治彦

症例は63歳の男性、低濃度アスベスト曝露の可能性あり。2012年12月、右側の大量胸水と気胸にて発症。前医にて胸腔穿刺ドレナージを施行するも改善なく当院呼吸器内科紹介。胸水細胞診、胸膜生検にて悪性胸膜中皮腫と診断される。胸膜癒着術にて一時的に軽快するも再燃。再度胸膜癒着術を施行するも肺瘻が持続し当科転科となり右胸膜肺全摘・横隔膜・心膜再建術を施行した。文献的考察を加え報告する。

学生発表

Ⅱ－23　脳梗塞で発見されたA型急性大動脈解離に対してIPA-RCP法を使用した1手術例

1筑波大学医学群医学類
2医療法人社団筑波記念会筑波記念病院　心臓血管外科
石山雄太[1]、河田光弘[2]、岡村賢一[2]、森住　誠[2]、末松義弘[2]

77才男性。左不全片麻痺、歩行困難となり他院にて多発脳梗塞の診断。当院脳外科に紹介、心原性塞栓症を疑い心エコー施行。上行大動脈φ50mmにintimal flapを認め、Stanford A急性大動脈解離と診断。両側CCAも解離。急性期脳梗塞であるが、手術方針とし、間欠的静脈圧増強逆行性脳灌流（IPA-RCP）法にて脳保護、上行大動脈置換術施行。術後2時間で覚醒、経過良好にて19POD片麻痺も改善し独歩退院。

13：40～14：12　悪性疾患

座長　　**小　池　輝　元**（新潟大学　第二外科）

Ⅱ－24　Unplanned excision 後に急速増大した胸壁軟骨肉腫再発に対する広範胸壁切除術

筑波大学呼吸器外科
後藤悠大、酒井光昭、佐伯祐典、北沢伸祐、小林敬祐、
山本　純、井口けさ人、菊池慎二、後藤行延、鬼塚正孝、
佐藤幸夫

53 歳女性。左第 5 肋骨軟骨移行部の最大径 3cm の腫瘍に対し、某医で局麻下に腫瘍摘出術が行われたが、切除断端陽性で不完全切除となった。病理診断は脱分化型軟骨肉腫。術後 2 カ月で再発巣が 5cm まで増大し当科受診。CT では初回手術肋骨断端部の再発で肺や縦隔への浸潤なし。下部胸骨と肋骨弓切除を伴う広範胸壁切除術を施行した。切除マージンは 4cm 以上確保され病理学的完全切除であった。

Ⅱ－25　悪性線維性組織球腫の胸壁転移の 1 切除例

北里大学病院　胸部外科
山崎宏継、塩見　和、林　祥子、三窪将史、内藤雅仁、
中島裕康、小川史洋、佐藤之俊

悪性線維性組織球腫（MFH）は予後不良だが、今回肺及び胸壁転移巣に対し完全切除を繰り返し、長期生存している 1 例を報告する。症例は 72 歳、男性。1996 年、右大腿の MFH に対し他院で手術と術後放射線治療を施行。以後両肺転移に対し 3 回の手術を施行。本年 6 月 MFH の右胸壁転移に対し、胸壁切除（第 9、10 肋骨）、右肺下葉部分切除、横隔膜合併切除、デュアルメッシュによる横隔膜再建を施行し、経過良好である。病理では MFH の胸壁転移で、横隔膜、下葉に浸潤があるも断端陰性だった。

Ⅱ－26　長期生存を得た膵癌肺転移の一例

千葉大学大学院医学研究院　呼吸器病態外科学
尹　貴正、岩田剛和、佐田諭己、椎名祐樹、山本高義、
鎌田稔子、森本淳一、中島崇裕、鈴木秀海、田川哲三、
溝渕輝明、吉田成利、吉野一郎

60 歳女性。2006 年膵癌に対して膵頭十二指腸切除、GEM による術後補助化学療法を受けていた。2009 年右肺転移にて肺部分切除術、2011 年左肺転移にて左下葉切除術施行された。2013 年左肺門リンパ節再発にて残存肺全摘を行い、術後 5 ヶ月無再発生存中である。膵癌肺転移例の長期生存例は珍しく、文献的考察を加えて報告する。

Ⅱ－27　多発癌（肝内胆管癌〈CCC〉と肺癌）の 1 例

1 東海大学医学部付属八王子病院　呼吸器外科
2 東海大学医学部附属病院　外科学系呼吸器外科学
増田大介[1]、有賀直広[1]、濱中瑠利香[1]、中村雄介[1]、山田俊介[1]、
岩崎正之[2]

症例は 75 歳の女性。H20 年に CCC で肝区域切除、H21 年に右上葉肺癌で VATS RUL＋ND2a（Ad Pap W/D pT1N0M0 stage1 A）、H22 年に左舌区腫瘍で VATS 舌区域切除（Ad M/D pT2NxM0）を行った。H25 年、胸部 CT で径 30mm の右 S10 腫瘍があり、腫瘍は PET-CT で FDG 集積を認めた。同腫瘍に対し右下葉部分切除を行った。永久標本の結果は CCC の肺転移で、切除マージンは陰性であった。本症例に対し若干の文献事項を踏まえ報告する。

14：12～14：52　縦隔

座長　　**泉　　陽太郎**（埼玉医科大学総合医療センター　呼吸器外科）

Ⅱ－28　心嚢内再発をきたした重症筋無力症合併胸腺腫の一例

1 東海大学八王子病院
2 東海大学医学部付属病院　呼吸器外科
有賀直広[1]、濱中瑠利香[1]、増田大介[1]、中村雄介[1]、山田俊介[1]、
岩崎正之[2]

38 歳女性。胸腺腫合併重症筋無力症にて 2008 年 6 月拡大胸腺摘出術＋右上葉部分切除＋心膜合併切除施行。2011 年 10 月右下葉に再発し胸腔鏡下右下葉部分切除施行。2013 年 5 月 MG の症状増悪し、CT にて左胸腔内縦隔側に PA 本幹を圧排する 55mm の腫瘤を認めた。胸腔鏡下には胸腔内に腫瘍を同定できず。胸骨正中切開にて癒着剥離を進めると腫瘍は心膜内に存在、腫瘍摘出術を施行した。その術中所見とともに報告する。

Ⅱ－29　心膜播種に伴う心タンポナーデを起こした浸潤性胸腺腫の一例

昭和大学病院呼吸器外科
富田由里、大島　穣、氷室直哉、片岡大輔、山本　滋、
谷尾　昇、野中　誠、門倉光隆

症例は 70 歳代の男性。重症筋無力症合併の胸腺腫（正岡分類 III 期）に対して拡大胸腺摘出、右肺・心膜の一部、左腕頭静脈合併切除術を施行した。その術後 8 年目に転移性肺腫瘍に対して右肺下葉切除術を施行した。この 2 回目の手術後 3 年より心嚢内に複数の結節影を認め一旦改善したが、心膜播種出現より 5 ヶ月後に CPA となった。浸潤性胸腺腫の再発において、心タンポナーデを誘発するような心膜播種症例を経験したので報告する。

Ⅱ－30　術後 20 年経過し再発した胸腺腫の 1 例

前橋赤十字病院
河谷菜津子、井貝　仁、伊部崇史、上吉原光宏

72 歳、男性。1993 年、重症筋無力症合併胸腺腫に対し胸腺摘出術を施行した。2013 年、下肢筋力低下を主訴に当院神経内科に入院し、CT・MRI で肝前面に最大径 80mm の扁平状腫瘤性病変を指摘、胸腺腫再発が示唆された。手術は右前方切開（第 7 肋骨床開胸）胸膜播種巣切除術を施行。手術時間は 180 分、出血量は 100 ml。病理結果で胸腺腫再発と診断された。胸腺腫術後 20 年を経ての再発は比較的稀であるため、手術動画供覧の上、文献的考察を加え報告する。

Ⅱ－31　胸壁吊り上げ法を用いた縦隔再発脂肪肉腫の一切除例

群馬大学医学部　第1外科
富沢健二、茂木　晃、内田康幸、有路登志紀、東　陽子、
矢島俊樹、桑野博行

前縦隔原発脂肪肉腫に対し胸骨縦切開による拡大胸腺摘出術術後の 66 歳男性。術後 4 年目、2 か所の局所再発を認め当科紹介。再度の胸骨縦切開による左腕頭静脈合併腫瘍切除術を施行した。再手術後 2 年目に、上行大動脈に接した局所再々発を疑う腫瘍を認めた。キルシュナー鋼線を用いた胸壁吊り上げ法を併用し、胸腔鏡下縦隔腫瘍切除術を施行した。切除した腫瘍はすべて脱分極型脂肪肉腫であった。胸壁吊り上げ法は簡便であり、良好な視野を確保でき有用である。

Ⅱ－32　右心横隔膜角に発生した Castleman 病の 1 切除例

1 埼玉医科大学国際医療センター　呼吸器外科
2 埼玉医科大学国際医療センター
森岡真吾[1]、坂口浩三[1]、山崎庸弘[1]、二反田博之[1]、石田博徳[1]、
山口恵理子[2]、清水道生[2]、金子公一[1]

58 歳女性。心窩部不快感を主訴に近医を受診。胸部 CT で右心横隔膜角に 25mm 大の境界明瞭で内部は均一、造影効果を伴う充実性の腫瘤を認めた（SUV3.0）。胸腺腫を第一に疑い胸腔鏡下胸腺右葉下極切除術を施行。組織学的に Castleman 病（hyaline vascular type）と診断した。右心横隔膜角に発生する腫瘤としては比較的稀であるため報告する。

14：52～15：24　食道

座長　　**伊　藤　寛　晃**（昭和大学横浜市北部病院　消化器センター）

Ⅱ－33　LSBE から発生した食道腺癌に対し右開胸手術を施行した超高齢者の１例

群馬大学大学院　病態総合外科学
石井範洋、鯉淵郁也、原　圭吾、本城裕章、小澤大悟、
鈴木茂正、田中成岳、横堀武彦、酒井　真、宗田　真、
宮崎達也、桑野博行

症例は 86 歳女性。内視鏡検査で胸部中部食道に LSBE を有した type2 食道癌を認めた。精査の結果食道癌、LtMt、type2、cT3N2M0-cStageIII の診断で右開胸胸部食道亜全摘、二領域リンパ節郭清、胸腔内吻合胃管再建術を施行。病理診断では低分化型腺癌で Barrett 食道腺癌の診断であった。術後経過は良好であった。超高齢者に対しても耐術能と予後を考慮して治療方針を検討する。

Ⅱ－34　肺・食道重複癌に対して同時手術を施行した３例

1 慶應義塾大学病院　呼吸器外科
2 慶應義塾大学病院　一般・消化器外科
松田信作[1]、大竹宗太郎[1]、神山育男[1]、四倉正也[1]、重信敬夫[1]、
加勢田馨[1]、木下智成[1]、羽藤　泰[1]、後藤太一郎[1]、大塚　崇[1]、
河野光智[1]、川久保博文[2]、竹内裕也[2]、大森　泰[2]、北川雄光[2]

3 例とも食道癌に対する術前検索中に胸部異常陰影を指摘された。1 例は二期的に食道切除・再建を行った。肺癌病変は 3 例全てが右側に存在。術前に未確診の症例と気管支肺胞上皮癌と診断された症例は肺部分切除術を施行。もう 1 例は上葉部分切除術、中葉切除術を行った。以上 3 例について文献的考察を加え報告する。

Ⅱ－35　食道穿孔を伴う感染性大動脈瘤破裂の１救命例

1 平塚市民病院　外科
2 東海大学医学部　消化器外科
3 東海大学医学部　心臓血管外科
山崎　康[1,2]、小澤壯治[2]、蒲池健一[2]、林　　勉[2]、數野暁人[2]、
伊東英輔[2]、三朝博仁[2]、志村信一郎[3]、上田敏彦[3]、中川基人[1]

症例は 58 歳、女性。2012 年 7 月頃から嚥下時の違和感を自覚し、精査により胸部仮性動脈瘤疑いで、緊急手術を施行した。術中診断は感染性大動脈破裂および食道穿孔となり、下行置換、食道修復術を施行した。術後食道修復部位からの縫合不全を認めたため、胸部食道切除、頸部食道瘻、胃瘻造設により救命し、その後 2013 年 7 月に胃管再建を施行した。

Ⅱ－36　食道アカラシアに対する内視鏡的筋層切開術 POEM

昭和大学横浜市北部病院消化器センター
鬼丸　学、井上晴洋、伊藤寛晃、池田晴夫、工藤進英

食道アカラシアに対する新しい低侵襲治療として我々は POEM（経口内視鏡的筋層切開術 Per-Oral Endoscopic Myotomy）を開発し、現在までに 400 例を超える症例を経験した。適応は全てのアカラシアとし、内視鏡的粘膜下層剥離術（ESD）の手技を応用し、全身麻酔下に経口内視鏡的に①粘膜下トンネルの作成②食道内輪筋層の切開③粘膜切開部の閉鎖の手順で行った。治療後は下部食道括約筋圧、症状スコアともに有意差をもって改善し、重篤な合併症を認めなかった。今回その臨床経験を報告する。

16：35～17：23　心臓　その他

座長　　**森　田　照　正**（順天堂医院　心臓血管外科）

Ⅱ－37　甲状腺機能亢進症による心不全から心臓内多発血栓症を来した1例

1 横浜市立大学医学部附属市民総合医療センター　心臓血管センター
2 横浜市立大学　外科治療学　心臓血管外科
松木佑介[1]、内田敬二[1]、輕部義久[1]、安恒　亨[1]、安田章沢[1]、
長　知樹[1]、宮本卓馬[1]、福田未緒[1]、井元清隆[1]、益田宗孝[2]

43歳女性、下肢浮腫を主訴に前医入院。LVEF26％と全周性壁運動の低下を認めた。心不全加療中に両心室内に血栓を認め手術目的に当院へ転院。術前甲状腺腫大と血液検査所見から甲状腺機能亢進症と診断。同日手術施行し、両心室、右房に血栓を認め摘除した。

Ⅱ－38　高度心不全に合併した左室内血栓症に対する1手術例

医療法人沖縄徳洲会湘南鎌倉総合病院　心臓血管外科
西　智史、野口権一郎、大城規和、白水御代、湯地大輔、
山部剛史、池谷佑樹、片山郁雄、田中正史

倦怠感を主訴に来院された47歳男性。精査の結果心エコーにて高度低心機能（EF12％）、左室内に26×15mm、23×11mmの血栓を認めた。高度低心機能のため循環器科と協議し抗凝固療法の方針となったが、翌日両下肢急性下肢動脈閉塞を発症し心エコーにて左室内血栓は一つ消失しており、緊急手術を施行した。術後経過は良好で退院となった。若干の文献的考察を加え報告する。

Ⅱ－39　重症糖尿病に合併した非左心耳左房内腫瘤性血栓の一例

東京都立多摩総合医療センター　心臓血管外科
久木基至、大塚俊哉、二宮幹雄、野中隆広

62歳女性。右上下肢の不全麻痺で発症した心原性脳梗塞の診断で当院入院。非弁膜症性慢性心房細動と未治療の重症糖尿病（HbA1c＝12.0）を合併。心エコーで左房天井に直径26×19mmの表面平滑な腫瘤を認め、左心耳内には血栓を認めなかったがスモークサインを認めた。腫瘤摘出、肺静脈隔離、左心耳閉鎖術施行し腫瘤の病理診断は陳旧性血栓であった。心原性塞栓子の発生部位は特定できないが、非左心耳左房内血栓の形成は稀であり重症糖尿病が関連する原因として考えられる。

Ⅱ－40　体外型LVAD装着から15ヶ月後に植込型補助人工心臓HeartMate2へ移行した拡張型心筋症の1例

東京医科歯科大学大学院　心臓血管外科
中村　峻、水野友裕、大井啓司、八島正文、真鍋　晋、
八丸　剛、黒木秀仁、渡辺大樹、藤原立樹、三原　茜、
櫻井翔吾、澁谷千英子、酒井健司、荒井裕国

30歳男性。2006年に拡張型心筋症と診断。2011年12月に心不全で入院。2012年2月に血行動態悪化し、挿管、IABP留置。改善なく体外型LVAD装着。同年4月に移植適応と判定。植込型への移行（Bridge to Bridge）の希望あるも、小柄ゆえHeartMate2の保険償還後に手術施行。VAD挿入部に緑膿菌感染あり大網充填を併施。経過良好にて退院準備中。

Ⅱ－41　リード断線部の血栓形成により反復する肺塞栓症を起こした一例

済生会宇都宮病院　心臓血管外科
吉島信宏、清水理葉、保土田健太郎、井上慎也、古泉　潔、
橋詰賢一

症例は20歳女性。生後8カ月に診断された3度房室ブロックに対し、2歳時に恒久的VVIペースメーカー植込術後で、2011年12月に経静脈リードの断線を認めた。
2012年8月より呼吸苦を自覚。CT上、三尖弁レベルでリード周囲の血栓が認められ、増悪する肺動脈血栓のため、2013年3月に入院。入院中発熱を繰り返し、心停止下に抜去術を施行。断線したリード露出部位に血栓を認め、血栓培養結果陽性よりリード感染と診断。術後、肺高血圧の管理が必要となった。

Ⅱ－42　肺癌、AS、MRに対し心肺一期的手術を施行した1例

1 帝京大学医学部附属病院　外科
2 同　心臓血管外科
出嶋　仁[1]、高橋祐介[1]、松谷哲行[1]、川村雅文[1]、松山重文[2]、
今水流智浩[2]、下川智樹[2]

70歳代男性。透析中のクリニックで胸部異常影を指摘される。CTで左S1＋2に1.5cm大の結節影を認め、TBLBで肺腺癌（cT1aN0M0）と診断した。全身精査で重度ASと中等度MRを認めた。NYHAI、PS0であり心肺の一期的手術の適応とした。人工心肺下に大動脈弁置換術＋僧房弁形成術を施行し、人工心肺離脱後に左上葉切除＋リンパ節郭清術を施行した。徐脈のため一時的ペースメーカーを要したが、術後4か月の現在特に問題なく外来通院中である。

第 III 会場：907

9：00〜9：40　先天性 1

座長　　伊　藤　篤　志（昭和大学横浜市北部病院　循環器センター）

Ⅲ－1　先天性下大静脈低形成を伴う心房中隔欠損症の 1 症例

1 筑波大学附属病院
2 筑波大学医学医療系　心臓血管外科
古谷　翼[1]、金本真也[2]、平松祐司[2]、佐藤藤夫[2]、榎本佳治[2]、
坂本裕昭[2]、相川志都[1]、逆井佳永[1]、塚田　亨[1]、工藤洋平[1]、
川又　健[1]、榊原　謙[2]

症例は 1 歳女児。術前心臓カテーテル検査で下大静脈の低形成を認めた。下半身の静脈血は側副血行路を介して奇静脈から右上大静脈に還流。術中所見では下大静脈径は 5mm、大動脈遮断後右房内腔から下大静脈と別個に開口している中肝静脈に各々脱血管を挿入、心房中隔は自己心膜で閉鎖。小児の下大静脈低形成は稀であり、若干の文献的考察を加えて報告する。

Ⅲ－2　先天性気管狭窄を合併した肺動脈スリングに対して左肺動脈移植術＋スライド気管形成術を施行した 1 例

1 長野県立こども病院　心臓血管外科
2 同　小児外科
早川美奈子[1]、坂本貴彦[1]、小坂由道[1]、島田勝利[1]、原田順和[1]、
高見澤滋[2]

症例は 3 歳 1 ヶ月男児。診断は肺動脈スリング、先天性気管狭窄。3 ヶ月頃から哺乳時の喘鳴を認め、喘鳴増強時に入院加療を繰り返していた。3 歳時、喘鳴出現し前医に入院。心エコーおよび胸部 MRI にて肺動脈スリングと診断し、当科に転院搬送。CT 撮影の際に換気困難のため緊急挿管となり、気管支鏡にて先天性気管狭窄の合併を確認。左肺動脈移植術およびスライド気管形成術を施行し、良好な経過を得た。

Ⅲ－3　喉頭気管軟化症を合併した CCH、DORV、PA、non-confluent PA に対する Fontan completion の 1 例

長野県立こども病院　心臓血管外科
島田勝利、坂本貴彦、小坂由道、早川美奈子、原田順和

胎児診断症例。生後 1 ヵ月までに両側 BT シャント術を施行。その後気管軟化症および大動脈弓の気管圧排による低酸素血症を来し、5 ヵ月時に気管外ステント術を施行。以後喉頭軟化症に対して気管切開・在宅人工呼吸管理。1 歳時に自己心膜ロールを用いた左右肺動脈統合および両方向性グレン手術を同時施行。3 歳 9 ヵ月時に TCPC に到達。Fontan　completion までの呼吸管理に苦慮した non-confluent PA の 1 例を報告する。

Ⅲ－4　大動脈離断術後大動脈狭窄に対し上行―下行大動脈バイパスを行った 1 例

自治医科大学　心臓血管外科
高澤一平、大木伸一、河田政明、三澤吉雄

34 歳男性。大動脈弓離断に対し 9 歳までに 2 回の人工血管置換術施行。体格発育による人工血管の相対的狭窄を認めるも受診を自己中断。数年前より労作時の息切れを自覚し受診。人工血管前後の圧格差が 56mmHg と高値であり手術の方針となった。手術は剥離を進めるも、周囲の肺や食道との高度癒着があり損傷の危険が高く、人工血管再置換困難と判断。上行－下行大動脈バイパス手術へ術式変更。グラフト開通後は上下肢の圧格差は消失。術後経過は良好であり POD9 独歩退院となった。

Ⅲ－5　巨大動脈管瘤に合併した B 型解離に対して動脈管結紮かつ下行置換術を施行した 1 例

平塚市民病院　心臓血管外科
福西琢真、井上仁人、灰田周史、鈴木　暁

症例は 30 歳、女性。遺伝子異常の指摘なし。主訴は背部痛。以前から動脈管開存が疑われていたが精査を放置。20 歳頃から息切れを自覚し、著明な心拡大、心カテで PDA 開存、Qp/Qs：2.47、φ40×30mm 大の動脈管瘤、同部位から φ40mm の B 型解離性大動脈瘤を認め、切迫破裂が疑われた。手術は、第 4 肋骨床の後側方開胸にて動脈管結紮、下行置換術（末梢 double　barrel）を施行。病理学的に動脈管の所見。遺残短絡、合併症なしで退院。稀な症例を経験したため報告する。

9：40〜10：28　先天性２

座長　　**坂　本　貴　彦**（長野県立こども病院　心臓血管外科）

Ⅲ－６　感染性動脈管瘤の一例

国立成育医療研究センター　心臓血管外科
柴田深雪、森下寛之、阿知和郁也、金子幸裕

症例は１ヶ月男児。哺乳不良、発熱を主訴に近医を受診し、敗血症が疑われ入院となった。血液培養からMSSA菌血症と診断され、加療継続されていたが改善を認めず免疫不全が疑われ当院へ転院搬送となった。精査目的で施行した造影CTで動脈管瘤、動脈管内及び左肺動脈内に疣贅を認めた。感染性動脈管瘤と診断し動脈管瘤と肺動脈内疣贅を摘除し有茎心膜で肺動脈を再建した。感染性心内膜炎治療に準じ、血液培養陰性化より６週間の抗生剤投与を施行し退院した。稀な症例を経験したので文献的考察を加えて報告する。

Ⅲ－７　TAPVC（IIA）に対し左房後壁flapを用いて修復した１例

東京女子医科大学　心臓血管外科
服部将士、長嶋光樹、平松健司、松村剛毅、立石　実、
小嶋　愛、渕上　泰、飯塚　慶、柏村千尋、山崎健二

症例は、在胎38週４日、3016gで出生した女児。SpO2　85-90％と低下あり。心エコー検査でTAPVC（IIA）と診断後、当院へ転院。本症例に対しYamagishiらが報告した左房後壁flapを用いて生後６日目にTAPVCを修復した。Coronary sinus（CS）の前壁と左房後壁を一体となるようにflapを作製し、そのflapを前方に移し、CS開口部からASDまでを閉鎖した。若干の考察を交えて報告する。

Ⅲ－８　1670gで出生したTAPVC（Ia）の１例

東京都立小児総合医療センター　心臓血管外科
小谷聡秀、吉村幸浩、厚美直孝、寺田正次

1670gで出生した女児。TAPVC(Ia)と診断され、日齢０にprimary sutureless techniqueによる修復術を施行。術後乳び胸を合併するも内科的治療にて軽快。日齢72頃より多呼吸、哺乳不良を認め、PVOと診断。日齢82にsutureless techniqueによるRt PVO releaseおよびASD　creationを施行。日齢119に再度PVOの進行による呼吸障害を認め、心停止下に肺静脈内ステント留置術を施行。術後乳び胸を再発するも内科的治療に加えOK-432による胸膜癒着療法を施行し軽快。現在PVOの再発を認めず、入院加療中。

Ⅲ－９　先天性両側肺静脈狭窄症の自験例

埼玉県立小児医療センター　心臓血管外科
村松宏一、篠原　玄、野村耕司

症例は４カ月男児。心雑音、多呼吸を指摘されて当院紹介受診。エコー、造影CTで両側PVのLA開口部での高度狭窄を認め、先天性両側肺静脈狭窄症の診断でPVS解除術（sutureless）施行。術中Rt.upper　PVは完全閉塞していた。術後３カ月、外来経過観察中にPVS再発し再PVS解除(sutureless)。両側lower PVはLA開口部で高度に狭窄していた。また、病理所見で壁内にmyofibroblastの増生を認めた。術後３か月で再度PVS、両側lower　PVにステント留置。その後再狭窄なく現在外来経過観察中である。

Ⅲ－10　両側肺動脈絞扼術後に根治術（動脈スイッチ＋大動脈弓再建＋心室内血流路作成）を行った両大血管右室起始・大動脈弓離断症の一例

新潟大学大学院医歯学総合研究科　呼吸循環外科学分野
白石修一、高橋　昌、渡邉マヤ、杉本　愛、土田正則

症例は男児。在胎40週０日体重3465gで出生しチアノーゼ認めたため当院搬送。DORV（SP)、IAA（A）と診断された。心不全による乏尿・高度の浮腫を伴っていたため４生日に両側肺動脈絞扼術を施行。状態の改善を待って９生日に修復術(動脈スイッチ術・大動脈弓再建・心室内血流路作成)を行った。術後は心不全症状・哺乳不良のため内科的管理を要したが改善し、78病日に退院した。

Ⅲ－11　Borderline variant HLHSに対して行った、Palliative Arterial Switch Operation

静岡県立こども病院　心臓血管外科
菅野勝義、村田眞哉、太田教隆、井出雄二郎、城麻衣子、
伊藤弘毅、小川博永、藤田智之、坂本喜三郎

Palliative　Arterial　Switchは体循環流出路に狭窄のある単心室症例に対し、選択されうる術式の一つである。
この度、我々は、
診断｛S、D、D｝DORV（false Taussing-Bing anomaly)、sub valvular AS、multiple muscular VSD、CoA、PDA
の高肺血流状態患児に対し、日齢８（2758g）でpalliative　ASO、CoA repairを施行した。
術式検討時に考慮した内容、実際の手術内容、今後の見込みについて話す。

10：28～11：16　先天性３

座長　　小　澤　　司（東邦大学医療センター大森病院　小児心臓血管外科）

Ⅲ－12　大動脈弁上狭窄に対しBrom法を用いて治療した１例

静岡県立こども病院　心臓血管外科
小川博永、太田教隆、村田眞哉、井出雄二郎、城麻衣子、
伊藤弘毅、菅野勝義、藤田智之、坂本喜三郎

【症例】5歳男児、wiliams症候群。2歳時に心臓超音波にてsupuraASを初指摘、圧格差45mmHgにて経過観察。5歳時に圧格差108mmHg、カテーテル検査：LVEDP 18mmHg CT：long segmentの上行大動脈狭窄、手術へ。【手術】longsegmentの上行狭窄にてmyers法は不適としBrom法を選択。自己心膜をグルタールアルデヒド処理し、3枚のパッチ補填にて基部形成。上行大動脈の狭窄に対しては前面パッチ形成施行。術後超音波にてAS（－）であった。

Ⅲ－13　完全大血管転位症術後遠隔期の大動脈弁上狭窄に対して人工血管による再建術を行った一例

社会福祉法人聖隷福祉事業団聖隷浜松病院
前田拓也、小出昌秋、國井佳文、渡邊一正、神崎智仁、大箸祐子

症例は、14歳女性。dTGAに対して日齢16に動脈スイッチ手術を施行された。今回、大動脈弁上狭窄（PG＝67mmHg）を認め手術を行った。手術は上行大動脈前面に位置する肺動脈を左右に離断し、上行大動脈は狭窄部で切断した。Valsalvaに向けて縦切開を入れ狭窄部を拡張後、上行大動脈を人工血管で置換した。離断した肺動脈も人工血管で再建し手術を終えた。経過は良好であり、若干の文献的考察を加えて報告する。

Ⅲ－14　double switch operation術後遠隔期のsubaortic stenosisに対し、経大動脈弁的弁下狭窄切除を施行した２例

東京女子医科大学心臓病センター　心臓血管外科
飯塚　慶、平松健司、松村剛毅、立石　実、小嶋　愛、
渕上　泰、服部将士、柏村千尋、長嶋光樹、山崎健二

症例１は19歳女性。2歳8ヵ月時にL-TGA、VSD、PAに対しdouble switch operation（DSO）施行。術後16年で圧較差50mmHgのsubaortic stenosis（SAS）を認めた。症例２は26歳女性。12歳時にDORV、VSD、CoAに対しDSO施行。術後14年で圧較差30mmHgのSAS、高度左心機能低下を認めた。両症例とも大動脈下に全周性の線維性組織を認め、経大動脈弁的に切除可能であった。

Ⅲ－15　bilateral PA banding術後、安井手術術後のPA狭窄に対してPAの前方転移にて解除しえた一例

千葉県こども病院　心臓血管外科
秋山　章、青木　満、腰山　宏、中村祐希、萩野生男、藤原　直

症例は1歳10ヶ月の男児。診断はIAA（B）、VSD、SAS。31週6日で1715gにて出生。日齢7にて両側肺動脈絞扼術施行し、体重増加を待ち根治術の方針となったが、IAAに加え、SASのため、5ヶ月に安井手術を施行。しかしながら、PAB部分の屈曲が原因と考えられる右室圧高値にて閉胸困難となった。8カ月にPA前方転移を行うと、右室圧が低下し、閉胸可能、退院となった。当院での安井手術を施行した他の6例の経過と比較し検討・報告する。

Ⅲ－16　DORV、PA、MAPCAに対するRastelli術後に診断された残存VSDにより術後管理に難渋した一例

北里大学医学部　心臓血管外科
荒記春奈、岡　徳彦、小山紗千、波里陽介、板谷慶一、
中島光貴、宝来哲也、北村　律、鳥井晋三、宮地　鑑

8ヶ月男児。DORV、PA、MAPCA。日齢28にRV-PA conduit、8ヶ月時にRastelli手術施行。術後に心不全症状と肺高血圧を認め、NPPV離脱困難であった。原因は根治術後に診断されたQp/Qs 1.58のmascular VSDでありpatch closure施行。その後NPPV離脱可能となり退院となった。

Ⅲ－17　２枚のlateral tunnel patch間に血栓を認めたTCPC conversionの１例

千葉県循環器病センター　心臓血管外科
椛沢政司、松尾浩三、林田直樹、鬼頭浩之、浅野宗一、
平野雅生、大場正直、弘瀬伸行、長谷川秀臣、村山博和

22歳男性。多脾症、SRV、PA、IVC欠損、奇静脈接合、両側SVCにて、2ヶ月時に左BTS、5ヶ月時に右mBTS、5歳時にTCPC（lateral tunnel法）を施行されている。22歳時の心エコーでtunnel内血栓を認め抗凝固療法を開始したが退縮傾向を認めないため、TCPC conversion、血栓除去術を施行した。手術では、tunnelに用いた2枚のpatch間に血栓を認めた珍しい症例であったため、文献的考察を含めて報告する。

11：16〜11：56　先天性 4

座長　　**平　田　康　隆**（東京大学医学部附属病院　心臓外科）

Ⅲ－18　未治療の 17 歳 PA/VSD、MAPCAs、Acquired　TR に対して三尖弁口パッチ閉鎖術を施行した一例

自治医科大学附属病院　とちぎ子ども医療センター　小児先天性心臓血管外科
宮原義典、河田政明

他院にて手術不可能と判断され、無投薬にて外来フォローされていた極型ファロー四徴症、MAPCAs、CATCH 22 の 17 歳高校生。酸素飽和度は 80％ 台で安定していたが、昨年末より亜急性に心拡大が進行、重症三尖弁閉鎖不全を指摘され、利尿薬投与が開始された。根治術を念頭に両側肺生検を施行したが、心不全が急速に進行、準緊急的に三尖弁口パッチ閉鎖および心房中隔欠損作成術を施行した。術中・術後管理に難渋したが良好な結果が得られた。

Ⅲ－19　中隔尖のつり上げが奏功した Ebstein 病の三尖弁形成術の一例

1 昭和大学横浜市北部病院　循環器センター
2 岡山大学医学部附属病院　心臓血管外科
平田昌敬[1]、石野幸三[1]、藤本一途[1]、喜瀬広亮[1]、木口久子[1]、
簇　義仁[1]、伊藤篤志[1]、富田　英[1]、佐野俊二[2]

症例は 3 歳男児。生後より三尖弁低形成と逆流に対して内科的加療されていたが、逆流増悪のため、手術介入となった。中隔尖の plastering、前尖の亀裂、前・後尖交連部に cleft を認めた。亀裂及び cleft の縫合修復の他、中隔尖のつり上げを行い、著明な三尖弁逆流の改善がえられたので報告する。

Ⅲ－20　成人期に診断された Ebstein 奇形に対する Hetzer 法による手術例

東京慈恵会医科大学　心臓外科
中尾充貴、森田紀代造、黄　義浩、阿部貴行

症例は 29 歳女性。主訴は労作時息切れおよび下腿浮腫で、以前より WPW 症候群を指摘されていた。心エコー上、三尖弁中隔尖、後尖の高度な落ち込みを認めたため、Ebstein 奇形、Carpentier type　B と診断された。WPW 症候群に対して当院でのカテーテルアブレーションを行ったが右心不全症状は改善しなかったため、手術の方針となった。前尖が大きく可動性が良好だったため、Hetzer 法による三尖弁形成を選択し、良好な術後経過をたどった。

Ⅲ－21　右冠動脈心筋梗塞後に三尖弁逆流が増悪した成人 Ebstein 奇形に対する 1 手術例

埼玉医科大学国際医療センター　小児心臓外科
山岸俊介、枡岡　歩、宇野吉雅、加藤木利行、鈴木孝明

症例は 53 歳女性。Ebstein 奇形の診断で外来通院中であったが、突然の呼吸苦を自覚。AMI（RCA＃1total occulusion）に対し PCI を施行した。その後右室梗塞による三尖弁逆流が増悪し、ASD を介する右左シャントが出現。低酸素血症、チアノーゼを呈したため手術を施行した。三尖弁は前尖から中隔尖まで高度に落ち込んでいた。弁輪と右房化右室を縫縮し生体弁置換を行った。術後経過は良好であった。

Ⅲ－22　Ebstain 奇形に対する生体弁三尖弁置換術後の遠隔期弁機能不全に対する再三尖弁置換術の一例

順天堂大学医学部　心臓血管外科
遠藤大介、桑木賢次、稲葉博隆、森田照正、土肥静之、
松下　訓、松村武史、嶋田晶江、横山泰孝、黒田揮志夫、
篠原大佑、天野　篤

50 歳女性。5 歳時に Ebstain 奇形に対して三尖弁形成術を施行。18 歳時に三尖弁閉鎖不全症のため生体弁（Hancock 弁）による三尖弁置換術を施行。47 歳頃より労作時疲労感が増悪し人工弁機能不全（三尖弁狭窄）による右心不全と診断、50 歳時に再三尖弁置換術（Mosaic 弁）を施行。経過良好で術後 15 日に自宅退院。文献的考察を加えて報告する。

13：40～14：20　先天性 5

座長　　**近　田　正　英**（聖マリアンナ医科大学病院　心臓血管外科）

Ⅲ－23　VSD 術後の MSR＋TR に対し MVR＋TVP を施行した一例

船橋市立医療センター　心臓血管外科
小笠原尚志、茂木健司、松浦　馨、櫻井　学、焼田康紀、
高原善治

症例は 49 才女性。28 才時 VSD パッチ閉鎖の既往あり。MSR、TR の診断で手術を施行した。僧帽弁弁尖はリウマチ性の変化が強く MVR（SJM27mm）とした。三尖弁は中隔尖が一部、VSD 閉鎖部位に引き込まれ、弁形状が変形したことが原因で逆流を生じていた。弁尖縫合、リング弁輪形成を行った。術後のエコーで TR は消失した。若干の文献的考察を加えて報告する。

Ⅲ－24　Mesocardia を伴う不完全型 AVSD 術後の MR に対し MVP を施行した 1 例

静岡県立こども病院　心臓血管外科
藤田智之、太田教隆、坂本喜三郎

診断は多脾症候群、不完全型 AVSD 根治術後、severe　MR。1 歳時に他院で根治手術を施行した。術直後より左側房室弁逆流が残存、経年的に悪化しており、外科的介入の方針となった。Mesocardia の房室弁位は正常解剖と異なり、房室弁への到達、視野展開、弁形成時の逆流試験に工夫を要した。左側房室弁は cleft 閉鎖、弁尖延長、弁輪 bridging を施行し逆流を制御、且つ正常弁輪径の 8 割を確保した。術後 MR は微量であった。Mesocardia の房室弁に対する視野展開と strategy について考察する。

Ⅲ－25　心内膜床欠損症術後に僧帽弁閉鎖不全症による心不全を起こし僧帽弁形成術施行した一例

千葉大学医学部附属病院
阿部真一郎、石坂　透、黄野皓木、石田敬一、田村友作、
渡邉倫子、深澤万歓、松宮護郎

47 歳男性。24 年前に心内膜床欠損症術後、自己判断で通院中止し以後未加療。2 年前より増悪する労作時呼吸困難自覚、1 ヶ月前に前医受診し重症僧帽弁閉鎖不全症、心房細動認めたため手術目的に当院紹介受診となった。僧帽弁形成術（自己心膜パッチ補填・人工腱索再建）、三尖弁輪縫縮術、MAZE 手術施行し 17 病日に独歩退院となった。再手術で僧帽弁形成術施行したため、若干の文献的考察を含めて報告する。

Ⅲ－26　Cleft による僧帽弁閉鎖不全症に対する僧帽弁形成術を行った成人 2 例

聖マリアンナ医科大学病院　心臓血管外科
小野裕國、近田正英、嵯峨根正展、桜井祐加、盧　大潤、
千葉　清、北中陽介、阿部裕之、西巻　博、宮入　剛、幕内晴朗

僧帽弁前尖の cleft による僧帽弁閉鎖不全症（MR）に対し僧帽弁形成術を施行。症例 1：54 歳女性　20 代から心雑音を指摘され、労作時息切れが出現、MR、うっ血性心不全と診断。手術は Cleft 縫合閉鎖と人工腱索による弁形成を行い、弁輪形成を行った。症例 2：19 歳女性　1 歳時に不完全型房室中隔欠損症に対して根治術を施行。MR が徐々に出現。手術は Cleft 縫合と人工腱索による弁形成を行った。

Ⅲ－27　感染性心内膜炎を合併した心室中隔欠損症に対して MICS－VSD 閉鎖術を行った一例

医療法人徳洲会湘南藤沢徳洲会病院　心臓血管外科
白水御代、田中正史、片山郁雄、野口権一郎、池谷佑樹、
山部剛史、西　智史、湯地大輔、大城規和

31 歳女性。発熱を主訴に精査、培養から Streptococcus　viridans が検出され感染性心内膜炎の診断で入院し、抗生剤治療を開始した。心臓超音波検査にて傍膜様部型心室中隔欠損と三尖弁直下に可動性のある 20mm 大の有茎性疣贅を認め右小開胸（6cm）での MICS 心室中隔欠損閉鎖・三尖弁形成術を行った。術後合併症なく退院した。

14：20〜15：00　弁膜症１

座長　　**岡　本　一　真**（慶應義塾大学病院　心臓血管外科）

Ⅲ－28　感染性心内膜炎に心室中隔欠損症、右房左室交通症を伴う１例

山梨県立中央病院　心臓血管外科
宮本真嘉、原田崇史、奥隅真一、中島雅人、土屋幸治

症例は30歳男性。発熱、体重減少認め、近医受診。感染性心内膜炎の疑いにて当院転院。血液培養にてStreptococcus Sanguinis検出。抗生剤治療開始。心エコーにて大動脈弁、三尖弁に疣贅、弁破壊、LV→RA、RV交通を認めた。脾梗塞、間欠熱認め、手術目的に当科転科。手術は大動脈弁三尖弁置換術施行。膜性中隔部の三尖弁上、弁下に欠損孔認め、自己心膜補強下に縫合閉鎖。術後12日目に薬疹出現。術後25日目に退院。文献的考察を加え報告する。

Ⅲ－29　弁輪膿瘍およびバルサルバ洞仮性瘤を伴う感染性心内膜炎・大動脈弁閉鎖不全症を発症した１小児例

聖隷浜松病院　心臓血管外科
神崎智仁、小出昌秋、國井佳文、渡邊一正、前田拓也、大箸祐子

症例は6歳、女児。感染性心内膜炎および重度の大動脈弁閉鎖不全の診断で緊急手術を行った。左冠尖には疣贅が付着、左バルサルバ洞に大きな内膜欠損があり仮性瘤を形成していた。仮性瘤の下部は僧帽弁輪に達しており弁輪膿瘍と考えられた。弁輪からバルサルバ洞の組織欠損部を牛心膜パッチにて補填し修復した上で、AVR（16mm ATS）を行った。術後合併症無し。抗生剤治療を継続し、術後18日目に炎症反応の陰性化を確認した。

Ⅲ－30　IEに対しMVP及びTVPを行った一例

独立行政法人国立病院機構東京医療センター　心臓血管外科
山田敏之、大迫茂登彦、後藤哲哉、宮田洋佑

73歳男性。2013年6月に頻脈・発熱・悪寒・息切れの自覚症状有り当院総合内科受診。心エコーにて僧帽弁・三尖弁に可動性のある疣贅認め感染性心内膜炎と診断された。抗生剤治療及び心不全に対する治療を開始したが、心エコー上疣贅は10mm以上であったため、塞栓症回避目的に準緊急にて僧帽弁形成術及び三尖弁形成術を施行。僧帽弁・三尖弁共にresection & suture及びring annuloplastyを施行し、治療に成功した１例を経験したので報告する。

Ⅲ－31　弁輪部高度破壊を伴った僧房弁位人工弁感染の１手術例

横浜市立大学附属病院　外科治療学
西木慎太朗、合田真海、嘉数彩乃、藤川善子、郷田素彦、
鈴木伸一、磯松幸尚、益田宗孝

79歳女性。感染性心内膜炎に対する僧房弁置換術（Bjork-Shiley 27mm）施行後15年目に敗血症性ショックで入院。心エコー上僧房弁位人工弁のparavalvular leakとvegetationの付着を認め、人工弁感染と診断し緊急手術を施行した。人工弁は2/3周にわたり弁座から外れていた。vegetationとともに人工弁を切除し、さらに感染が及んだ弁輪部組織を可及的に掻破、牛心膜を用いて全周性に弁輪を形成し、生体弁を用いて再弁置換を施行した。

Ⅲ－32　MVP術後の真菌性心内膜炎に対してre　MVPを施行した一治験例

東京医科歯科大学医学部附属病院
大西洋輝、水野友裕、大井啓示、八島正文、真鍋　晋、
八丸　剛、黒木秀仁、渡辺大樹、藤原立樹、三原　茜、
櫻井翔吾、澁谷千英子、酒井健司、荒井裕国

42歳男性。MVP術後にカンジダ肺炎ARDSとなり抗真菌薬治療を退院後も10か月間継続した。術後1年10か月に発熱で受診。UCGでM弁に付着する可動性疣贅を認め、血培でCandida parapsilosisを検出。カンジダ心内膜炎と診断し、準緊急手術施行。人工弁輪と疣贅・肥厚組織を除去し、前・後交連を縫縮。MS・MRは制御でき、抗真菌薬治療継続して軽快退院となった。

15：00～15：40　弁膜症２

座長　　**徳　永　滋　彦**（神奈川県立循環器呼吸器病センター　心臓血管外科）

Ⅲ－33　大動脈弁狭窄症、僧帽弁輪の石灰化を伴う僧帽弁閉鎖不全症に対して自己心膜による弁形成術を施行した１例

東邦大学医学部付属大橋病院　心臓血管外科
萩原　壮、尾崎重之、河瀬　勇、内田　真、山下裕正、
野澤幸成、高遠幹夫

79 歳女性。大動脈弁狭窄症で通院中。今年１月に心不全を発症、精査で大動脈弁狭窄症の増悪及び僧帽弁輪の石灰化（MAC）を伴う僧帽弁閉鎖不全症を認め手術適応と診断。手術は MAC を除去後自己心膜で後尖の augmentation と大動脈弁再建術を施行。術後は僧帽弁逆流の消失、大動脈弁位圧較差の減少を認めた。大動脈弁狭窄症、MAC を伴う僧帽弁閉鎖不全症に対し自己心膜で弁形成術を施行した１例を報告する。

Ⅲ－34　乳頭筋不全断裂による僧帽弁閉鎖不全症に対して僧帽弁形成術を行った一例

医療法人社団公仁会大和成和病院　心臓血管外科
鈴木耕太郎、倉田　篤、遠藤由樹、松山孝義、菊地慶太、
小坂眞一

症例は 78 歳女性、2013 年２月、RCA 領域の AMI を発症。IABP 下に PCI を施行した。急性期から高度の MR を認めたが乳頭筋断裂を認めず、IABP を離脱した。残存する３枝病変と MR に対する手術目的に当科紹介となった。術中所見では、乳頭筋不全断裂による前尖の逸脱を認めた。乳頭筋の基部は MI により退縮していたため、健常な後乳頭筋の後脚に人工腱索を縫着し、逆流を制御した。術後 MR は消失し、経過良好で退院となった。

Ⅲ－35　待機的に大動脈弁再建術（Ozaki 手術）を行った HIT の症例

平塚市民病院　心臓血管外科
灰田周史、井上仁人、福西琢磨、鈴木　暁

症例は 81 歳男性、呼吸困難を主訴に受診。左心拡大を伴う左心機能低下、重症大動脈弁閉鎖不全症を認めた。心不全に対して利尿剤、ヘパリンによる治療を開始。治療開始後 10 日目に血小板数の低下、D-dimer の上昇を認め、ヘパリン起因性血小板減少症（HIT）が疑われた。ヘパリンを中止したところ、翌日より血小板数の回復を認め、また HIT 抗体も陽性であったため、ヘパリン投与中止 4 ヶ月後にヘパリンを使用した人工心肺を用いて大動脈弁再建術を行い、術後経過順調で術後 11 日で退院した。

Ⅲ－36　特発性血小板減少性紫斑病（ITP）を有する大動脈弁閉鎖不全症に対して大動脈弁置換術を施行した１例

東京女子医科大学東医療センター　心臓血管外科
浅野竜太、中野清治、小寺孝治郎、佐藤敦彦、片岡　豪、
立石　渉

71 歳男性。58 歳で ITP の診断で加療を受け 62 歳で摘脾した。プレドニン 9mg/日内服とロミプロスチム投与中。61 歳より AR を指摘され、今回心不全で入院。低左心機能（EF32%、LVDd75mm）を認め手術適応と判断された。血小板 2.4 万/μl。術前に大量グロブリン療法、血小板輸血を行い手術を施行。術中にも血小板輸血を行い出血合併症なく終了。術後血小板 1.2 万/μl に低下し術後 6 日目に追加の血小板輸血を行った。

Ⅲ－37　AVR における Mitroflow 使用経験

獨協医科大学越谷病院心臓血管外科・呼吸器外科
齊藤政仁、龍　興一、高橋英樹、荒木　修、田中恒有、
六角　丘、深井隆太、大畑俊裕

症例は 73 才女性。2013 年６月 19 日、労作時呼吸苦を主訴とする重度 AS（AVA0.88cm2　AVPG55mmHg）に対し Mitroflow21mm を用い AVR を施行した。術後経過に問題なく第 24 病日退院。第 22 病日心エコー検査上 AVA1.70cm2　AVPG15mmHg と術後早期データとしては従来の生体弁と遜色ない結果が得られた。高齢化社会の到来と今後の TAVI 導入により、生体弁の適応は拡大する。今回 Mitroflow を用いた AVR を行ない良好な術後経過が得られたため報告する。

16：35～17：15　弁膜症３

座長　　**菊　地　慶　太**（大和成和病院　心臓血管外科）

Ⅲ－38　若年女性に発症した僧帽弁位機械弁機能不全に対し生体弁による再弁置換術を施行した１例

武蔵野赤十字病院
田崎　大、吉崎智也

32 歳女性。2009 年、感染性心内膜炎、僧帽弁閉鎖不全症に対して僧帽弁置換術（機械弁 29mm）を施行した。既往歴に薬剤性アレルギーやうつ症状があり、症状出現時には抗凝固薬を自己中断することもあった。2013 年 4 月、呼吸苦の増悪を主訴に当院受診し、人工弁機能不全症の診断で緊急手術を施行した。人工弁尖は二葉ともに広範囲にパンヌス形成や血栓付着があり、機械弁機能不全症の再発と本人の強い希望を考慮し、生体弁（27mm）を移植した。若干の文献的考察を含め報告する。

Ⅲ－39　術後 18 年で高度の溶血性貧血にて発症した僧帽弁位人工弁周囲逆流の１例

国家公務員共済組合連合会虎の門病院　循環器センター外科
平松康輔、成瀬好洋、田中慶太

68 歳男性。18 年前に MR、AR、TR の診断で MVR＋AVR＋TAP を施行した。2013 年 4 月に褐色尿が出現。溶血性貧血と診断され当科紹介。心エコーより僧帽弁位人工弁周囲逆流と診断、手術適応と判断した。後尖後交連側 2 針分 detach をきたしていた。周囲に感染徴候や石灰化を認めず僧帽弁再置換術を施行した。術後経過は良好で溶血は消失。31 病日退院。

Ⅲ－40　生体弁機能不全に対し三尖弁再置換術を行った一例

東京大学医学部附属病院　心臓外科
中込圭一郎、齋藤　綾、安藤政彦、井戸田佳史、須藤佳樹、
Panthee Nirmal、本村　昇、小野　稔

猩紅熱の既往があり 20 年前に AVR（CM21）＋MVR（CM27）＋TVR（CEP31）、及び CAVB に対し 4 年前に経静脈的 PMI を行った 70 歳女性。今回消化管出血による貧血を契機に心不全が出現した。右心・静脈系の高度うっ血を伴う三尖弁位生体弁の高度狭窄・閉鎖不全の診断に至り三尖弁再置換術（CEP Magna Mitral 29）＋再 PMI を行った。術後静脈系うっ血解除に難渋し通常の利尿薬に加え Tolvaptan を使用し周術期管理を行った。

Ⅲ－41　初回僧帽弁手術の際に周術期心筋梗塞を合併し、術後遠隔期に TR と右心不全の進行を認め TVR を要した２例

青梅市立総合病院　胸部外科
大石清寿、染谷　毅、白井俊純、大島永久

症例 1 は下壁 OMI、3VD および severe MR（AML prolapse）に対し CABGx3、MVR（SJM＃29）を施行し、症例 2 は severe MR（AML　prolapse）、AF に対し MVP（人工腱索 4 対 8 本＋Physio＃28）、LA　maze を施行した。2 症例とも術前 TR は mild であったが、術後右心拡大と TR の進行により右心不全となり初回手術より症例 1 は 8 年後に、症例 2 は 5 年 3 カ月後に TVR を行った。2 例の共通点として周術期心筋梗塞と心房細動の合併があり、TR 増悪の原因として考えられた。

Ⅲ－42　人工血管置換術後の肺動脈狭窄に対し自己心膜とゴアテックスによる肺動脈形成術を施行した一例

自治医科大学附属さいたま医療センター　心臓血管外科
横山野武、山口敦司、伊藤　智、小林佑介、由利康一、安達秀雄

症例は 48 歳男性。肺動脈弁閉鎖不全症を経過観察していたが、46 歳時の精査で肺動脈瘤を認めた。肺動脈弁置換術・肺動脈人工血管置換術を施行し経過良好であったが、再度労作時呼吸苦と溶血性貧血の進行あり。肺動脈人工血管置換部に狭窄がみられたため再手術となった。自己心膜とゴアテックス用いた肺動脈形成術を施行し、狭窄は解除された。本症例について文献的考察を加えて報告する。