第127回日本胸部外科学会
関東甲信越地方会要旨集

日　時：　2003年9月13日(土)9:30～17:00
会　場：　東京国際フォーラム

総合受付　ホールD5前
第Ⅰ会場　ホールD5(Dブロック5階)
第Ⅱ会場　ホールD1(Dブロック1階)
第Ⅲ会場　G610(Gブロック6階)
幹 事 会　G602(Gブロック6階)
学会本部　D502，D503(Dブロック5階)

会　長：　小林　紘一

慶應義塾大学医学部呼吸器外科
〒160-8582
東京都新宿区信濃町35
TEL：03-5363-3806
FAX：03-5363-3499

参加費：　1,000円
(当日受付でお支払い下さい)

ご注意：
(1)PC発表のみになりますので、ご注意下さい。
(2)PC受付は60分前。
(3)一般演題は口演時間5分，討論3分です。
(4)追加発言、質疑応答は地方会記事には掲載いたしません。

【会場案内図】

株式会社　東京国際フォーラム
〒100-0005　東京都千代田区丸の内3-5-1　TEL 03-5221-9000（代）

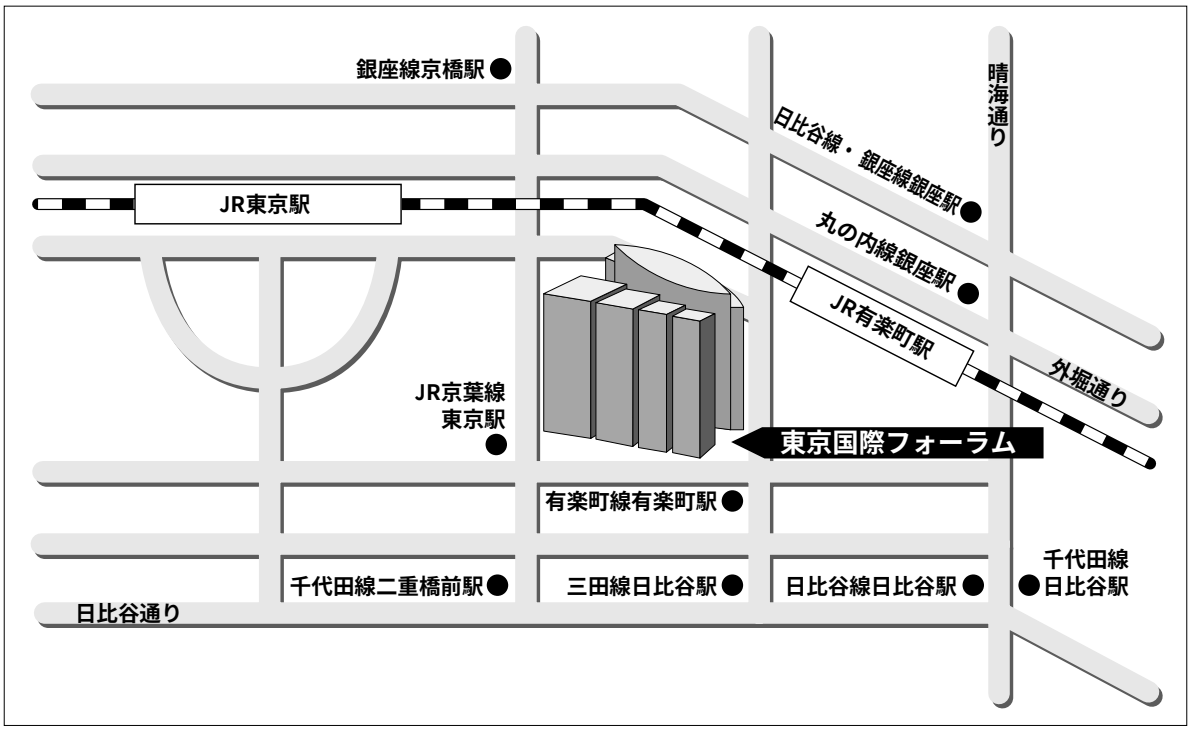

＜JR線＞
・有楽町駅より徒歩１分
・東京駅より徒歩５分
（京葉線東京駅とB1F地下コンコースにて連絡）
＜地下鉄＞
・有楽町線　有楽町駅とB1F地下コンコースにて連絡
・日比谷線　銀座駅より徒歩５分／日比谷駅より徒歩５分
・千代田線　二重橋前駅より徒歩５分／日比谷駅より徒歩７分
・丸ノ内線　銀座駅より徒歩５分
・銀座線　　銀座駅より徒歩７分／京橋駅より徒歩７分
・三田線　　日比谷駅より徒歩５分
＜首都高速道路＞
・「霞ヶ関」出口から晴海通り
・「神田橋」出口から日比谷通り
・「宝　町」出口から鍛冶橋通り
・「京　橋」出口から鍛冶橋通り
＜成田空港から＞
・リムジンバス 東京駅まで80～90分
・ＪＲ成田エクスプレス 東京駅まで53分
＜羽田空港から＞
・モノレール浜松町駅まで23分
・ＪＲ浜松町駅より有楽町駅まで４分

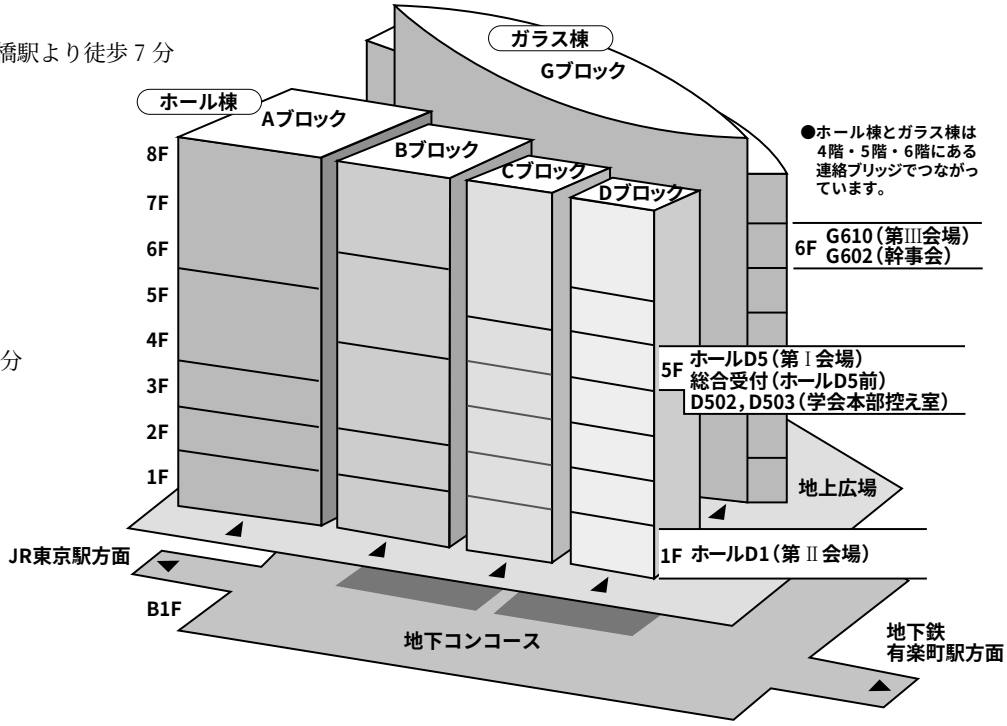

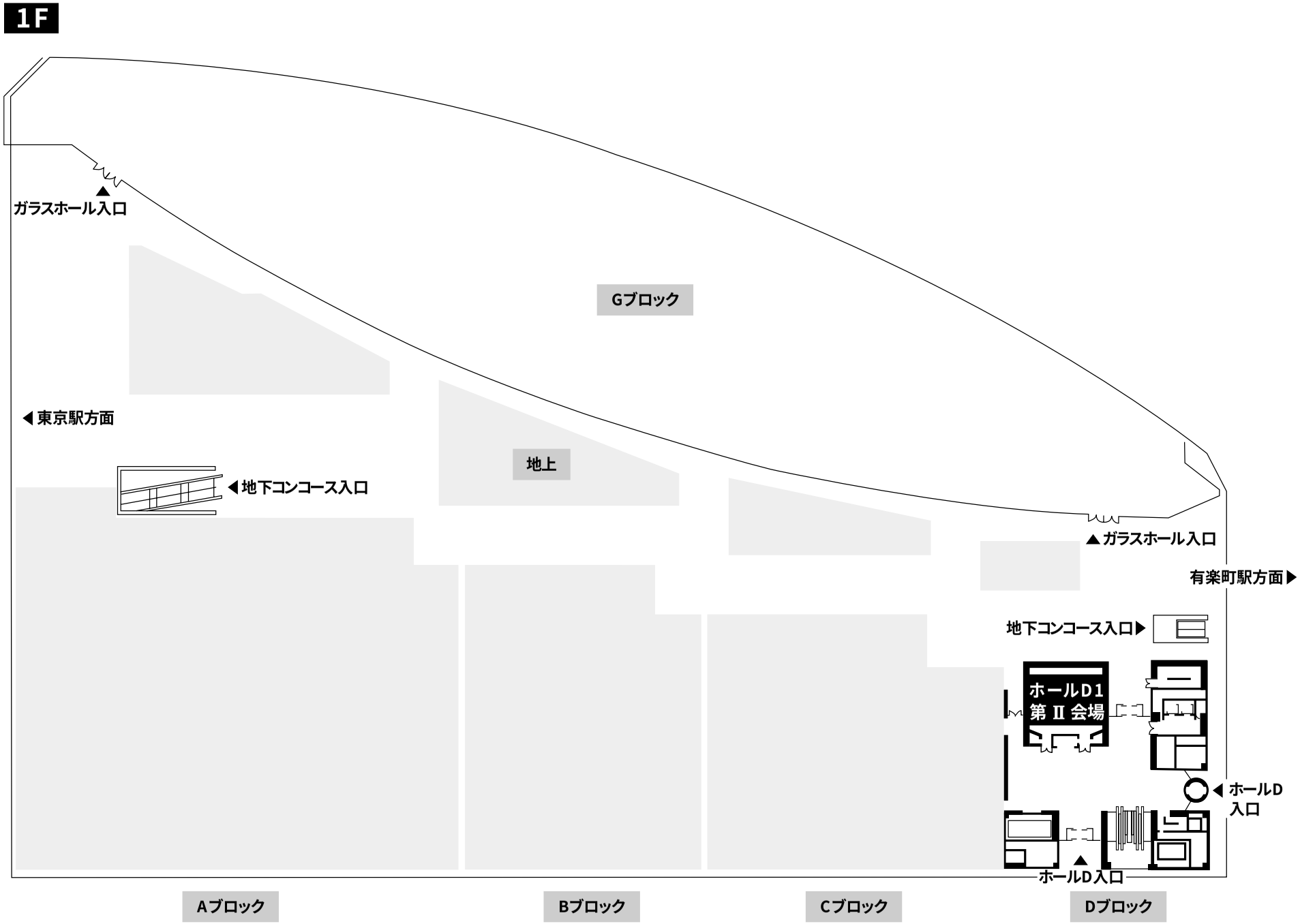
1F
ガラスホール入口
Gブロック
東京駅方面
地上
地下コンコース入口
ガラスホール入口
有楽町駅方面
地下コンコース入口
ホールD1
第Ⅱ会場
ホールD
入口
ホールD入口
Aブロック
Bブロック
Cブロック
Dブロック

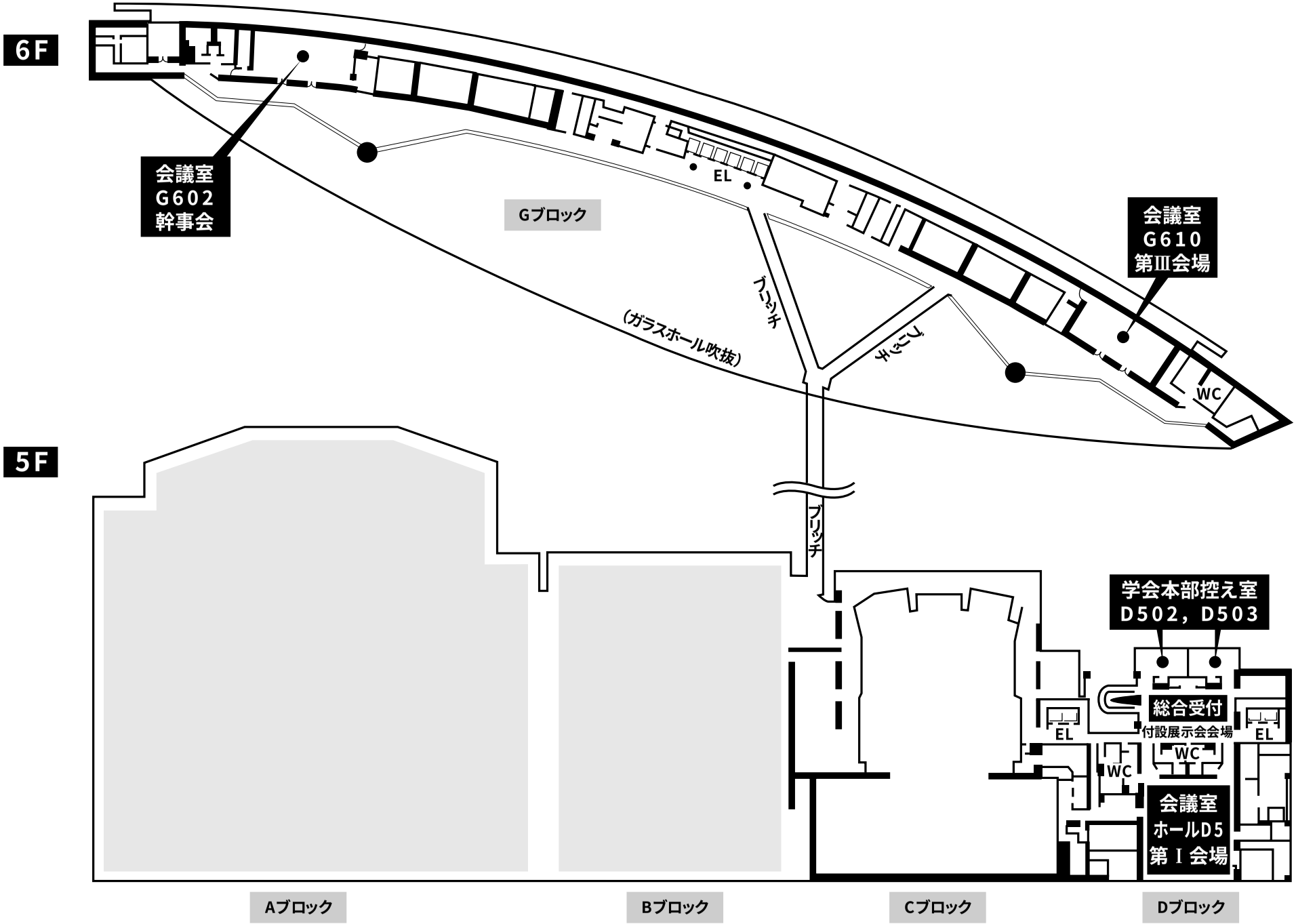
6F
会議室
G602
幹事会
EL
Gブロック
ブリッチ
（ガラスホール吹抜）
ブリッチ
会議室
G610
第Ⅲ会場
WC
5F
ブリッチ
学会本部控え室
D502，D503
総合受付
付設展示会会場
EL
WC
WC
EL
会議室
ホールD5
第Ⅰ会場
Aブロック
Bブロック
Cブロック
Dブロック

第I会場 ホールD 5

9：30　開会式

9：35～10：47
先天性 1
1～8　寺田　正次
横浜市立大学医学部第１外科

10：47～12：00
先天性 2
9～16　坂本喜三郎
静岡県立こども病院
心臓血管外科

12：00～13：00
ランチョンセミナー
弁形成術のさらなる可能性
川副　浩平
（岩手医科大学附属循環器医療センター）
司会　四津　良平
慶應義塾大学医学部　心臓血管外科

12：00～12：40
幹事会（G602）

第II会場 ホールD 1

9：35～10：20
外傷 2
1～5　堀之内宏久
慶應義塾大学医学部呼吸器外科

10：20～11：05
感染・その他 1
6～10　秋葉　直志
東京慈恵会医科大学外科

11：05～12：00
肺悪性・肺転移
11～16　野守　裕明
東京都済生会中央病院
呼吸器外科

第III会場 G610

9：35～10：29
塞栓・その他
1～6　古梶　清和
慶應義塾大学医学部心臓血管外科

10：29～11：50
心腫瘍・その他
7～15　保坂　茂
国立国際医療センター病院
心臓血管外科

12：00～13：00
ランチョンセミナー
炎症性肺疾患に対する外科治療
中島　由槻
（財団法人結核予防会複十字病院呼吸器外科）
司会　井上　宏司
（東海大学医学部外科系呼吸器外科学）

第I会場 ホールD 5

13：00～13：45
外傷 1
17～21　齊藤　力
自治医科大学外科学講座
心臓血管外科部門

13：45～14：57
大動脈 1
22～29　志水　秀行
慶應義塾大学医学部心臓血管外科

14：57～16：00
大動脈 2
30～36　土屋　幸治
山梨県立中央病院心臓血管外科

16：00～17：03
大動脈 3
37～43　小野口勝久
埼玉県立循環器・呼吸器病センター
心臓血管外科

閉会の辞

第II会場 ホールD 1

13：00～13：54
肺悪性
17～22　中村　治彦
東京医科大学外科第一講座

13：54～14：57
胸膜・縦隔 1
23～29　西村　嘉裕
東京都立駒込病院外科

14：57～15：51
胸膜・縦隔 2
30～35　岩崎　正之
東海大学医学部外科系
呼吸器外科

15：51～16：45
感染・その他 2
36～41　中山　光男
埼玉医科大学
総合医療センター呼吸器外科

第III会場 G610

13：00～13：54
冠動脈
16～21　大塚　俊哉
東京都立府中病院心臓血管外科

13：54～15：06
弁膜症 1
22～29　北村　昌也
東日本循環器病院心臓血管センター
心臓外科

15：06～16：00
弁膜症 2
30～35　坂本　吉正
東京慈恵会医科大学心臓血管外科

16：00～17：03
弁膜症 3
36～42　田中　良昭
自衛隊中央病院胸部外科

第Ⅰ会場

9：35〜10：47　先天性 1

座長　　**寺　田　正　次**（横浜市立大学医学部第 1 外科）

Ⅰ－1　高度異形成三尖弁を伴った修正大血管転位症に対する初回姑息手術
静岡県立こども病院　心臓血管外科
関根裕司、坂本喜三郎、西岡雅彦、藤本欣史、
太田教隆、村田眞哉、中田朋宏、横田通夫
症例は3ヵ月、4.5kgの女児。診断はcTGA (SLL)、TR 3度、VSD、PFO、PH。術前心エコーにて、発生途中のような高異形成三尖弁、流入路から流出路まで大きく欠損したVSDを認めた。将来、Fontan型手術になる可能性が高く肺血管系の保護を最優先とするが、DSOの可能性も残っており双方に対応した術式を考慮。心内を確認後、DSOの可能性があると判断し、ASD作成術・三尖弁形成術・PAB施行。術後心エコーにてTR 1度強〜2度と改善。

Ⅰ－2　Side by side TGAに対するArterial Switch Operationの方針と留意点
静岡県立こども病院　心臓血管外科
太田教隆、坂本喜三郎、西岡雅彦、藤本欣史、
村田眞哉、中田朋宏、関根裕司、横田通夫
当院で、Jatene手術対してLecompte法を用い手術を行っている。今回大血管位置関係がside by sideである症例を 2 例経験し、Lecompte法によるlt. PA狭窄はの可能性は高く、LAD、 RCAへの圧迫の可能性も予想されたのでASO without Lecompteの方針とした。またcoronary形態はShaher 4 型でありLAD、 RCAは別々に起始してた。それらの症例に対しcoronaryの移植等種々の点に注意しASOを行ったのでそのビデオを供覧する。

Ⅰ－3　DORV、TGA(Shaher 5b+α)、CoAに対する二期的手術の一例
茨城県立こども病院　心臓血管外科
松原宗明、阿部正一、相川志都、金本真也
症例は 4 ヶ月、男児。生後 8 日にDORV、TGA、subpulmonary VSD、CoA、PDAに対してSFA＆PABを行った。術前診断ではShaher 7 bであった。生後 2 ヶ月でチアノーゼ、心不全の進行のため、追加のBASを行ったが、効果は少なかった。生後 4 ヶ月時にLecompte法によるASOを行った。冠動脈はShaher 5b+αでTrap door法により移植し、良好な経過を得た。

Ⅰ－4　cTGA、Ebstein、TR、VSD、PHに対する乳児期早期DSO
1千葉県こども病院　心臓血管外科、
2千葉県こども病院　循環器科
石橋信之[1]、藤原　直[1]、青木　満[1]、渡辺　学[1]、
青墳裕之[2]、中島弘道[2]、池田弘之[2]、澤田まどか[2]
症例は{S.L.L}、 cTGA、 Ebstein's anomaly、 severe TR、 VSD、 PHの診断のもと、心不全症状増悪しカテコラミン使用、挿管管理となり、生後 2 ヶ月、体重 4.5kgでの外科治療介入が必要となった。手術はDouble switch operation (Senning + Jatene) + TAP + VSD closureを施行、VSDはmuscular typeであった。経過良好であり報告する。

Ⅰ－5　先天性気管狭窄症を合併した三尖弁閉鎖症に対し段階的手術にて機能的根治し得た症例
1横浜市立大学医学部　第 1 外科、
2都立清瀬小児病院
笠間啓一郎[1]、寺田正次[1]、國井佳文[1]、飛川浩治[1]、
磯松幸尚[1]、坂本和裕[1]、鎌形正一郎[2]、高梨吉則[1]
症例は 3 歳女児。三尖弁閉鎖症(1c)、先天性気管狭窄症の診断を受け、生後 2 ヶ月で肺動脈絞扼術、11ヶ月で気管形成術を施行した。気管形成術後であることを考慮し、2 歳時に、Bi-Directional Glenn手術を介し、3 歳時にFontan手術を施行した。良好な経過を得たので報告する。

Ⅰ－6　Jatene、 Rastelli、 Bjork手術13年後にTCPC conversion施行したTA(IIc)の 1 例
東京女子医科大学日本心臓血圧研究所
杉本晃一、黒澤博身、新岡俊治、長津正芳、坂本貴彦、森嶋克昌、
岩田祐輔、小坂由道、山本　昇、松村剛毅、岡　徳彦、村田　明、
東　隆、内藤祐次、岩朝静子
症例は18歳男性。TA(IIc)、post PAB、 high Rpに対して 5 歳時にJatene + Rastelli + Bjork施行。術後13年でPA index138、LVEDV117%ofN、 LVEF72%、 RVEDV73%of N、 RVEF49%、Rp1.8、 Sat.86%。著しく拡大した右房による心房粗動、腹水貯留を認めたためPTFE24mmグラフトを用いてTCPC conversionを施行し良好な結果を得た。

Ⅰ－7　気管支軟化症合併症例に対するFontan手術の 1 症例
1東京女子医科大学日本心臓血圧研究所　心臓血管外科、
2国保松戸市立病院　心臓血管外科、
3国保松戸市立病院　新生児科
岩朝静子[1]、黒澤博身[1]、新岡俊治[1]、長津正芳[1]、
坂本貴彦[1]、森嶋克昌[1]、岩田祐輔[1]、山本　昇[1]、
永瀬祐三[2]、長谷川久弥[3]
症例は 2 歳女児。生後心雑音指摘され{I、D、D}、DORV、smallLV、RAA、PSと診断。生後 8 ヶ月時RMBT施行。退院後外来で突然心肺停止状態となり精査の結果、気管支軟化症と判明。1 歳時気管支外ステント装着術施行後、2 歳時extracardiacTCPCを施行し良好な結果を得た。気管支軟化症を合併した症例のFontan手術到達は極めて稀であり報告する。

Ⅰ－8　完全型房室中隔欠損症、大動脈縮窄症に対する新生児期一期的修復例
1榊原記念病院　外科
2榊原記念病院　小児科
小林真理子[1]、高橋幸宏[1]、安藤　誠[1]、長町恵麿[1]、
和田直樹[1]、菊池利夫[1]、朴　仁三[2]
　症例は日齢17、体重2450gの男児。出生時より多呼吸、チアノーゼを認めた。CAVSD、CoA、PDA、PH、21torisomyと診断され、一期的心内修復術を施行。術後血行動態は安定し、第 4 病日抜管、第 6 病日ICU退室、第19病日に退院となった。完全型房室中隔欠損症、大動脈縮窄症に対し、新生児期一期的修復を行い良好な経過が得られたので報告する。

10：47～12：00　先天性 2

座長　　**坂　本　喜　三　郎**（静岡県立こども病院心臓血管外科）

Ⅰ－9　小児開心術中に発症した大動脈解離の１例

長野県立こども病院　心臓血管外科
日比野成俊、原田順和、平松健司、益原大志、本田義博

3 歳、男児。ASDに対する開心術中、上行大動脈にcannulation後、back flowは確認されたが、人工心肺(CPB)開始５分後、突然動脈圧が低下。経食道エコーにて冠動脈直上から上行大動脈の解離を認め、大腿動脈送血にてCPBを確立。ASD閉鎖後、CPBからの離脱は可能であったため、保存的治療を行った。術後約１ヶ月で退院、外来で経過観察中。小児開心術中の大動脈解離の合併は稀であり、文献的考察を含めて報告する。

Ⅰ－10　先天性心疾患術後に合併した難事性の乳び胸に対し、オクトレオチドが著効した１例

国立成育医療センター心臓血管外科
戸成邦彦、関口昭彦、近田正英、松井貴宏

症例は１歳８ヶ月の男児。完全型心内膜床欠損症にて根治術を施行したが、術後４日目に左胸水を認め胸腔ドレナージを施行。胸水の性状は乳びであった。低脂肪食、禁飲食などの内科的管理及び２度の外科手術を試みるも、乳び胸水の改善を認めなかった。このため、オクトレオチドの筋注を3μg/kg/日より開始、4μg/kg/日まで増量していき投与３日目で乳び胸水は半減し、投与41日目で中止。以降乳び胸水の増加は認められなかった。

Ⅰ－11　肺血流の適正化に苦慮したaspleia、TAPVRの１例

1筑波大学附属病院、
2筑波大学附属病院臨床医学系外科
徳永千穂[1]、平松祐司[2]、野間美緒[2]、杉森治彦[1]、池田晃彦[1]、
今水流智浩[2]、重田　治[2]、松下昌之助[2]、榊原　謙[2]

14ヶ月女児。asplenia、PS、TAPVR(Ia)に対して１ヶ月時にRMBTSを行った。術中肉眼所見から肺リンパ管拡張症の存在が疑われた。術後高度の肺うっ血を来たし、翌日RMBTSをtake downした。８ヶ月時に総肺静脈還流異常修復とRMBTSを行った。術後造影で右MAPCAsの発達とRMBTSの閉塞を認め、12ヶ月時に右MAPCAsの結紮とLMBTSを行って安定した。肺血流調整のための多回の外科処置を要した症例について考察を加える。

Ⅰ－12　乳児期に根治手術を行った肺動脈弁欠損を伴うファロー四徴症の１例

社会福祉法人聖隷福祉事業団総合病院聖隷浜松病院　心臓血管外科
渡邊一正、小出昌秋、打田俊司、立石　実

症例は６ヶ月男児、41週１日3208gで出生、生直後よりチアノーゼ心雑音認め当院へ搬送され、TOF with Pulmonary Valve Absence と診断した。呼吸窮迫症状ない為一旦退院経過観察していたが、５ヶ月頃より気道狭窄症状出現し、再入院手術の方針とした。手術はVSD閉鎖、肺動脈縫縮、ePTFE 2弁付き心膜ロールを使用して右室流出路再建を行ない、気管支鏡の所見から上行大動脈つり上げを追加した。術後経過は良好で呼吸症状も改善した。

Ⅰ－13　主肺動脈が短いため冠動脈再建に工夫を要した小児Ross手術例

1新潟大学医学部　第２外科、
2静岡県立こども病院　心臓血管外科
礒田　学[1]、渡辺　弘[1]、羽賀　学[1]、林　純一[1]、
坂本喜三郎[2]、藤本欣史[2]

症例は７歳女児、生後７ヶ月で心室中隔欠損に対し閉鎖術を施行したが、大動脈弁閉鎖不全のため、術後81カ月でRoss手術を施行した。採取した自己肺動脈グラフトが短く、punch out法による冠動脈再建は不可能のため、グラフト壁をU字に切除して冠動脈ボタンを吻合・成形し、遠位大動脈壁に縦切開を加えて吻合した。術後MRI検査では大動脈の形態は良好であった。

Ⅰ－14　先天性冠動脈－肺動脈瘻の１例

東京大学大学院医学研究科　心臓外科
齋藤　綾、本村　昇、小野　稔、平田康隆、師田哲朗、小塚　裕、高本眞一

症例は55歳女性。胸痛を主訴とし平成14年にCAGにて冠動脈瘻と診断され、症状増悪を認めたため手術となった。LAD#7 から２本の流出血管が血管叢を形成し主肺動脈へ流入。短絡量は少なく他の冠動脈病変を認めなかった。手術は人工心肺・心停止下に主肺動脈への流入孔を肺動脈内側より閉鎖し、短絡血管へ数カ所結紮を加えた。術後の経過は良好で、CAGにて２本の流出血管は途絶されており、LAD末梢側の血流も良好であった。術前の症状も現在消失している。

Ⅰ－15　（演題とり消し）

Ⅰ－16　奇静脈によるBCPSを施行した１治験例

埼玉県立小児医療センター　心臓血管外科
黄　義浩、中村　譲、野村耕司、木ノ内勝士

症例はAsplenia、CAVC、PA、MAPCA、situs inversusと診断され、先行手術としてunifocalization of rt. MAPCA、RV-PA shunt、PAplastyを施行した２歳男児。BCPS待機中、CVカテーテル長期留置によるSVC-RA junctionの狭窄及び14mmHgの圧較差を認めた。手術はSVCを離断し、拡張した奇静脈と左肺動脈の端側吻合を行った。奇静脈断端の組織診では弾性繊維の欠乏を認めており、今後の血管病変に注意を要する。

13：00～13：45　外傷１

座長　　**齊　藤　　力**（自治医科大学外科学講座心臓血管外科部門）

Ⅰ－17　転落外傷により発症した左房破裂の１手術例

1公立昭和病院　心臓血管外科、
2埼玉医科大学
尾崎公彦[1]、北條　浩[1]、河内和宏[1]、横手裕二[2]、
許　俊鋭[2]

症例は37歳女性。平成15年３月29日、６階より転落しているところを夫が発見。意識不明にて救急車要請し、当院搬送となる。搬送後意識状態は改善傾向にあったが、心臓エコー検査にて心嚢水の貯留を認めた。外傷性の心破裂による心タンポナーデの診断にて、緊急手術施行。開胸し心嚢内を検索するに、左心耳に約 5mmの亀裂および出血をみとめた。常温体外循環下に縫合止血術施行した。術後の経過は良好で10PODに独歩退院となった。

Ⅰ－18　交通外傷によりくも膜下出血と大動脈破裂を発症した一例

千葉県循環器病センター　心臓血管外科
田村　敦、村山博和、林田直樹、松尾浩三、鬼頭浩之、浅野宗一、谷嶋紀行、木岐和美、龍野勝彦

症例は55歳女性。交通外傷により発症。CTにて、外傷性くも膜下出血と胸部下行大動脈の破裂と診断し、緊急手術施行。頭部出血増強の危険があったため、PCPSを用いた部分体外循環下に手術施行。下行大動脈は完全離断されており、離断部に人工血管置換術施行した。術後、神経・脊髄障害認めず、術後35日目に独歩退院した。

Ⅰ－19　外傷性胸部大動脈解離の１手術例

山梨県立中央病院　心臓血管外科
滝澤恒基、土屋幸治、中島雅人、井上秀範、小林健介、天野　宏

症例は脳梗塞とてんかんの既往を有する50歳男性。自家用車で電柱に激突し外傷性胸部大動脈解離、左上腕骨近位端骨折を受傷した。頭部や腹部に明らかな損傷は認められなかった。翌日胸部造影CTで縦隔血腫の拡大がみられ、部分体外循環下に遠位弓部大動脈人工血管置換術、引き続き観血的骨折手術を施行した。術後３日目右半身麻痺を認め頭部CTで脳内出血が発覚したが、意識状態、全身状態を考慮し保存的治療を選択した。術後45日目にリハビリテーション病院に転院となった。

Ⅰ－20　外傷性胸部大動脈損傷の２治験例

深谷赤十字病院　心臓血管外科
小林香代子、中野秀幸、渡辺裕之

鈍的外傷による胸部大動脈破裂を２例経験したので報告する。
症例１　51才男性　交通事故により負傷
症例２　27才男性　高所より転落し負傷　左脛骨骨折を合併
２例ともCTにて大動脈峡部の損傷を認めた。頭蓋内出血等の重篤な他臓器合併症なく緊急手術を施行。左第４肋間開胸で、大腿動静脈送脱血による部分体外循環、心拍動下に下行大動脈人工血管置換術を行った。術後経過良好であった。

Ⅰ－21　下行大動脈の内膜断裂を伴わない外傷性胸部大動脈損傷の１治験例

1自治医科大学　救急医学、
2自治医科大学外科学講座心臓血管外科学部門
安里満信[1]、長谷川伸之[1]、鈴川正之[1]、加藤盛人[2]、
大木伸一[2]、坂野康人[2]、上沢　修[2]、三澤吉雄[2]、
布施勝生[2]

症例は高さ 8mより墜落し受傷した43歳の男性。診断は外傷性胸部大動脈損傷を含む多発外傷であった。損傷部位は、気管分岐部より末梢の下行大動脈であったため、ステントグラフトを考慮したが施行できず、保存的治療後６週目に下行大動脈置換術を行った。術中所見で下行大動脈の内膜に断裂を伴わない仮性瘤と判明し、治療として人工血行置換術が必要であった。

13：45～14：57　大動脈 1

座長　　**志　水　秀　行**（慶應義塾大学医学部心臓血管外科）

Ⅰ－22　Bentall術後16年目に冠動脈再建部の破綻を来たし、大動脈瘤－右心房間シャントを生じた１例

自治医科大学　胸部外科
坂野康人、三澤吉雄、田口昌延、高橋英樹、
上西祐一朗、大木伸一、斉藤　力、上沢　修、
加藤盛人、小西宏明、布施勝生

Cabrol trickを用いたBentall術後、大動脈壁が瘤化し、右心房にシャントを生じた症例を経験した。患者は70歳、女性‘86年に大動脈弁輪拡張症に対しBentall 手術を施行、最近増悪した心不全を精査した所、冠動脈再建部の縫合不全を認めた。手術は完全体外循環、心停止下に上行大動脈再置換、冠動脈起始部の再建を施行。術後経過は良好であった。

Ⅰ－23　両側冠動脈開口部病変を伴うBentall手術の一例

千葉大学大学院医学研究院　臓器制御外科学
椛沢政司、黄野皓木、志村仁史、石田敬一、
新妻ゆり子、石田　厚、今牧瑞浦、宮崎　勝

右冠動脈#1 閉塞・左冠動脈主幹部壁内走行を合併したAAE、ARに対しmodified-Bentall手術を行い良好な結果を得たので報告する。症例は34歳 Marfan症候群の男性。体外循環開始後心拍動下に右冠動脈#2 にSVGを吻合した。左冠動脈主幹部は約10mm壁内走行しており、Carrel patchにすると潅流異常の可能性があるため壁外走行部で切断し左冠動脈主幹部を直接graftへと吻合した。経過良好で術24日に退院となった。

Ⅰ－24　AVR 7 年後にＡ型急性大動脈解離を発症し、緊急上行置換術を施行した一治験例

1岡谷塩嶺病院　心臓血管外科、
2日本大学医学部　第2外科
宇野澤聡[1]、畑　博明[1]、吉武　勇[1]、平沼　俊[1]、
奈良田光男[2]、塩野元美[2]、根岸七雄[2]、瀬在幸安[2]

64歳、男性。平成７年５月ARに対しAVR (SJM 25mm) 施行後内科外来通院中。平成15年４月16日胸背部痛、左下肢麻痺を主訴に受診。CTでA型急性大動脈解離と診断され当科紹介。同日緊急手術施行。tearは弓部近位部に存在し、当院で施行している外膜を温存するtransectionしない断端形成法により上行ー弓部部分置換施行.経過は良好。術後造影で下行大動脈肋間動脈からのre-entryによる偽腔が残存した。

Ⅰ－25　縦隔腫瘍と診断された発症後約１ヶ月のStanford A型大動脈解離の１例

防衛医科大学校病院　第２外科
志水正史、前原正明、村岡理人、藤田真敬、
桑久保正利、金井宣茂

42歳男性。胸部に強い痛みが出現したが放置、１ヶ月後に再度痛み出現のため受診。胸部X線より縦隔腫瘍が疑われたが、CTよりStanford typeA大動脈解離と診断、緊急入院となった。体温39 ℃、CRPが25mg/dlと上昇していたためCRPが低下したところで、低体温循環停止、脳分離体外循環下に上行弓部人工血管置換術を施行。第30病日に軽快退院となった。

Ⅰ－26　術前診断に苦慮した上行大動脈Penetrating Atherosclerotic Ulcer (PAU) 破裂の一例

埼玉医科大学　心臓血管外科
谷津尚吾、加藤雅明、今中和人、小林敏樹、岡村長門、桝岡　歩、
石川雅透、荻原正規、西村元信、朝野晴彦、許　俊鋭

82歳、女性。狭心症にて近医通院中であった。突然の胸背部痛出現し当科搬送。CTでは上行大動脈の拡大と心嚢水の貯留を認めた。胸痛持続したため心血管造影を施行。確診に至らず緊急試験開胸を施行した。術中所見では心嚢内出血と上行大動脈外膜の血腫を認めた。人工血管置換術を施行したが、内膜欠損部を認めPAU破裂と診断した。術後経過は良好であった。

Ⅰ－27　AVR術後16年で施行した慢性解離性巨大上行弓部大動脈瘤、腕頭動脈瘤の１手術例

東邦大学医学部付属大森病院　心臓血管外科
和田真一、渡邉善則、塩野則次、佐々木雄毅、
寺本慎男、原　真範、小澤　司、藤井毅郎、横室浩樹、吉原克則、
小山信彌

60歳女性。1987年４月大動脈弁置換術 (23mm) 施行。経過観察中に上行弓部大動脈の拡大を認めた。2003年６月23日大動脈基部置換術、上行弓部大動脈、腕頭動脈人工血管置換術を施行した。巨大上行弓部大動脈瘤の再手術においてKouchoukos approach は極めて有用で、頚部皮膚切開を加えることにより腕頭動脈瘤を含めた根治が可能であった。

Ⅰ－28　CABG術後の弓部大動脈瘤の１治験例

横浜市南部病院　心臓血管外科
沖田将人、坂本　哲、磯田　晋、相馬民太郎

63歳男性。平成12年５月LITAを用いてCABG３枝を施行。翌年の胸部CTで最大径45mmの下方に突出する嚢状の弓部大動脈瘤と最大径35mmの壁在血栓豊富なAAAを指摘。胸骨正中アプローチはLITA損傷の可能性が危惧され、左側開胸アプローチとした。胸部下行大動脈送血、大腿静脈脱血で体外循環を確立。中枢温を25 ℃まで冷却、胸部下行大動脈を遮断し、上半身循環停止下で胸部瘤のパッチ形成術を行った。術後経過は順調。CTで瘤は消失し、第11病日目に退院した。

Ⅰ－29　術中冠動脈造影が有効であった慢性大動脈解離（DeBakey２型）を伴った上行弓部大動脈瘤の１治験例

恩賜財団済生会横浜市南部病院　心臓血管外科
坂本　哲、磯田　晋、沖田将人、相馬民太郎

72歳、男性で、発症時期不明の慢性大動脈解離（DeBakey 2型）に上行弓部大動脈瘤（最大径70mm）が合併した症例に対して術前冠動脈造影検査を施行したが、評価可能な画像が得られず、やむなく術中心停止後に冠動脈造影を施行、有意狭窄なしと判断した。手術はArch-First法にて4分枝付人工血管にて上行弓部大動脈置換、頚部３分枝再建術を施行した。このような症例では術中冠動脈造影は有効な方法と思われた。

14：57～16：00　大動脈 2

座長　　**土　屋　幸　治**（山梨県立中央病院心臓血管外科）

Ⅰ－30　狭窄後拡張瘤の破裂で発症した成人大動脈縮窄症

杏林大学医学部　心臓血管外科
小嶋幸一郎、窪田　博、藤木達雄、佐藤政弥、
遠藤英仁、石田良一、須藤憲一

症例は44才女性。左背部から心窩部にかけての激痛で発症し近医に緊急入院となった。胸部X線にて左血胸疑われ、CTにて大動脈縮窄症および下行大動脈に50mmの狭窄後拡張を認めたため、この部位の破裂を疑い手術目的にて当院転院となった。同日常温部分体外循環下に大動脈縮窄部および下行大動脈瘤人工血管置換術 (Hemashield 20mm) を施行し良好な結果を得た。大動脈縮窄症で狭窄後拡張瘤の破裂を来す症例は稀であり、若干の文献的考察を加えて報告する。

Ⅰ－32　OMI、AAAの患者に発症した急性A型大動脈解離の１例

自衛隊中央病院　胸部外科
野沢幸成、田中良昭、三丸敦洋、竹島茂人、大鹿芳郎

症例は58歳男性。H14年10/29胸背部痛出現。近医にて急性A型大動脈解離、OMI、AAAの診断で当院紹介され、CABG 2 枝 + 上行・弓部大動脈置換術施行。術後急速にAAAの拡大を認めた為、2/25、AAA切除 + Y型人工血管置換術施行。術前CTで腹部の主要血管は真腔、偽腔両方から分岐し、更に解離はAAAまで及んでいた為、中枢側はflapを一部切除しfenestrationして吻合した。若干の文献的考察を加え報告する。

Ⅰ－34　胸部大動脈瘤術後、残存胸部大動脈瘤破裂にて救命し得た一例

1栃木県済生会宇都宮病院　心臓血管外科、
2栃木県済生会宇都宮病院　外科
又吉秀樹[1]、高橋隆一[1]、井上仁人[1]、鈴木　亮[1]、
田島敦志[2]、木曽一誠[1]

73歳男性、平成10年、胸部下行大動脈瘤手術施行。外来経過観察中であったが、平成14年８月ごろより血痰を認めるようになった。平成15年４月喀血認め入院。CT、MRIにて残存胸部下行大動脈瘤破裂(肺穿通)が疑われ、５月準緊急手術施行。前回グラフト末梢の動脈瘤より肺に二箇所穿通を認めた。人工血管置換術、肺部分切除を施行した。喀血を伴う再手術にて術中術後に難渋したが、合併症なく退院後経過良好である。

Ⅰ－36　OMI、ARを伴った胸部大動脈瘤(弓部、下行)に対しreversed elephant trunk法を用い、２期的手術を行った一例

立川綜合病院　心臓血管外科
桑原　淳、菊池千鶴男、杉本　努、斎藤典彦、
田中佐登司、山本和男、春谷重孝

症例は66才、男性。平成12年AMIでPCI (stent×2) 施行。その際TAA (遠位弓部55mm) を指摘され経過を見ていたが、平成14年６月CT上、瘤は拡大傾向で遠位弓部55mm、 胸部下行でφ60mmとなった。心機能低下、ARもあり、2 期的手術とした。14年12月にreversed elephant trunk法を用いた胸部下行置換術施行。その後、AVR + 上行弓部置換術を行った。

Ⅰ－31　Hypoplastic of the descending aortaに対するバイパス術後28年目に再バイパス術を行った一症例

医療法人群馬循環器病院　心臓血管外科
町田浩志、上部一彦、安元　浩、原田昌範

症例は53歳女性、Hypoplastic of the descending aortaに対して25歳時にバイパス術 (胸部下行－腹部大動脈) 施行。術後27年目より胸部不快感、動悸、上肢血圧上昇および下肢冷感、血圧低下あり。大動脈造影にてグラフト閉塞を認めないものの血圧コントロールおよび症状改善が困難のため、術後28年目に再バイパス術 (上行－腹部大動脈) 施行。術後は著明に症状の改善を認め、降圧剤を必要とせず退院となった。

Ⅰ－33　胸腹部大動脈瘤破裂に対する１手術例

山梨県立中央病院　心臓血管外科
中島雅人、土屋幸治、井上秀範、小林健介、天野　宏、
滝澤恒基

症例は53歳、女性。平成14年９月15日の朝に突然心窩部痛を認めたため近医受診。腹部超音波検査およびCT検査にて胸腹部大動脈瘤破裂 (Crawford Type III) が認められたため、当科紹介となり同日緊急手術となった。手術はSpiral incisionで瘤に到達し、部分体外循環下に人工血管置換術 (腹腔動脈の分枝再建を含む) を行った。術後経過は良好で18病日に退院となった。

Ⅰ－35　血管内治療を先行させた胸部重複大動脈瘤分割手術の一例

東京医科大学　第２外科
飯田泰功、小泉信達、市橋弘章、横井良彦、島崎太郎、
川口　聡、小櫃由樹生、石丸　新

症例は、68歳男性。拡大傾向を呈する弓部および下行大動脈瘤の診断にて、手術侵襲を軽減する目的で分割手術を施行した。初回手術は、まず下行瘤に対してStent Graft (SG) 内挿術を行った後、弓部瘤に対してendoleakを残すようにSGを内挿した。１週間後に全弓部置換術を行い、この時に前回挿入しておいたSGを、中枢側に引き出し末梢側吻合に利用した。術後は対麻痺などの合併症を認めることなく経過良好であった。

16：00〜17：03　大動脈３

座長　　**小　野　口　勝　久**（埼玉県立循環器・呼吸器センター心臓血管外科）

Ⅰ－37　高齢者急性大動脈解離の１例

山梨医科大学医学部　第２外科
福田尚司、井上秀範、天野　宏、石川成津矢、
小林　香、加賀重亜喜、松原寛知、緒方孝治、
窪田健司、小島淳夫、木村光裕、長阪　智、鈴木章司、
進藤俊哉、吉井新平

StanfordAタイプの急性大動脈解離および慢性大動脈弁閉鎖不全症と診断された90歳の男性に大腿動静脈送脱血で人工心肺を確立し、右鎖骨下動脈送血、上大静脈脱血を加え近位弓部大動脈を遮断し全身冷却下に大動脈弁置換術を行った。同時に、深部温19 ℃で循環停止とし上行大動脈置換術を施行した。脳保護は間欠的逆行性脳還流を行い、術後は脳合併症など認めず良好に経過した。

Ⅰ－39　左椎骨動脈起始異常を伴った弓部大動脈瘤に対し人工血管置換術を施行した１例

埼玉県立循環器・呼吸器病センター　心臓血管外科
儀武路雄、佐々木達海、蜂谷　貴、小野口勝久、
高倉充宏、森　厚夫、田口真吾

症例は75歳男性、健康診断にて胸部X―P上異常陰影を指摘され当院紹介となった。血管造影、MRI等により弓部遠位部に嚢状の大動脈拡大を認め、手術適応ありと判断したが、左椎骨動脈が直接大動脈より分岐していた。手術は、胸骨正中切開にてアプローチ、選択的脳環流、低体温循環停止を併用し施行。左椎骨動脈は鎖骨下動脈と共に島状切除し再建した。術後経過は順調で現在外来にて経過観察中である。

Ⅰ－41　解離を伴った感染性遠位弓部動脈瘤破裂の１手術例

国家公務員共済組合連合会総合病院横浜栄共済病院　胸部心臓血管外科
藤井　奨、澤　重治、清水陽介、木内竜太

症例は72歳、男性。発熱で入院。血液培養でBacteroidesが検出された。平成14年12月３日、胸腹部CTでStanford B型大動脈解離を指摘され、12月17日当科転科。12月18日大量喀血し、緊急手術を行った。解離した近位下行大動脈に膿が貯留し、遠位弓部で肺へ穿破していた。瘤を切除し、弓部全置換および左上葉切除を施行した。術中の動脈壁および術後のドレーン排液からBacteroidesが検出された。胸腔洗浄により、炎症は沈静化し、術後第133病日に退院した。

Ⅰ－43　LMTを合併した弓部大動脈瘤合併に対する弓部分枝バイパス、ステントグラフト内挿術、OPCABを施行した一例

東京医科大学　第二外科
中村慶太、菊池祐二郎、三坂昌温、市橋弘章、
小泉信達、島崎太郎、川口　聡、清水　剛、
小櫃由樹生、平山哲三、石丸　新

症例は80歳男性。LMT病変に弓部大動脈瘤合併していた。脳硬塞、呼吸不全、心不全を合併しhigh riskのため人工心肺下弓部全置換は困難と判断し、PCPS下上行大動脈弓部大動脈３分枝バイパス術を先行し、上行大動脈から胸部下行大動脈にかけステントグラフトを挿入し、LAD、OMへOPCAB２枝を施行した。術後経過良好であった。

Ⅰ－38　幼児期に下行大動脈瘤を発症した結節性硬化症の一例

東京大学大学院医学研究科　心臓外科
吉福清二郎、村上　新、師田哲郎、山本哲史、
高岡哲弘、前田克英、月原弘之

２歳２ヶ月男児。体重11.2kg。日齢３に仙尾部脊索腫全摘施行。その際の全身検索にて皮質下結節、眼底腫瘍、心筋横紋筋腫認め、結節性硬化症と診断されていた。２歳１ヶ月時、上気道感染反復し精査、CTにて遠位下行大動脈に35mm大の嚢状瘤を認め、当院紹介。手術は瘤送血、PA脱血にて人工心肺を確立、軽度低体温、心拍動下に遠位下行大動脈人工血管置換術施行。下半身循環停止時間は計11分。肋間動脈は再建せず。術後経過良好にて８病日退院となった。

Ⅰ－40　左鎖骨下動脈にentryを持つ感染性大動脈瘤の１治験例

せんぽ東京高輪病院　心臓血管外科
堀見洋継

症例は61歳の女性。不明熱で入院。入院後胸部レントゲン写真上、左上肺野に急速に拡大するmass lesionが見つかる。胸部CTで感染性大動脈瘤と診断され、緊急手術となる。胸骨正中切開、超低体温、完全循環停止下に大動脈弓部を切開。左鎖骨下動脈分岐部に約1cmの穴がありそこから感染性動脈瘤に交通していると考えられた。左鎖骨下動脈を内側から閉鎖し、上行大動脈から左鎖骨下動脈に8mmのPTFEでバイパスを置き手術を終了した。術後感染性動脈瘤は徐々に縮小し、治癒した。

Ⅰ－42　弓部分枝及び冠動脈の解離、ARを伴ったA型大動脈解離に対する集約的モニター下のBentall変法＋弓部置換術の１治験例

東日本循環器病院心臓血管センター　心臓血管外科
北村昌也、森下　篤、榛沢和彦、片平誠一郎、
常廣俊太郎、小柳　仁

症例は65歳女性、急性AR、心不全の精査中に左右上肢の圧較差からCT上A型大動脈解離と診断され、手術目的で当科紹介。弓部分枝・冠動脈の解離、一部の真腔狭小化などにより、手術中のmalperfusionに留意して、両側頚動脈血流や脳内酸素飽和度等を持続モニターしながら、Bentall変法＋弓部置換術を行った。手術は問題なく終了し、術後経過は比較的順調であった。

第 II 会場

9：35～10：20　外傷 2

座長　　**堀　之　内　宏　久**（慶應義塾大学医学部呼吸器外科）

II － 1　AVMを背景としてサーフィン中に肺損傷を来した一例

医療法人鉄蕉会亀田総合病院　外科
田辺晴山、渡邉智幸、深澤基児、黒木基夫、武士昭彦

症例　29才、男性。主訴：喀血。既往歴・家族歴内容：特記なし。現病歴：サーフィン中に喀血。救急隊要請。来院後ショック状態。胸部レントゲン、CTにて左胸腔内出血と診断し胸腔ドレーンを挿入。その後も持続性に左胸腔より300mlの出血続き、緊急手術を施行した。左肺下葉に肺損傷を認め、左肺下葉切除術を施行した。術後経過良好にて自宅退院。切除した左肺下葉損傷部よりAVMの存在を確認し、AVMを原因とする肺出血、肺損傷と診断した。

II － 2　胸部打撲受傷４日後より急激に増悪した外傷性膿胸の１手術例

信州大学医学部付属病院　呼吸器外科
北川敬之、椎名隆之、齋藤　学、砥石政幸、
高砂敬一郎、天野　純

症例は78歳、男性。2003年５月10日倒木にて胸部を打撲。受傷４日後、呼吸困難が出現し近医受診。胸部X線で左下肺野に浸潤影を認めた。その後左肺の浸潤影、含気不良の急激な増悪を来たし当科紹介。胸部Ｘ線、CTで左肺尖部、縦隔側、横隔膜下に内部不均一な腫瘤影があり血腫を疑われた。胸腔ドレナージを施行するが効果が得られず、手術を施行した。左胸腔内には血腫と思われるような凝血塊はなく、黄白色調のフィブリン塊を認め、可及的に掻爬した。

II － 3　広範挫滅外傷による開放性血気胸の一救命例

長岡赤十字病院　心臓血管呼吸器外科
青木賢治、富樫賢一、平原浩幸、菅原正明、小熊文昭

症例は50歳、男性。道路工事に従事中、大型機械に左上半身が巻き込まれた。左上腕は切断され、左胸壁の挫滅創は胸腔に達し開放性血気胸を呈していた。直ちに緊急手術を施行。上腕断端形成術とともに胸壁修復術を行い、無事救命できた。術後経過は良好で感染等の合併症もなかった。広範な胸壁損傷後にもかかわらず呼吸障害も残存しなかった。開放性血気胸の診断治療についての考察も含め報告した。

II － 4　胸部刺創に対して緊急手術を行い救命し得た１例

1前橋赤十字病院　呼吸器外科、
2同　心臓血管外科、
3群馬大学　第二外科
上吉原光宏[1]、大滝章男[2]、大木　茂[2]、森下靖雄[3]

症例は54歳、女性。2003年６月15日、包丁で背部を刺され他院受診し胸腔ドレナージを行ったところ、多量の血性排液とエアーリークを認めたため当院救急救命センターに転送された。搬送時ショック状態であり緊急手術を行ったところ、刺創は背部から右中葉を貫通し上葉に達していた。Tractotomyを行って集中治療室へ入室した。術後第１病日目には人工呼吸器を離脱し、第15病日目には退院した。

II － 5　左鎖骨上経路での12Fr静脈カテーテルの動脈穿刺にて胸骨正中切開を要した一例

東邦大学医学部付属大橋病院　心臓血管外科
村瀬俊文、小堺浩一、田村　進、横室仁志、大関泰宏、
小林陽一、中島一樹、尾崎重之、海老根東雄

66歳、女性。肝硬変、難治性腹水にて内科でPVシャント挿入中、12Fr静脈シースを動脈穿刺した。大動脈造影にて左総頚動脈根部～大動脈弓部に穿刺が疑われた。肝硬変に伴う出血傾向と弓部修復を要する可能性があった為、胸骨正中切開とした。シースは左総頚動脈根部を穿刺しており、左総頚動脈を遮断しシース抜去。5-0プロリンで縫合閉鎖、遮断時間３分。術後経過良好であった。

10：20〜11：05　感染・その他 1

座長　　**秋　葉　直　志**（東京慈恵会医科大学外科）

Ⅱ－6　関節リウマチを合併し、肺癌切除後に晩期発生したBOOPの１例

群馬大学医学部　第２外科
伊部崇史、大谷嘉己、清水公裕、小此木修一、森下靖雄

68歳女性、関節リウマチの既往あり。平成14年12月肺腺癌で右中下葉切除郭清を施行した。同15年１月呼吸苦が出現し、胸部写真上右肺野浸潤影を認めた。抗生剤を投与したが浸潤影は改善しなかった。画像所見及び気管支鏡検査で肺胞洗浄液がリンパ球優位であること、さらに関節リウマチの既往からBOOP疑いと診断した。ステロイドパルス療法を施行し症状、浸潤影とも改善した。関節リウマチ患者の肺癌術後浸潤影では肺炎、癌性胸膜炎に加えBOOPも鑑別に加える必要がある。

Ⅱ－8　非定型抗酸菌症による気胸に対して胸腔鏡下手術を施行した１例

虎の門病院　呼吸器外科
細野祥之、河野　匡、宮永茂樹、文　敏景、中村雄介

症例は75歳女性。慢性腎不全とMACにて経過観察中。1999年４月よりRFP＋EB＋CAMを内服していた。2003年６月13日突然の胸痛を認め、胸部X線上右気胸との診断にて胸腔ドレーン留置。胸水PCRでMACを認め、胸部CT上右S6の空洞を伴うMAC病変のruptureを疑った。以後胸腔ドレナージを行うも気胸改善せず、外科的治療の適応となった。６月23日胸腔鏡下にて瘻孔を含む右S6を部分切除した。術後経過は順調で1PODに胸腔ドレーン抜去。MACに合併する気胸につき文献的考察を加え報告する。

Ⅱ－10　術後縦隔洞炎に対し陰圧ドレッシング法が有効であった１治験例

聖路加国際病院　心臓血管外科
梅原伸大、渡辺　直、秋本剛秀、阿部恒平、小柳　仁

78歳女性、ASRに対してAVRを施行した。約40年前の乳癌左拡大乳房切除術と放射線治療による皮膚潰瘍を伴っていたため、腹直筋皮弁を用いて一期的に創部閉鎖した。しかし、皮弁機能不全による創部離開が縦隔洞炎にまで発展したため、大胸筋弁を用いて創部充填および皮膚移植をおこなった。感染により皮膚生着が得られず治療に難渋したが陰圧ドレッシング法により著明な改善を認めた。

Ⅱ－7　嚢胞内ドレナージにより呼吸状態の改善を認めた感染性巨大肺嚢胞の１例

国保松戸市立病院　呼吸器外科
芳賀由紀子、岩井直路

症例は84歳男性。左肺上葉の巨大気腫性肺嚢胞のため、当院外来通院中、平成15年２月７日、左肺炎と肺嚢胞内感染を合併し当科入院。抗生剤投与で病状は改善しなかったが、全身状態不良で手術は困難と判断し、左肺嚢胞内ドレナージと嚢胞内洗浄を行った。その後、全身状態は改善し、さらに肺嚢胞の縮小と左肺下葉の膨張を認めた。３月25日、退院。現在、自覚症状と動脈血ガスの改善を認めており、外来通院中である。

Ⅱ－9　開心術後に放線菌による縦隔炎を来たした一症例

新潟大学医学部　第２外科
小池輝元、島田晃治、岡本竹司、上原彰史、名村　理、
曽川正和、林　純一

症例は81歳の男性で、大動脈弁狭窄症・甲状腺腫に対し、大動脈弁置換術・左甲状腺摘手術を施行、術後出血に対し、止血術・洗浄ドレナージ術施行するも経過良好にて退院した。外来にて経過観察中、発熱・創周囲発赤あり胸部CTにて縦隔炎と診断、洗浄ドレナージ・デブリードマン・大胸筋皮弁充填術を施行した。組織標本・ドレーン排液ともに放線菌が検出され、起因菌と考えられ、IPM/CSの投与により治療した。

11：05〜12：00　肺悪性腫瘍・肺転移

座長　　**野　守　裕　明**（東京都済生会中央病院呼吸器外科）

II－11　子宮筋腫肺転移の２例

水戸済生会総合病院　心臓血管外科呼吸器外科
篠原博彦、倉岡節夫、建部　祥、浅見冬樹

症例１は58才女性、42才時に子宮筋腫で手術歴あり。平成11年７月頃より咳嗽を繰り返すため精査したところ、両肺に多発する腫瘤を認め、平成12年１月肺部分切除施行。病理診断はleiomyomaであった。症例２は52才女性、44才時に子宮筋腫で手術歴あり。平成12年８月検診にて異常陰影を指摘され、精査したところ両肺に多発陰影を認め、12月肺部分切除施行。こちらも病理診断はleiomyomaであった。両症例とも子宮筋腫の肺転移が考えられた。比較的稀な症例であり、若干の文献的考察を加えて報告する。

II－12　乳癌術後長期経過後に健診等で偶然発見され胸腔鏡下に切除した肺転移の２例

関東労災病院　呼吸器外科
山形達史、田尻道彦

画像診断の進歩や健診の普及に伴い、末梢性肺野小型病変の発見例は増加している。その中で、悪性疾患の既往歴を有する場合、たとえ術後長期経過後の場合でも、原発性肺癌か前疾患の再発かの判断に迷いを来たすことがある。とりわけ、乳癌は比較的遠隔期の再発が少なくないといわれている。今回我々は、乳癌術後27年、42年を経て健診等で偶然発見されて胸腔鏡下に肺部分切除した肺転移２例を経験したので、若干の考察を加えて報告する。

II－13　類上皮肉腫による嚢胞性多発肺転移の１例

慶応義塾大学　外科学教室　呼吸器外科
木下桂一、山本　純、塚田紀理、竹内　健、石本祐子、藤本博行、木村吉成、山本　学、泉陽太郎、江口圭介、渡辺真純、川村雅文、堀之内宏久、小林紘一

症例は37歳、男性。左上肢原発の類上皮肉腫により嚢胞性多発肺転移をきたし、気胸を繰り返した稀な１例を経験したので、若干の文献的考察を加え報告する。

II－14　放射線化学療法後positoron emission tomography (PET) 偽陽性を呈した肺悪性腫瘍２切除例

1東京都済生会中央病院 呼吸器外科、
2東京都済生会中央病院 病理科
大塚　崇[1]、渡辺健一[1]、野守裕明[1]、成毛韶夫[1]、
末舛恵一[1]、折笠英紀[2]、山崎一人[2]

Positoron emission tomography (PET) は肺悪性腫瘍に対する放射線化学療法の治療の評価に有用であるとされている。放射線化学療法施行した非小細胞肺癌症例と化学療法施行したseminoma肺転移症例で、治療後の肺腫瘤がPET陽性であったが、切除後の病理標本で腫瘍細胞を認めなかった。放射線化学療法後のPET偽陽性につき文献的考察を加え報告する。

II－15　肺外病変との鑑別が困難であった低分化肺腺癌の１切除例

総合病院土浦協同病院　心臓血管呼吸器外科
稲垣雅春、小澤雄一郎、井口けさ人、牛山朋彦、
大貫雅裕、広岡一信

60歳、男性。咳嗽、発熱で３月18日前医入院。右胸腔内背側に内部不均一な巨大腫瘤。上葉を前方へ圧排。針生検で大細胞癌か腺癌の疑い。４月８日当科へ転院。気管支鏡では右B2aとB6aは前方へ圧排狭窄。４月14日手術施行。右第5肋間後側方開胸。上葉からＳ6の背側に肺と一塊に胸壁と強固に癒着する腫瘤あり、胸膜外に剥離。右肺摘除・ND2a施行。上葉から下葉背側154×100×75mm低分化肺腺癌pT3n0pm0p3a胸壁断端陰性。術後経過は良好で24日目に退院。

II－16　縦隔腫瘍と鑑別困難であった原発性肺癌の一例

1日本医科大学外科学第二　呼吸器外科、
2日本医科大学　第一病理
石川義典[1]、平田知己[1]、小泉　潔[1]、山岸茂樹[1]、
平井恭二[1]、岡本淳一[1]、川本雅史[1]、清水一雄[1]

【症例】74歳、男性。【主訴】胸部異常陰影【現病歴】検診で胸部異常陰影を指摘され、精査加療目的で当院紹介となる。【検査所見】胸部CT検査にて右気管分岐部には４×6cm大の食道に接した腫瘤を認め、MRIではT1、T2ともに低信号、不均一な造影効果を認めた。【経過】縦隔腫瘍の診断で胸腔鏡補助下に腫瘍とともに右肺下葉切除術を施行。術中迅速診断では肉腫様、最終診断は原発性肺癌（低分化腺癌）と報告された。

13：00〜13：54　肺悪性

座長　　**中　村　治　彦**（東京医科大学外科第一講座）

Ⅱ－17　急速に増大し前方経路で右肺全摘除術を施行した肺肉腫の一例

1埼玉医科大学総合医療センター　呼吸器外科、
2埼玉医科大学総合医療センター　病理部、
3関東中央病院　検査科病理
中山光男[1]、古屋信二[1]、堀口速史[1]、山畑　健[1]、
菊池功次[1]、三浦一郎[2]、岡　輝明[3]

症例は労作時呼吸困難を主訴として来院した48歳の女性。右肺腫瘍が出血を伴いながら約３週間で急速に増大して右胸腔内の大部分を占め、縦隔を著明に圧排したため胸骨正中切開に第４肋間前側方切開を加えた前方経路で右肺全摘除術を行った。術後病理組織検査で筋原性の成分を含む肺肉腫と診断された。

Ⅱ－18　左sleeve上葉＋S6 区域切除および肺動脈形成を施行した左肺腺癌の一例

千葉大学大学院医学研究院　胸部外科学
岩田剛和、関根康雄、田村　創、江花弘基、佐藤純人、
大木陽亮、溝渕輝明、伊豫田明、渋谷　潔、飯笹俊彦、
斎藤幸雄、藤澤武彦

69歳女性。健診胸部X線写真で左肺門部異常影指摘され、当科紹介。気管支鏡にて腺癌（ｃ－T2N2M0、LN#5 (+)）の診断となり、手術施行した。腫瘍は左上葉発生で気管支上幹を囲むように存在し、B6入口部にまで及んでいた。左sleeve上葉＋S6区域切除、左肺動脈弓合併切除施行。左主気管支と肺底区支との端々吻合、および肺動脈の端々吻合にて再建した。

Ⅱ－19　二期的に肺葉切除術を施行した両側同時多発肺癌の一例

東京医科大学　外科第一講座
岩崎賢太郎、原田匡彦、本多英俊、土田敬明、
池田徳彦、平野　隆、中村治彦、加藤治文

65歳男性。左無気肺を認め、精査にてB4＋5 領域に左舌区支を閉塞する高分化型扁平上皮癌を認めた。胸部X-P上、右上葉にも異常陰影を認め、同部位にCTNBを施行、低分化型腺癌の診断を得た為、二期的に手術を行った。手術により無気肺は改善し両側の気腫肺切除により術後呼吸機能も良好である。組織型の違う両側同時肺癌は、術式の選択、手術側の優先順位、術後呼吸機能等、様々な検討の余地がある。文献的考察を加え報告する。

Ⅱ－20　手術を期に低Na血症改善した小細胞肺癌の１例

都立駒込病院　外科
坂口幸治、堀尾裕俊、桑原克之

症例は79歳男性。2003年１月血痰出現し受診、胸部CTではLt.S9に径 8mmの腫瘤を認めた。CEA11.7ng/mlと高値を示し肺癌を疑った。５月SIADH様の低Na血症を認め、ミネラルコルチコイド内服／水分制限にてやや改善し、５月22日胸腔鏡下生検施行、迅速病理ではNeuroendcrine cell carcinoma疑いと診断され、左下葉切除術／リンパ節郭清施行した。術後低Na血症改善しミネラルコルチコイド内服中止できたが、永久病理標本で小細胞肺癌診断された。現在は化学療法施行予定である。

Ⅱ－21　胸水ドレナージ後難治性気胸を併発した肺癌の一例

順天堂大学　医学部　呼吸器外科
宮坂善和、宮元秀昭、二川俊郎、山崎明男、王　志明、
守尾　篤、今野秀洋、今清水恒太、泉　　浩

症例は52歳男性。2003年５月より労作時呼吸困難出現。胸部X線上、右胸水貯留を認め、胸腔ドレナージ施行。ドレーン挿入後より肺瘻を認め、遷延するため、６月24日、胸腔鏡手術を施行。胸腔内は壁側胸膜の肥厚を伴った癌性胸膜炎を呈しており、S3胸膜直下に浅い胸膜陥入を伴った径1.5cm大の腫瘤を認めた。この部位からair leakを認めたため切除した。病理組織学的にS3の腫瘍は肺腺癌であった。

Ⅱ－22　高熱を伴うc3A期肺癌に対し、術前化学療法が著効した１切除例

国立がんセンター東病院
西條天基、西村光世、吉田純司、檜田直也、萩原　優、菱田智之、
塩野知志、石井源一郎、久保田馨、永井完治

症例は65歳男性、肺結核で左上葉切除術の既往あり。左胸痛、食欲低下、るい痩、発熱のため精査、肺癌 (cT3N1M0) の診断を得て2002年11月当院入院。発熱、呼吸機能不良のため、化学療法 (CBDCA＋PTX) 施行。効果はPRで症状は消失し、2003年２月、肺残肺全摘、壁側胸膜合併切除、縦隔リンパ節郭清施行 (ysT1N0M0)。術後病理報告で腫瘍細胞は認められず、化学療法の効果はGrade3 であった。

13：54〜14：57　胸膜・縦隔 1

座長　　**西　村　嘉　裕**（国立療養所晴嵐荘病院外科）

II－23　悪性solitary fibrous tumorの１例

1国立がんセンター中央病院　呼吸器外科、
2国立がんセンター中央病院　病理部
吉田幸弘[1]、浅村尚生[1]、鈴木健司[1]、渡辺俊一[1]、
前島新史[2]、長谷川匡[2]、松野吉宏[2]、土屋了介[1]

症例は58歳女性。呼吸困難を主訴に来院した。胸部CTでは右胸腔内に26×17cm大の被膜を有する腫瘍を認め、隔壁により多房化していた。針生検により間葉系腫瘍と考えられたが、確定診断には至らなかった。後側方切開に肋弓下切開を加えて開胸した。腫瘍は横隔膜、下葉肺と癒着しており、これらを合併切除して摘出した。病理診断はsolitary fibrous tumorであり、核分裂像が目立つことから悪性とした。

II－24　胸膜孤立性線維性腫瘍の１手術例

1自治医科大学附属大宮医療センター　外科、
2自治医科大学附属大宮医療センター　病理部
山田典子[1]、石田博徳[1]、中谷研介[1]、小西文雄[1]、
山田茂樹[2]

症例は61歳女性。2002年９月胸部X-Pで右下肺野に異常陰影を指摘され、2003年２月当科を受診した。胸部CTとMRIで胸膜腫瘍と診断し、胸腔鏡補助下に手術を施行した。右下葉肺底部より有茎性に発育する10cmの腫瘍で、有茎部の肺を含めて腫瘍を摘出した。病理は紡錘形細胞の増殖と膠原線維からなる腫瘍で、細胞密度が高く核分裂増も認め、免疫染色CD34は陽性であり、孤立性 (限局性) 線維性腫瘍の悪性型と診断された。文献的考察を加えて報告する。

II－25　上大静脈内に茎状進展した浸潤型胸腺腫の１切除例

埼玉医科大学
岡部　智、金子公一、森田理一郎、坂口浩三、
中村聡美、二反田博之、赤石　亨、山崎庸弘

61歳男性。慢性腎不全で透析中、胸部異常陰影を指摘され入院。胸部X線で縦隔から右肺野に突出する腫瘤影を認め、胸部CTでは上大静脈内に茎状に進展する50mmの腫瘤で、生検にて浸潤型胸腺腫と診断された。術前30Gy照射施行。手術で腫瘍は茎状に上大静脈内に進展し、右心耳-左腕頭静脈人工血管バイパスを作製してから、上大静脈部分切除し、直接縫合閉鎖して腫瘍の完全切除可能であった。病理組織学的に、typeB3 胸腺腫であった。

II－26　右心房に血管内浸潤した浸潤型胸腺腫の１手術症例

神奈川県立循環器呼吸器病センター心臓血管外科
石井正徳、梶原博一、浜田俊之、市川由紀夫、山崎一也

症例は76才男性。上大静脈症候群、心タンポナーデを合併した浸潤型胸腺腫に対して手術を施行し良好な結果がえられたので報告した。術前CT、MRIでは前縦隔腫瘍が左胸頸静脈から上大静脈、右心房全体に血管内浸潤していた。人工心肺下に腫瘍摘出、胸頸静脈、上大静脈血行再建術を施行。術後、症状の改善を認め、現在放射線治療中である。

II－27　胸腔鏡下手術を２回行った浸潤性胸腺腫術後胸腔内播種の１例

長野市民病院　呼吸器外科
濱中一敏、西村秀紀

症例は68歳の女性で、64歳時に化学療法を３クール施行後、胸腺摘除術＋上大静脈切除+右胸腔内播種摘出術（20数コ）を行い、更に放射線療法を加えた。１年後に右胸水を認め、胸腔鏡下に胸腔内播種を２カ所切除した。その後の経過は良好であったが、初回手術より４年後の胸部CTで右胸腔内に腫瘤を認めたため、再度胸腔鏡下に４カ所切除し、数カ所をレーザーで焼灼した。胸腔内の癒着は縦隔側を除いて軽度で、手術操作は容易であった。

II－28　反回神経ならびに横隔神経再建を行った胸腺癌の１例

社会福祉法人三井記念病院　呼吸器センター外科
高橋保博、池田晋悟、川野亮二、横田俊也、深井隆太、
松川　秀、羽田圓城

症例は60歳女性。胸痛、嗄声を主訴とし前縦隔腫瘍にて当科紹介。ＣＴ下生検にて胸腺癌（扁平上皮癌）と診断。胸骨正中切開、10mmEPTFEリング付グラフトにて右心耳ー左腕頭静脈バイパス下に拡大胸腺全摘術、左腕頭静脈、上大静脈、両側横隔神経、左迷走神経・反回神経、両側肺S3b合併切除。左反回神経・横隔神経は顕微鏡下に神経吻合再建を施行。術後第１病日に人工呼吸器より離脱し、第20病日退院。良好な治療経過を得たので報告する。

II－29　女性縦隔原発胚細胞性腫瘍の１例

1国立がんセンター中央病院　外科、
2国立がんセンター中央病院　病理
加藤靖文[1]、鈴木健司[1]、浅村尚生[1]、渡辺俊一[1]、
前島新史[2]、松野吉宏[2]、土屋了介[1]

41歳、女性。2002年１月発熱を契機として前縦隔に53mm大の腫瘤を指摘された。腫瘍マーカーが正常値であり、画像所見も成熟奇形腫に矛盾しないものであったため、経過観察となった。同年８月の検査にて腫瘍が77mmと増大し、AFP 3695と上昇を認めた。針生検の所見を含め、臨床的にnonseminomatous germ cell tumorと診断。BEP療法を4course施行し、腫瘍マーカーの正常化を得たため、2003年１月手術施行し、完全切除を行い得た。

14：57～15：51　胸膜・縦隔 2

座長　　**岩　崎　正　之**（東海大学医学部外科系呼吸器外科）

II－30　麻酔導入後の換気不全を緊急胸骨正中切開により解除し得た巨大縦隔腫瘍の一例

東海大学医学部　外科学系　呼吸器外科学
増田大介、武市　悠、加藤暢介、吉野和穂、藤森　賢、
西海　昇、山田俊介、岩崎正之、井上宏司

26才、女性。気管と両側主気管支を圧迫する全縦隔腫瘍を認めた。手術室で人工換気によりair trapとなった肺と腫瘍が両側の主気管支を圧迫閉塞し、挿管10分後に人工換気不能に陥った。緊急胸骨正中切開を行い胸郭を広げた所、気道閉塞が解除し換気可能となった。病理診断は成熟奇形腫であった。巨大前縦隔腫瘍の麻酔導入の人工換気は静脈還流障害や換気不全を呈することがあり、注意を要する。

II－31　巨大後縦隔腫瘍の１手術例

1東京医科歯科大学大学院医歯学総合研究科　心肺機能外科、
2東京都立墨東病院
相馬裕介[1]、赤松秀樹[1]、小島勝雄[1]、砂盛　誠[1]、
伊藤　淳[2]

症例は50歳、 女性。無症状だが、 心陰影とほぼ重なっていた腫瘍を検診Xpで指摘された。２年前の検診Xpでも同様の陰影が認められた。 CT・MRIで左胸腔内に突出するように径10cm大の内部不均一な腫瘍がみられ、 横隔膜を著しく圧排して左腎とほぼ接していた。経皮生検で診断がつかず、 腫瘍摘除を行った。病理は検討中である。

II－32　術後経過観察中に増大した縦隔内重複気管支性嚢腫の１切除例

新潟県立がんセンター新潟病院　呼吸器外科
吉谷克雄、小池輝明、大和　靖、佐藤衆一

症例は44歳男性。２年前、人間ドックで発見された気管分岐部やや右側後縦隔の 6cm大のcystic massを胸腔鏡併用右小開胸下に切除し気管支性嚢腫であった。７カ月後の胸部CTで、切除部尾側の後縦隔に 2cm大のcystic massが指摘された。さらに１年半後、5cmと明らかな増大傾向が見られたため、左開胸下に傍食道のcystic massを切除した。病理診断は気管支性嚢腫であった。気管支性嚢腫はほとんどが孤立性で重複例はまれである。

II－33　両側同時気胸で発見された巨大肺嚢胞症の１例

日本大学医学部外科学講座外科２部門
中村哲哉、大森一光、村松　高、四万村三恵、
古市基彦、松村光恭、根岸七雄

症例は52歳、男性。平成15年７月に呼吸苦が出現するも放置していた。その後に呼吸困難となり救急車にて某病院入院となる。入院後、両側の気胸と巨大肺嚢胞症と診断され、手術目的で当科へ入院となる。入院後は肺動脈造影等の精査を施行し、両側同時手術を施行した。術後経過は良好であった。この症例を中心に若干の文献的考察を加え報告する。

II－34　胸腺嚢胞との鑑別が困難であった嚢胞性胸腺腫の一例

1防衛医科大学校病院　第２外科、
2防衛医科大学校病院検査部病理
尾関雄一[1]、橋本博史[1]、佐藤光春[1]、小原聖勇[1]、
松谷哲行[1]、津福達二[1]、前原正明[1]、相田真介[2]

症例は64歳、女性。平成14年10月検診で胸部異常影を指摘された。胸部CTでは前縦隔に径 5cm大の辺縁明瞭な腫瘤を認めた。胸部MRIでは内部均一であり、T1強調でlow intensity、T2強調で著しいhigh intensityを示し皮膜にのみ造影効果を認めた。胸腺嚢腫を疑い、増大傾向を認めたため胸腔鏡下に腫瘤を摘出した。病理学的に嚢胞腔内腔に突出する腫瘍組織を認め、嚢胞状胸腺腫 (Type B1、 正岡Ｉ期)と診断した。

II－35　高齢者・中縦隔発生悪性奇形腫が疑われた１症例

東京大学医学部呼吸器外科
深見武史、中島　淳、松本　順、竹内恵理保、
長山和弘、高本眞一

76歳男性。呼吸困難・起坐呼吸を主訴に、2003年11月当科救急入院。中縦隔に直径10cmの充実性腫瘤陰影を認め、右主気管支～中間幹を圧迫閉塞していた。α-FP 10、β-HCG 15と高値であった。気道閉塞解除のため、救急的に腫瘍亜全摘。術後１ヶ月で腫瘍再増大し、人口呼吸管理下にCDDP＋VP-16による化学療法を行い、PRとなり人工呼吸から離脱した。悪性奇形腫が病理組織学的に疑われた稀な症例を報告する。

15：51～16：45　感染・その他 2

座長　　**中　山　光　男**（埼玉医科大学総合医療センター呼吸器外科）

II－36　気管支動脈塞栓術後にも喀血を繰り返した気管支拡張症の１手術例

1東京慈恵会医科大学　外科、
2東京慈恵会医科大学　病院病理部
齋藤祐二[1]、尾高　真[1]、佐藤修二[1]、秋葉直志[1]、
山崎洋次[1]、原田　徹[2]、川上牧夫[2]

症例は72歳男性。20年前より気管支拡張症と診断され喀血を繰り返していた。2000年５月に大量喀血し、以後再発を繰り返し左気管支動脈塞栓術を計３回施行した。2003年１月に再び大量喀血し気管支動脈造影を行うも気管支に沿う細血管の増生を認めるのみで塞栓術は不可能であった。気管支鏡検査では、左下幹に凝血塊の充満を認めた。２月５日、左下葉切除術を施行した。術後経過は良好で再喀血は認めていない。

II－37　喀血を呈した肺葉外肺分画症の１例

1自治医科大学　呼吸器外科、
2国際医療福祉病院　呼吸器
高塚由佳[1]、佐藤幸夫[1]、齊藤紀子[1]、遠藤哲哉[1]、
長谷川剛[1]、遠藤俊輔[1]、大谷真一[1]、蘇原泰則[1]、
手塚康裕[2]、村山史雄[2]

症例は45歳、女性。喀血のため、精査治療目的で当院に入院した。CTでは右S10の部位に無気肺と思われる領域を認めた。血管造影では、下行大動脈より分岐する異常血管を認め、肺分画症と考えられた。胸腔鏡下に手術施行したところ、肺葉外分画症であった。S10と間に内部に血管を有する索状物を認め、喀血の原因と考えられた。術後喀血はみられていない。

II－38　巨大異常動脈を伴うPryceI型肺分画症の一手術例

1日本医科大学付属第二病院　外科、
2日本医科大学付属病院　外科学第二
山下康夫[1]、原口秀司[1]、山下浩二[1]、織井恒安[1]、
川村　純[1]、遠藤直哉[1]、日置正文[1]、清水一雄[2]

症例は29歳、男性。喀血精査目的に紹介。左肺異常陰影を認め、精査にてPryceI型肺分画症と診断。大動脈造影では径22mmの異常動脈が胸部下行大動脈より起始し肺静脈に還流していた。肺動脈造影では左肺動脈は上葉、A6にのみ分岐していた。手術は左下葉切除術を行い、異常動脈の断端は縫合処理した。異常動脈径22mmは我々の調べる限り最大であり若干の文献的考察を加え報告する。

II－39　慢性有瘻性膿胸の一例

順天堂大学　胸部外科
今清水恒太、宮元秀昭、二川俊郎、王　志明、
山崎明男、守尾　篤、今野秀洋、宮坂善和、泉　　浩

症例は71歳男性。既往歴として、50年前に右肺結核にて右上葉切除後、気管支瘻にて胸郭形成筋肉充填が施行されていた。右側胸壁皮下膿瘍にて発症し、ドレナージ施行。胸腔内と交通を認め、有瘻性膿胸と診断した。2003年６月20日、追加胸郭形成、及び肺瘻閉鎖、肋間筋充填術を施行した。手術所見にて胸腔内に遺残ガーゼを２枚認め、それが原因と考えられ、興味深い症例と考えられるので報告する。

II－40　胸腔鏡下に肺剥皮術を施行した膿胸の１例

国家公務員共済組合連合会虎の門病院　呼吸器外科
宮永茂樹、文　　敏、河野　匡

症例は40歳男性。生来健康。本年５月８日より発熱を認め内服薬処方される。その後症状の改善認めず、前医を受診し膿胸と診断された。６月２日当院内科に紹介緊急入院となる。入院後、持続ドレナージを施行し胸腔内洗浄も行う。入院５日目洗浄液の回収ができなくなりair leakも出現した。手術目的にて外科転科、６月16日胸腔鏡下にて肺剥皮術を施行。手術時間３時間12分、出血量は少量、術後３日目にドレーン抜去、９日目に退院となった。胸腔鏡下肺剥皮術を経験したので報告する。

II－41　有瘻性膿胸に対する胸成筋弁充填術

昭和大学医学部第一外科学教室
片岡大輔、野中　誠、山本　滋、大野正裕、川田忠典、
高場利博

症例は53歳、男性。右有瘻性膿胸に対してドレナージを施行し、炎症反応が消腿した後に低位後側方切開にて剥皮術を行った。瘻孔部はマットレス縫合した。喘息のコントロールに難渋した。肺瘻や菌量、膿胸腔の範囲は極めて縮小したが残存しており、胸成筋弁充填術を追加した。筋弁をドレーンに巻き付けるようにロール状に用いることにより厚みを持たせることができ、また、瘻孔周囲にこの筋弁を逢着することで良好な結果を得た。

第Ⅲ会場

9：35～10：29　塞栓・その他

座長　　**古　梶　清　和**（慶應義塾大学医学部心臓血管外科）

Ⅲ－1　下肢骨折後慢性期に心内血栓、奇異性脳塞栓を発症し外科的治療を要した１例

日本医科大学　第２外科
佐々木孝、新田　隆、檜山和弘、藤井正大、大森裕也、
落　雅美、清水一雄

28歳、男性。交通事故で左内果を骨折、左下腿をギプス固定されていた。受傷１ヵ月後脳梗塞を発症、原因精査の結果胸部CTにて右房、右肺動脈に血栓を認め、経食道超音波で卵円孔の開存を認めた。心電図はRSRであった。以上から下肢深部静脈血栓による心内血栓、卵円孔を介した奇異性脳塞栓と考えられた。肺梗塞への進展、脳梗塞の再発を防ぐため、体外循環下に左右肺動脈の血栓除去、卵円孔の直接閉鎖を行った。術後の経過は良好である。

Ⅲ－2　シベレスタットナトリウム水和物が術後呼吸機能の回復に有効であったと考えられた急性肺動脈塞栓症の一手術症例

1東京医科大学霞ヶ浦病院　心臓血管外科、
2東京医科大学霞ヶ浦病院　外科
近沢元太[1]、中野秀昭[1]、長田大志[1]、田渕崇文[2]

好中球エラスターゼ阻害剤であるシベレスタットナトリウム（ERASPOL®）は全身性炎症反応症候群（SIRS）に伴う急性肺障害に有効とされ、2002年より臨床応用が開始されている。今回、我々は急性肺動脈塞栓症術後急性期に、同剤を投与し、虚血再灌流障害に起因した肺障害の防止と呼吸機能の回復に著効を呈したと考えられる一例を経験したので、文献的考察を加え、報告する。

Ⅲ－3　上腸間膜動脈塞栓症により小腸壊死をきたした感染性心内膜炎の１手術例

昭和大学藤が丘病院　胸部心臓血管外科
成澤　隆、田中弘之、森　貴信、桝田幹郎、鈴木　隆

66歳の女性。脳塞栓で脳外科入院中に心雑音から精査し、感染性心内膜炎と診断。僧帽弁にvegetationを認め、血液培養でStr. viridansが検出された。腹痛をきたし、CT、DSAにて上腸間膜動脈塞栓症と診断されたため、同時手術を施行した。MVR（Edwards MIRA 25mm）に引き続きSMAの血栓除去および小腸部分切除を行った。術後MRSA腸炎やイレウスを併発したが、再度小腸切除を行い軽快した。

Ⅲ－4　循環停止下に縫合閉鎖した58歳PDAの１例

東京都保健医療公社東部地域病院　心臓血管外科
寒川顕治、紀　幸一、森田照正

症例は58歳、女性。中学校時より心雑音を指摘されていたが放置していた。55歳頃より心不全で入退院を繰り返し、2002年11に当院に紹介された。心不全の診断で即日入院。心エコー、CT、MRI、心臓カテーテル検査でPDA、TR、PH(PAP 45/2)左→右シャント61%と診断された。2002年12月18日PDA閉鎖＋TAP施行。超低体温循環停止下に肺動脈内腔側よりPDAを縫合閉鎖した。術後経過は良好であった。

Ⅲ－5　経静脈的両心室ペーシング留置困難例に対して胸腔鏡下左室心外膜電極植え込みを行った１例

1横浜市立大学医学部　第一外科、
2横浜市立大学医学部第二内科
坂本和裕[1]、寺田正次[1]、笠間啓一郎[1]、禹　哲漢[1]、
千葉明彦[1]、國井佳文[1]、飛川浩治[1]、高梨吉則[1]、
松下浩平[2]、石川利之[1]

症例は79歳男性。1993年SSS、Wenckebach型AVブロックにてPMI施行。2000年より心不全のため５回の入院を繰り返したため、経静脈的両心室ペーシングを試みたが、冠静脈洞内へのリード挿入が困難であったため、2003年６月、胸腔鏡下に手術を施行した。手術は３カ所のポートを用いて２本のスクリューイン型ペーシングリードを左室心外膜に植え込んだ。

Ⅲ－6　Bridge to recovery を念頭においたLVAD装着

東京女子医科大学日本心臓血圧研究所　心臓血管外科
津田泰利、川合明彦、斎藤　聡、宮城島正行、
矢野　清、豊田泰幸、大倉正寛、遠藤真弘、黒澤博身

98年にDCMと診断された38歳男性。03年６月MRの悪化により心不全の急性増悪をきたしLVAD挿入となった。手術はbridge to recoveryを念頭におき、MRに対し体外循環、拍動下に僧帽弁形成術を行った後、VF下にLVADを装着。術後経過順調で現在病棟内歩行が可能、ドナー不足によりLVAD装着後心移植まで長期間待機を強いられる現況の下、当科ではLVAD装着時にbridge to recoveryを念頭におき、積極的に同時手術を加えている。

10：38〜12：00　心腫瘍・その他

座長　　**保　坂　　茂**（国立国際医療センター病院心臓血管外科）

III－7　肺動脈塞栓で発症した右房粘液腫の１例

労働福士事業団横浜労災病院　心臓血管外科
大倉一宏、小西敏雄、深田　睦、古川　浩

47歳の女性例。突然の胸痛及び呼吸困難が出現し、肺動脈塞栓症と診断された。血栓溶解療法を受けたが、UCGで右房内に腫瘤も認めた。粘液腫も疑い右房を切開し腫瘍を摘出した。次いで低体温循環停止下に右肺動脈を切開し内視鏡にて探索すると、右下肺動脈内に腫瘍塞栓を認め、これを吸引摘除した。組織診断で粘液腫であり、経過良好で第10病日軽快退院した。本例では、血栓症と鑑別し難く、また循環停止と内視鏡が肺動脈内塞栓摘除に有効と考えられた。

III－8　４度の手術を行った再発性多発性心臓粘液腫の一治験例

榊原記念病院　心臓血管外科
林　弘樹、小柳俊哉、柴崎郁子、岡山尚久、堀内和隆、
下川智樹、維田　隆、加瀬川均

症例は50歳女性。他院にて1990年、左房粘液腫の診断で腫瘍摘出、心房中隔合併切除を行ったが再発、1993年に再手術。1995年に再々発、腫瘍は右房内にも認められた。腫瘍伸展によるMRも進行したため2000年腫瘍切除およびＭＶＲを行った。その後当院に外来通院。2003年肺動脈弁直下の右室流出路に粘液腫の再発を認め、腫瘍摘出、肺動脈弁切除形成術を行った。経過は良好で術後15日で退院。術後エコーではPR軽微で、病理所見で断端(–)であった。

III－9　ポートアクセス法にて摘出した巨大左房粘液腫の一治験例

慶応義塾大学病院　心臓血管外科
武田尚一郎、四津良平、申　範圭、森　光晴、吉武明弘、
安西兼丈、井上慎也、岡本一真、山崎真敬、木村成卓

症例は56歳女性。健診にて心電図異常と軽度の労作時呼吸苦を認めた。経胸壁心臓超音波検査にて左房粘液腫と診断。心房中隔基部に付着した約5.8×2.8cmの腫瘍を認めた。軽度の肺高血圧あり。心臓カテーテル検査では、左回旋枝から腫瘍へのfeeding arteryを認めた。ポートアクセス法(右第４肋間小開胸による)粘液腫摘出術施行。腫瘍は左房を閉塞していた。術後、病理組織より粘液腫と診断された。

III－10　豊富な栄養血管と石灰化を有した左房粘液腫の１手術例

順天堂大学医学部附属順天堂医院　心臓血管外科
梶本　完、藤崎浩行、嶋田晶江、佐川直彦、
南風原直哉、天野　篤

症例は69歳女性、胸部レ線上心拡大を伴う呼吸困難にて前医受診し、心エコー施行後に心臓腫瘍を指摘された。転院後の術前CTで腫瘍内石灰化とCAGでRCAからの豊富な栄養血管を認めた。手術は胸骨正中切開で、右房からsuperior septal approachで施行。腫瘍摘出後の欠損部はウマ心膜パッチで閉鎖した。病理診断は左房粘液腫で、術後経過良好にて第21病日退院した。

III－11　慢性右房偽性瘤が右胸腔内穿破、ショック状態を呈した一例

国立国際医療センター病院　心臓血管外科
神谷健太郎、賀嶋俊隆、杉山佳代、ブィ　クァンサム、
尾本　正、久米誠人、保坂　茂、木村壮介

46歳男性。平成14年７月他院にて急性心膜炎、心嚢液貯留の診断で、心嚢穿刺誘導し血性であった。平成15年４月胸部X線上CTR拡大、CT上右房偽性瘤の診断にて当院紹介入院。入院後、突然の胸痛、緊急CTにて右房偽性瘤の右胸腔内穿破と診断、緊急手術。右房自由壁は４×5cm欠損、血栓及び心膜が偽性瘤の壁を形成、これが右胸腔へ穿破していた。周囲の心膜は血流に非常に富んでおり、炎症によるものと考えられた。

III－12　冠動脈バイパス術前精査にて偶然発見された心臓脂肪腫の１例

国保直営総合病院君津中央病院　心臓血管外科
西田洋文、須藤義夫、浮田英生

症例は75歳女性。主訴は労作時胸痛。CAGで２枝病変を認め、狭心症と診断。UCGで心房間に最大径32mmの低エコー域を認めた。CTでも心房間に径35×40mmの内部均一なLDAが認められ、CT値は –122Uであった。MRI、T1強調画像で腫瘍は高信号を示し脂肪の信号強度と一致した。以上より脂肪腫を疑い、CABGと腫瘍摘出術を行った。腫瘍は病理組織学的に成熟した脂肪細胞の増生からなり脂肪腫であった。CT、MRIが腫瘍の質的診断に有用であったので文献的考察を加えて報告する。

III－13　転移性心臓内脂肪肉腫の一例

信州大学医学部　第２外科
大津義徳、河野哲也、吾妻寛之、富永義明、本山博章、
坂口昌幸、福井大祐、北原博人、浦山弘明、天野　純

症例は60歳男性、1990年右足背のliposarcomaに対し腫瘍摘出術施行。その4年後右下腿切断術、また７年後に右大腿切断＋鼠径リンパ節郭清施行した。2003年１月より顔面下腿浮腫出現し、術後定期CTにて心臓内転移を疑われた。胸部造影CTでは後縦隔から奇静脈・SVC・RA・RVに及ぶ腫瘍を認めた。2003年４月14日腫瘍摘出術施行。(病理診断はliposarcoma)術後経過は良好で、第22病日adjuvant therapy目的のため転科となった。

III－14　CABG後グラフト狭窄と左房粘液腫の合併例に腫瘍摘除およびre CABGを施行した一例

群馬県立心臓血管センター　心臓血管外科
千葉知史、金子達夫、江連雅彦、佐藤泰史、相崎雅弘、
小池則匡

症例は58歳男性。平成元年他院にてMIに対しCABG(SVG to LAD、LITA to 4PD)を施行された。平成10年よりSVGグラフトの狭窄に対しPCIをくり返されていた。平成15年５月胸痛にて入院。CAGにてグラフト再狭窄が認められ、また、心エコーにて左房粘液腫が認められた。経中隔的に腫瘍摘除しRITAをLADにバイパスした。術後経過は良好である。若干の考察を含め、報告する。

III－**15** 肺動脈原発平滑筋肉腫術後５年目の再発に対する再手術の一例

東京医科歯科大学　心肺機能外科
田村宜子、田中啓之、八丸　剛、吉崎智也、松倉一郎、
恵木康壮、田渕典之、荒井裕国、砂盛　誠

1998年 3月、肺動脈原発平滑筋肉腫に対し、腫瘍摘出術、肺動脈基部、右室流出路再建術を施行した。術後４年６ヶ月のCT、MRIで心室中隔に腫瘍の再発を認めた。その後、右室流出路狭窄の進行（右室圧＝左室圧）と心不全症状を認めたため、2003年 7月、再手術を施行した。右室流出路を切開後、中隔より突出した腫瘍を部分切除し、右室流出路をパッチ形成した。術後、心内圧は正常化した。

13：00〜13：54　冠動脈

座長　　**大　塚　俊　哉**（東京都立府中病院心臓血管外科）

III － 16 Harmonic Scalpel によるRITA skeletonization

1健康保険岡谷塩嶺病院　心臓血管外科、
2日本大学医学部附属板橋病院　第 2 外科
畑　博明[1]、吉武　勇[1]、宇野澤聡[1]、平沼　俊[1]、
奈良田光男[2]、塩野元美[2]、根岸七雄[2]、　在幸安[2]

当院ではRITAは電気メス剥離のpedicleをin situで使用してきた。平成15年 2 月よりHarmonic Scalpelを導入、skeletonized RITAをon pump 5 例、off pump 1 例の 6 例に用いた。従来on pump pedicleのRITAの到達範囲はRCA #2〜3、Cx #11〜12、LAD #7〜8で、skeletonized RITAはRCA #4PL、Cx #14〜15、LAD #8 末梢まで到達可能となった。graft保持がpedicleに比し不安定で吻合に時間を要したが術後造影所見は良好であった。

III － 17 胸骨Ｔ字切開による小切開冠状動脈バイパス術

新東京病院　心臓血管外科
宝来哲也、高梨秀一郎、福井寿啓、北林克清、
田端　実、内室智也

当院にて施行した小切開による冠状動脈バイパス術 4 例を報告する。皮切は平均12cm、第 2 肋間にて胸骨を横切するＴ字切開にて開胸し、内胸動脈採取用retractorを用いてITAを採取、心拍動下で末梢側を吻合した。1 枝バイパス (LITA-LAD) 3 例中 2 例でdiffuse病変に対するonlay patch吻合、また 1 例で両側ITAを採取、LAD及びLCXに対して 2 枝バイパスを行った。小切開ながら心表面の視野はよく、有効な術式と考えられた。

III － 18 GEAグラフトを用いたMIDCABを行った再々手術例

東京都立府中病院　心臓血管外科
二宮幹雄、大塚俊哉、野中隆広、前村大成

71歳女性。3 枝病変による狭心症に対して他院でCABGを 2 回施行したが、初回はグラフト閉塞、2 回目は右室破裂を生じて失敗した。その後PCIにより寛解したが、再狭窄のため狭心症状と心不全を生じ当院に入院した。正中アプローチは危険と判断し、GEAグラフトを用いたMIDCABでLADにバイパスした。LADの吻合部位を術前に正確に同定し、その直上からアプローチするために、胸壁にマーキングした上でCTとCAGを行って胸壁とLADの位置関係を把握したが、この方法は非常に有用であった

III － 19 16列MDCTによるCABG術後のグラフト評価の有用性

1東京女子医科大学附属第二病院　心臓血管外科、
2東京女子医科大学附属第二病院　放射線科
山本真人[1]、新浪　博[1]、須田優司[1]、竹内靖夫[1]、
木村文子[2]、上野恵子[2]

対象は術後CABG 13症例で年齢は41〜83歳、男性12例。グラフト総吻合箇所は38箇所で、LITAを13例、RITAを 6 例、GEAを 6 例、RAを 2 例、SVGを 2 例に使用した。術後MDCTとCAGを併せ行い、グラフト開存評価と吻合部の質的評価を行った。MDCTでは37/38箇所で開存評価が可能であり、適切な静止画像が得られ吻合部の質的評価が可能であったのは31/38箇所であった。

III － 20 CABG遠隔期にステント感染・縦隔炎を発症し、創部郭清、ステント抜去、再CABGを行った 1 例

NTT東日本関東病院　心臓血管外科
福田卓也、中野清治、中谷速男、五味昭彦、中村善次、
佐藤敦彦、星野明弘

症例は65歳、女性。95年、CABG施行。02年 1 月、縦隔血腫と残存ペースメーカーリード感染を認め、SVG中枢側吻合部近傍よりの縦隔内出血と診断。SVG吻合部へステントを挿入し、ペースメーカーリードを抜去した。
03年 2 月、発熱と胸部不快感にて来院。縦隔炎と診断し、創部郭清を行った。その後も発熱と排菌が持続したため、ステント、ペースメーカーリード抜去と再CABGを施行。その後の経過は良好であった。

III － 21 Dor手術の 2 例

水戸済生会総合病院　心臓血管外科
浅見冬樹、倉岡節夫、建部　祥、篠原博彦

【症例 1】67歳男。OMI + AP、LV aneurysmに対し、CABG × 3 (LITA→#7、RA→#3、RA→#12) + Dor手術施行。EDVI/ESVIは147/104→97/45、EFは29％→54％と改善。【症例 2】44歳男。OMI+AP、LV aneurysmに対し、CABG × 3 (LITA→#8、RA→#4PD、RA→#12) + Dor手術施行。EDVI/ESVIは141/95→106/66、EFは32％→38％と改善。2 症例とも心機能の改善がえられた。

13：54～15：06　弁膜症１

座長　　**北　村　昌　也**（東日本循環器病院心臓血管センター心臓外科）

III－**22** 肺動脈弁腫瘍を伴った大動脈弁膜症に対し大動脈弁置換術、肺動脈弁形成術を施行した一治験例

獨協医科大学胸部外科
荒木　修、望月吉彦、飯田浩司、森　秀暁、山田靖之、
枝　州浩、井上有方、三好新一朗

症例は77歳、男性。AS精査中、心エコーにて肺動脈弁右室側に腫瘍を認めた。AVR施行時に肺動脈弁を検した。肺動脈弁右室側に径8mmの腫瘍を認めた。腫瘍と腫瘍周囲の弁尖約 2mmを切除した。切除した弁尖は5-0ネスピレンで連続縫合した。弁に変形が残っていた為、交連を縫縮して肺動脈弁形成を行った。腫瘍はpapillary fibroelastomaであった。術後心エコーでPRは減少した。

III－**23** MVR後にPVE、化膿性脊椎炎を発症、再僧帽弁置換術を施行した１治験例

1青梅市立総合病院　胸部外科、
2東京医科歯科大学　心肺機能外科
宮城直人[1]、大島永久[1]、白井俊純[1]、砂盛　誠[2]

症例は74才女性。57才時ASDパッチ閉鎖術。平成13年 7/26MR、TRに対しMVR (CEP29mm)、TAP施行。術後徐脈性Afとなりペースメーカー挿入。同年12月、PVE発症したが投薬治療で軽快。平成14年 3/8発熱、背部痛出現。α-Streptococcus sanguisによるPVE、化膿性脊椎炎の診断で入院。抗生剤にてCRP陰性化した後、5/16re-MVR (CEP27mm)、ペースメーカーリード抜去、心筋電極植込術を施行。１ヶ月のPCG、GM投与後経口薬に変更、術後104病日軽快退院した。

III－**24** ASD、MRに対する人工腱索を使用したMVP術後５年目に人工腱索断裂を発症し再手術を施行した１例

埼玉県立循環器・呼吸器病センター　心臓血管外科
田口真吾、佐々木達海、蜂谷　貴、小野口勝久、高倉宏充、森　厚夫、儀武路雄

症例は73才、男性。５年前に心不全およびAfを主訴に来院した。精査にて診断されたASD、MR、TRに対しASDパッチ閉鎖、人工腱索を使用したMVPおよびDe-Vega法によるTAPを施行した。平成15年2月より急激に心不全症状が進行したため精査したところ、UCGで人工腱索断裂によると思われるMRとTRの進行を認め、CAGで３枝病変を認めた。手術はCABG＋MVR＋TAP＋Maze手術を施行した。

III－**25** Starr-Edwards Ball valveによる僧帽弁再置換術後32年の再手術の１例

日本大学医学部外科学講座外科二部門
添田雅生、塩野元美、井上龍也、秦　光賢、瀬在　明、
斉藤　陽、服部　努、根岸七雄、　在幸安

57歳、女性、32年前に当科でMRの診断下 Starr-Edwards Ball valveによる僧帽弁置換術を施行。約１年前より、労作時息切れを自覚するようになった。諸検査から巨大左房、TRを認め、僧帽弁再置換術 (ATS valve)、三尖弁縫縮術 (Cosglove ring)、左房縫縮術を行った。摘出弁はcloth wearを認め、弁座に血栓の付着を認めたが、over growthなどは無かった。術後経過は良好で退院した。

III－**26** Starr Edwards Ball弁置換術32年後に再弁置換術を行った一例

1日本医科大学付属第二病院　外科
2日本医科大学付属病院　外科学第二講座
織井恒安[1]、遠藤直哉[1]、宅島美奈[1]、川村　純[1]、山下康夫[1]、
山下浩二[1]、原口秀司[1]、家所良夫[1]、日置正文[1]、清水一雄[2]

症例は54歳男性。平成14年10月28日に僧帽弁置換術を施行。外来経過観察中の平成15年５月16日軽度肺炎症状を主訴に来院。入院後、血栓弁のため一葉が閉鎖位で固定をしているのを確認。血栓溶解療法を試みたが効果は得られず再弁置換術施行した。血栓は弁葉を挟み込むように存在し、左房内(左心耳)にも血栓を認めていた。術後７ヶ月で血栓弁を発症し、待期的に再弁置換術を施行できた症例を経験したので報告する。

III－**27** 血栓溶解療法が無効であった血栓弁に対する再弁置換術の１例

1東京臨海病院　心臓血管外科、
2日本大学医学部外科学講座外科２部門
田岡　誠[1]、柏崎　暁[1]、山本知則[1]、塩野元美[2]、
根岸七雄[2]、　在幸安[2]

症例は54歳男性。平成14年10月28日に僧帽弁置換術を施行。外来経過観察中の平成15年５月16日軽度肺炎症状を主訴に来院。入院後、血栓弁のため一葉が閉鎖位で固定をしているのを確認。血栓溶解療法を試みたが効果は得られず再弁置換術施行した。血栓は弁葉を挟み込むように存在し、左房内(左心耳)にも血栓を認めていた。術後７ヶ月で血栓弁を発症し、待期的に再弁置換術を施行できた症例を経験したので報告する。

III－**28** 外傷性大動脈弁損傷弁形成術後に人工弁置換を行った１例

自衛隊中央病院　胸部心臓血管外科
竹島茂人、田中良昭、三丸敦洋、野澤幸成、大鹿芳郎

症例は24歳男性。平成11年７月の交通外傷によるARに対し、平成14年７月に弁形成術を施行した。術中所見では無冠尖に裂傷あり、これを修復しARの減少を認めた為、第11病日に退院。しかし、近医フォロー中にARが増大し再手術目的で平成15年６月に入院となる。無冠尖に穿孔あり、これを修復したが、AR残存する為、再度心停止とし弁置換術を行った。病理では 3つの弁尖すべてにmyxomatous degenerationを認めた。

III－**29** 脳動脈瘤を合併した活動期感染性心内膜炎の一症例

聖マリアンナ医科大学　心臓血管外科
北中陽介、幕内晴朗、菊池慶太、村上　浩、安藤　敬、
大野　真、永田徳一郎、慮　大潤

症例は48歳男性。感冒症状にて近医受診。内服で症状改善せず、当院内科受診。精査にて悩動脈瘤を合併した活動期感染性心内膜炎および僧帽弁閉鎖不全症と診断され当科紹介となった。僧帽弁前尖に18×18mmの疣贅形成を、さらに髄液検査にて潜血を認めた。悩動脈のコイル塞栓術を先行し、２日後に僧帽弁置換術を施行することにより良好な結果を得た。

15：06〜16：00　弁膜症２

座長　　**坂　本　吉　正**（東京慈恵会医科大学心臓血管外科）

III－30 IEによる AVR術後5年で再手術を要したARの１例

1小諸厚生総合病院　心臓血管外科、
2富山医科薬科大学　第１外科
井原　頌[1]、古田豪記[1]、湖東慶樹[2]

症例は53歳、男性。IEにて平成９年にAVR（SJM 23mm）を施行された。当時の手術ではNCCの中央部のvegetationを切除し、弁輪形成を必要とした。術直後よりAR2度を認めていたが、 呼吸困難を自覚し、ARも４度となったため、平成15年２月に手術を施行した。人工心肺確立後大動脈切開にて人工弁周囲を観察したところ、NCC部に約 １cmの弁輪の欠損が確認できた。これを大動脈壁外側より縫縮した。術後、ARは認められなくなり、呼吸困難も改善した。

III－31 人工弁の植え込みに工夫を要したIEに対する１手術例

武蔵野赤十字病院　心臓血管外科
染谷　毅、菅野隆彦、藤原　等

53歳男性。AR、MRによる重症心不全を認め、血培でSt.bovisが検出された。本年１月31日手術施行。A弁・M弁共に弁尖に穿孔、疣贅を認め、左バルサルバ洞に左房への穿通を認めた。罹患弁の切除に際しA弁とM弁の繊維性連続も切除せざるを得なかったため、その弁輪欠損部でM弁とA弁の人工弁輪を連結するように縫着することで再建が可能であった。バルサルバ洞の穿通部は人工血管でパッチ形成を行った。術後は感染の再燃もなく良好に経過した。

III－32 ３弁置換にて救命しえた重症感染性心内膜炎の１例

自治医科大学附属大宮医療センター　心臓血管外科
大澤　暁、村田聖一郎、川人宏次、安達秀雄、井野隆史

45歳、女性。20年ほど前にVSDを指摘されるが症状なく、放置。1ヶ月ほど前から全身浮腫と呼吸困難を主訴に近医受診、心不全の診断で利尿剤投与されるが改善せず、心エコー上感染性心内膜炎が疑われ当院に搬送。抗生剤治療を行ったが、感染のコントロールがつかず、手術施行。三尖弁、大動脈弁、肺動脈弁にvegetationを認めており、３弁置換と自己心膜パッチを用いてVSD閉鎖を行った。術後経過は良好で、60病日に退院した。

III－33 僧帽弁形成術後に発症した細菌性心内膜炎の一例

千葉県循環器病センター　心臓血管外科
木岐和美、村山博和、林田直樹、松尾浩三、鬼頭浩之、
浅野宗一、谷嶋紀行、田村　敦、龍野勝彦

46歳男性。2001年９月にMVPおよびMAZE手術施行。2003年１月に四肢末梢の発赤腫脹出現、心エコーで僧帽弁に可動性のあるmassの付着を認めた。Thrombusを疑い抗凝固療法を開始したが、炎症反応の上昇、血液培養でstaphyrococcus epidermidisを検出しIEと診断。疣贅切除、人工弁輪摘除、弁輪部再形成術を施行した。診断に難渋した症例であり若干の文献的考察を加えて報告する。

III－34 弁周囲逆流のため４回の手術を要した感染性心内膜炎によるAR

船橋市立医療センター　心臓血管外科
桜井　学、高原善治、武内重康、茂木健司

症例は62歳男性。他院にて平成３年感染性心内膜炎によるARでAVRを施行。平成５年弁周囲逆流にて再AVRを施行。平成14年心不全で当院入院し、弁周囲逆流にて３度目のAVR、ペースメーカー移植施行。以後も弁周囲に軽度のARが残存し徐々に増強したため平成15年７月４度目の手術を施行。癒着が激しく弁輪構造もほとんど残っていないためmod-Bentall手術を施行。残存していた弁輪膿瘍腔より左室側にcomposite graftの中枢側を吻合した。術後経過は良好である。

III－35 抜歯後感染コントロールが可能であった僧帽弁位感染性心内膜炎の１例

松本協立病院　心臓血管外科
恒元秀夫、長谷川朗、野原秀公

症例：53歳、女性。平成14年10月、発熱を主訴に近医受診。心雑音を指摘され、精査加療目的に当院を紹介された。心エコーでMR、僧帽弁後尖にvegetationを認め、IEと診断し、抗生剤による保存的治療が開始されたが、歯槽感染を伴う齲歯の抜歯後、急激に感染所見が陰性化し、慢性期に僧帽弁形成術を施行した症例を経験した。歯槽感染を伴う齲歯以外、感染の原因が無く、歯槽を含む口腔内感染もIEの原因となりうると思われた。

16：00〜17：03　弁膜症 3

座長　　**田　中　良　昭**（自衛隊中央病院胸部外科）

III － **36** 左冠動脈入口部閉塞を合併した大動脈弁位血栓Björk-shiley弁に対する緊急手術の一例

1東京医科大学霞ヶ浦病院　心臓血管外科、
2東京医科大学霞ヶ浦病院　外科
近沢元太[1]、中野秀昭[1]、長田大志[1]、田渕崇文[2]

症例は76歳、女性。16年前に他院にてAVR（Björk-shiley弁）を施行。今回、血栓弁およびLMT入口部閉塞によるAMIの診断に対して、緊急手術を施行した。大動脈弁を観察すると、30×20mmの巨大血栓がLMTを閉塞する形でminor orificeのsawing ringに付着していた。また、minor orifice側を中心に、大動脈弁輪の全周にわたり、punnus形成を認めた。手術は、AVR (SJM21HP）及びCABG (SVG-LAD#7）を施行した。

III － **37** 狭小弁輪、肺高血圧、左室収縮不全を伴った高齢者の石灰化ASに対する１手術治験例

東日本循環器病院　心臓血管センター　心臓血管外科
常廣俊太郎、森下　篤、北村昌也、片平誠一郎、
榛沢和彦、小柳　仁

症例は75歳女性。3ヶ月前より心不全症状出現し、内服治療を受けるも症状増悪し当院転院。心カテーテル検査では大動脈弁圧較差53mmHg、PA圧53/27（mean39）、LVEF36%、心エコーで大動脈弁輪径19mm、高度石灰化を認めた。集約的心筋保護下で高度石灰化弁の切除にCUSAを使用し、AVR(SJM17HP)を行った。術後心エコーにて圧較差は無く、リハビリ中のカテコラミン投与を要したものの経過は比較的良好であった。

III － **38** 僧帽弁および三尖弁に巨大尤贅を認め二弁置換した一例

1東京慈恵会医科大学、
2富士市立中央病院
花井　信[1]、橋本和弘[1]、坂本吉正[1]、奥山　浩[1]、
川田典靖[2]、井上天宏[1]、木ノ内勝士[1]

症例は42歳女性。僧帽弁および三尖弁の活動性感染性心内膜炎にて僧帽弁置換（Carbomedics弁29mm）および三尖弁置換（Carbomedics弁27mm）を施行。僧帽弁の尤贅は乳頭筋基部にまで及んでいた。術後感染のコントロールに難渋するも沈静化。第59病日に無事転院となった。

III － **39** 僧房弁、三尖弁の形成術に加えて両心室ペーシング(BVP) を行った一例

総合病院横須賀共済病院　胸部外科
真鍋　晋、伊藤聡彦、丸山俊之

症例は74歳女性。慢性心房細動、完全房室ブロック、前尖逸脱によるMRからの心不全のため、2年前にRV apekakerux とRVOTでのmultisite pacingが行われていた。今回、MR増悪、リードによるTRの発生、心不全再燃のため手術を行った。M弁はリングと人工腱索で形成、T弁は中隔尖と癒合しているリードを抜去し、弁輪を縫縮した。術後弁形成に加えてBVPを追加し、さらなる心機能の改善が得られた。

III － **40** 僧帽弁置換後左室破裂を救命した一例

東京慈恵会医科大学
木村昌平、橋本和弘、坂本吉正、奥山　浩、花井　信、
井上天宏

症例は56歳女性僧帽弁狭窄症にて僧帽弁置換術施行。術後４時間出血増加にて再開胸施行。左室破裂（左心耳基部の下）を認めたため、人工心肺使用、心停止下に破裂孔を馬心膜パッチにて閉鎖および再弁置換術を施行。その後の経過は順調で第5病日に人工呼吸離脱、第35病日に退院した。

III － **41** 術前に多臓器不全を来たした僧帽弁位Carbo Medics弁Stuck Valveの一例

東京医科大学八王子医療センター　心臓血管外科
西田和正、小長井直樹、矢野浩已、槇村　進、
飯田泰功、工藤龍彦

症例：61歳女性.主訴：労作時呼吸困難、全身倦怠感。現病歴：1997年11月18日、severe MR、TRにてMVR+DeVega法施行後。2003年４月４日より主訴出現し、前医にて入院加療受けるも症状改善せず４月14日当院搬送。心エコー上僧帽弁開放制限あり、弁透視にてstuck valve確認し緊急手術となった。術中所見ではstuck valveの原因はパンヌスが考えられ再置換術を行った。術後経過は良好であった。

III － **42** 大動脈弁輪部膿瘍に対するRoss手術の一治験例

新東京病院　心臓血管外科
内室智也、高梨秀一郎、福井寿啓、北林克清、
宝来哲也、田端　実

症例は24歳女性。左下肢血栓性静脈炎にて入院加療中に心エコー上、大動脈弁弁輪部膿瘍を伴う大動脈弁閉鎖不全症を認めた。大動脈基部置換を要すると判断したが、患者が若年女性であるため、抗凝固療法の不要となるROSS手術を選択した。大動脈基部置換後、肺動脈基部弁位には25mm生体弁を移植、右室流出路を自己心膜パッチで形成した。術後経過は良好で、抗生剤を３週間投与し軽快退院した。

ご　案　内

会員の皆様には、日頃会務にご協力いただきましてありがとうございます.

さて住所変更，入会の折には必ず，下記 2 ヶ所の事務所宛，それぞれに提出していただきますようお願い申し上げます.

記

◎ご入会・住所変更等の連絡先

日本胸部外科学会事務局

〒112-0004　東京都文京区後楽2-3-27
テラル後楽ビル 1 階
TEL：03－3812－4253　FAX：03－3816－4560

日本胸部外科学会関東甲信越地方会事務局

〒113-8622　東京都文京区本駒込5-16-9
(財)日本学会事務センター内
TEL：03－5814－5810　FAX：03－5814－5825

日本胸部外科学会関東甲信越地方会

賛　助　会　員

会社名	住所	電話番号 FAX番号
(株)アスト	355-0063 東松山市元宿2-36-20	0493-35-1811
アベンティスベーリングジャパン(株) 東日本営業本部	104-0054 中央区勝どき1-13-1 イヌイビルカチドキ13F	03-3534-5847 03-3534-5863
(株)エムシー 営業部	151-0053 渋谷区代々木2-27-11	03-3374-9873 03-3370-2725
(株)ゲッツブラザース CV事業部推進室	107-0062 港区南青山3-1-30 住友生命青山ビル	03-3423-6470 03-3478-5693
コスモテック(株)	113-0033 文京区本郷3-3-11 IPBビル 2F	03-5802-3831 03-5802-3881
泉工医科工業(株)	113-0033 文京区本郷3-23-13	03-3812-3254
テルモ(株) 東京支店	151-0072 渋谷区幡ヶ谷2-44-1	03-3374-8211
トーアエイヨー(株) 東京第一支店	101-0032 千代田区岩本町3-5-5 安田生命岩本町ビル5F	03-5825-1951 03-5825-1953
日本メドトロニック(株) CS事業部	212-0013 川崎市幸区堀川町5810 ソリッドスクエア西館6F	044-540-6125 044-540-6180
日本ライフライン(株)	171-0014 豊島区池袋2-38-1 東邦生命ビル	03-3590-1600
(株)バイタル	108-0075 港区港南3-8-1 森永乳業港南ビル8F	03-3458-1261 03-3458-1263
エドワーズライフサイエンス(株) CVC東日本営業部	102-1075 千代田区三番町6-14 日本生命三番町ビル2F	03-5213-5710 03-5213-5711
ユフ精器(株)	113-0034 文京区湯島2-31-20	03-3811-1131

2003年 7 月末日現在

日本胸部外科学会関東甲信越地方会
2003・2004年度予定表

2003年度

回　数	会　長	所　属	開催日	会　場
第128回	黒澤　博身	東京女子医科大学 日本心臓血圧研究所 心臓血管外科	12月 6 日(土)	東京女子医科大学弥生記念講堂 （地下鉄大江戸線・若松河田駅，都営新宿線・曙橋駅）

2004年度

回　数	会　長	所　属	開催日	会　場
第129回	藤澤　武彦	千葉大学大学院 医学研究院胸部外科学	2 月 7 日(土)	幕張メッセ国際会議場 （JR京葉線・海浜幕張駅）
第130回	小山　信彌	東邦大学医学部 心臓血管外科学教室	6 月12日(土)	きゅりあん(品川区立総合区民会館) （JR線，東急線・大井町駅）
第131回	前原　正明	防衛医科大学校 外科学第二	9 月11日(土)	京王プラザホテル （JR線，私鉄，地下鉄各線・新宿駅）
第132回	林　　純一	新潟大学医学部 第二外科	11月27日(土)	新潟大学医学部有壬記念館ほか （上越新幹線，信越本線，白新線，越後線・新潟駅）

2003年 6 月28日　幹事会決定