第125回日本胸部外科学会
関東甲信越地方会要旨集

日　時：　平成15年2月15日(土)9:30～18:00

会　場：　日本都市センターホテル

総合受付(6階)
第Ⅰ会場　6階・601号
第Ⅱ会場　7階・701号
第Ⅲ会場　7階・706号
ランチョン教育セミナー　6階・601号(12：00～13：00)
幹 事 会　6階・606号(12：00～12：40)
学会本部　6階・603号
クローク(6階)

会　長：　羽田圓城

三井記念病院呼吸器センター外科
〒101-8643
東京都千代田区神田和泉町1
TEL：03-3862-9111
FAX：03-5687-9765

参加費：　1,000円
(当日受付でお支払い下さい)

ご注意：
(1)　**CP受付のみになりますので、ご注意下さい。**
(2)　**CP受付は60分前。**
(3)　**一般演題は口演時間5分、討論3分です。**
(4)　追加発言、質疑応答は地方会記事には掲載致しません。

【会場案内図】

日本都市センターホテル　〒102-0093　東京都千代田区平河町　2-4-1
TEL：03-3265-8211／FAX：03-3262-1705

■会場付近略図

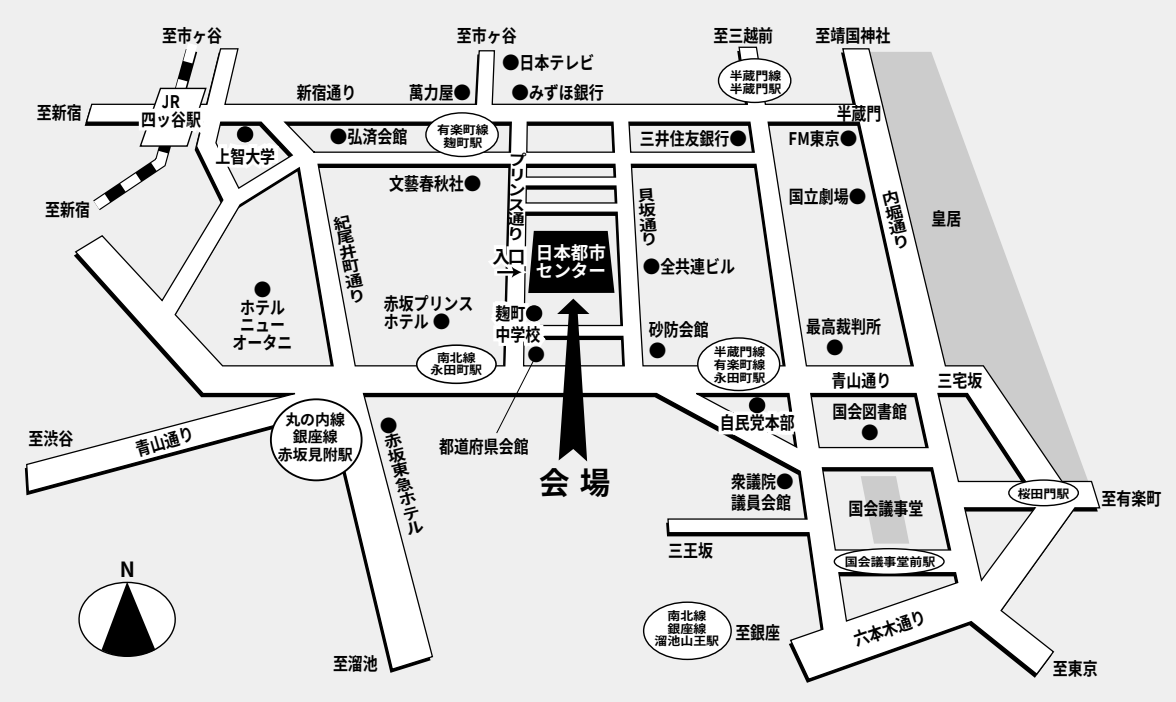

※　地下鉄有楽町線「麹町駅」方面出口より徒歩４分
※　地下鉄有楽町線・半蔵門線「永田町駅」４番・５番出口より徒歩４分
※　地下鉄南北線「永田町駅」９番出口より徒歩３分
※　地下鉄丸の内線・銀座線「赤坂見附駅」より徒歩８分
※　JR中央線「四谷駅」麹町出口より徒歩14分
※　都バス　平河町２丁目「都市センター前」下車
※　首都高　霞ヶ関出口より５分

【会場平面図】

日本都市センターホテル 6、7 階

6 F

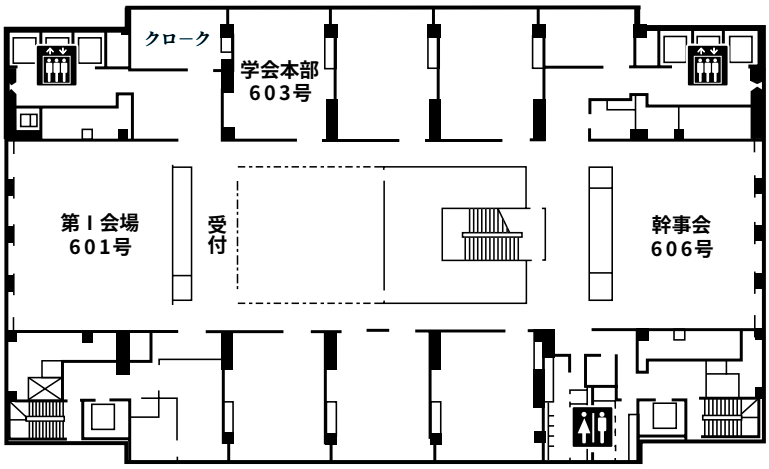

7 F

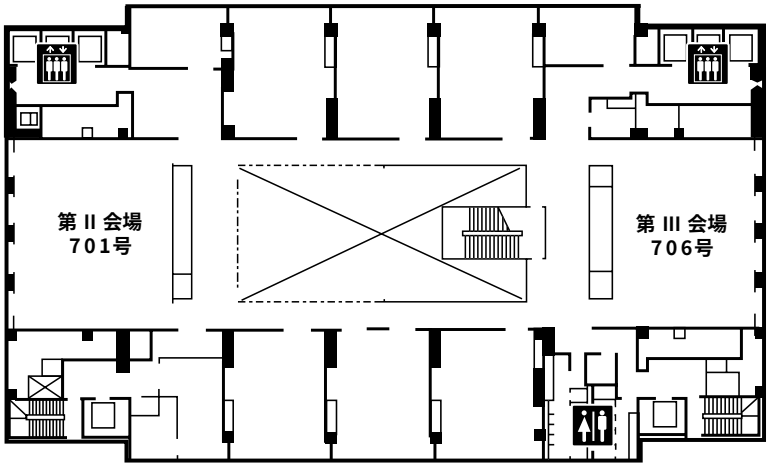

第I会場	第II会場	第III会場
9：30　**開会の辞**		
9：35～10：29 **冠動脈 1** 1～6　寺田　康 大和徳洲会病院	9：35～10：38 **先天性 1** 1～7　森田紀代造 東京慈恵会医科大学	9：35～10：38 **縦隔腫瘍** 1～7　宮元　秀昭 順天堂大学
10：30～11：33 **冠動脈 2** 7～13　高梨秀一郎 新東京病院	10：40～11：25 **先天性 2** 8～12　新岡　俊治 東京女子医科大学	10：40～11：34 **肺癌 1** 8～13　池田　晋悟 三井記念病院
12：00～13：00 **ランチョン教育セミナー**	**幹事会（606号）** 12：00～12：40 **昼休み**	
13：00～13：20 **名誉会員表彰式**		

ランチョン教育セミナー ：

重症冠動脈疾患を合併する頸動脈狭窄症例に対するステント治療

伊苅　裕二（三井記念病院循環器センター内科）

第I会場

13：20～14：14
冠動脈 3
14～19　福田　幸人
三井記念病院

14：15～15：18
大動脈 1
20～26　坂本　哲
済生会横浜市南部病院

15：30～16：42
大動脈 2
27～34　宮入　剛
三井記念病院

16：45～17：57
大動脈 3
35～42　小櫃由樹生
東京医科大学

第II会場

13：30～14：24
弁膜症 1
13～18　山口　明満
葉山ハートセンター

14：25～15：10
弁膜症 2
19～23　小柳　俊哉
榊原記念病院

15：25～16：28
塞栓・その他
24～30　武内　重康
成田赤十字病院

16：30～17：33
心臓腫瘍・その他
31～37　白井　俊純
青梅市立総合病院

第III会場

13：30～14：24
肺癌 2
14～19　白石　裕治
結核予防会複十字病院

14：25～15：10
嚢胞・その他
20～24　矢野　真
武蔵野赤十字病院

15：25～16：28
外傷・ヘルニア・食道
25～31　中島　淳
東京大学

16：30～17：24
感染・その他
32～37　川村　雅文
慶應義塾大学

コーヒーブレーク（15分）

18:00～18:05　閉会の辞

第Ⅰ会場

9：35～10：29　冠動脈１

座長　　**寺　田　　康**（大和徳洲会病院心臓血管外科）

Ⅰ－１　DCA後の左冠動脈仮性瘤に対する一治験例

1東京医科大学霞ヶ浦病院　心臓血管外科、
2東京医科大学霞ヶ浦病院　外科
近沢元太[1]、中野秀昭[1]、藤田聡子[1]、田渕崇文[2]

症例は72歳、男性。LAD seg6の90％狭窄に対し、DCAを施行。半年後の確認CAGにて同部位に長径14mm、最大径10mmの冠動脈瘤および瘤の遠近位端にそれぞれ90％，50％の再狭窄を認めた為、手術を施行した。体外循環心拍動下に主肺動脈を離断し、瘤に到達した。瘤を切開、内腔より瘤の流入出口を閉鎖した後、LITA-LAD seg8へのCABGを施行した。瘤壁の病理組織学的所見上、動脈壁は全層構造を欠き、結合組織に置換されており、冠動脈仮性瘤と診断された。

Ⅰ－２　成人冠動脈瘤の一治験例

獨協医科大学　胸部外科
井上有方、望月吉彦、飯田浩司、森　秀暁、山田靖之、松下　恭、田渕賢治、枝　州浩、三好新一郎

症例は32歳男性。H14年６月胸痛出現、AMI疑われ当院紹介された。CAGにて#2，#5，#11に冠動脈瘤及び瘤の末梢側に狭窄を認め手術目的に当科に紹介された。これまでに明らかな川崎病の既往はなかった。手術はCABG（RITA-LAD，LITA-PL，RA-#3）を施行した。32歳で冠動脈瘤によりAMIを来たした例はまれであるので文献的考察を加え報告する。

Ⅰ－３　心タンポナーデにて発症した冠動脈肺動脈瘻・冠動脈瘤破裂の一救命例

公立昭和病院　心臓血管外科
長沼潤一、北條　浩、尾崎公彦

症例は66歳女性。５年前より胸部X線上異常を指摘されていた。2002年10月３日朝、トイレ後に意識消失し救急車にて当院搬送となった。心エコーにて心嚢液の貯留を認めタンポナーデによる心原性ショックが考えられた。CTでは左肺動脈・左房前面に位置する最大径50mmの瘤が認められた。CAGでは円錐枝が流入血管となっている冠動脈瘤が確認され緊急手術となった。術中所見では円錐枝から肺動脈に流出する冠動脈肺動脈瘻が認められ、冠動脈瘤―肺動脈瘻閉鎖術および冠動脈瘤切除術を施行した。

Ⅰ－４　左冠動脈瘤破裂の一救命例

深谷赤十字病院　心臓血管外科
田村　敦、渡辺裕之、中野秀幸

症例は53歳女性。突然の胸部圧迫感にて発症し、ショックとなった。CT、エコーにて心タンポナーデと診断され、心窩部小切開にてドレナージ施行。第６病日に再出血。緊急開胸術施行し主肺動脈左側に腫瘤を認めた。CAG施行し、LMTに発生した冠動脈瘤と診断、バイパス術を施行した。病理にて動脈硬化性の真性瘤であった。動静脈瘻を伴わない、粥状硬化性瘤の破裂は極めて稀な症例であった。

Ⅰ－５　巨大瘤を伴った冠動静脈瘻の一手術例

山梨県立中央病院　心臓血管外科
水谷栄基、土屋幸治、中島雅人、井上秀範、内藤祐次

症例は、50歳男性。中学１年より心雑音を指摘。本年７月下旬動悸を自覚し、精査加療目的に入院となる。心エコー、ＣＴ検査にて心房間に、造影される最大径７cmの腫瘤を認め、心臓カテーテル検査にて冠動静脈瘻の瘤化と診断した。L→Rシャント率が49％あり、心負荷・心肥大の原因と考え、異常血管結紮術を施行した。先天性冠動静脈瘻が心房間に瘤を形成した、稀な１手術例を経験したので術中所見・術中エコーを添えて報告する。

Ⅰ－６　胸痛で発見された冠動脈肺動脈瘻の１治験例

医療法人社団筑波記念会筑波記念病院　心臓血管外科
佐藤藤夫、小石沢正

症例は45歳男性。突然の左胸部～背部に放散する痛みを認め来院した。心臓カテーテル検査を施行し、左前下行枝から肺動脈本幹へ拡張し蛇行する数珠状の冠動脈肺動脈瘻を認めた。瘤化した瘻血管は最大径1.5cmであり前下行枝領域の虚血を認めた為、手術の適応と考えられた。手術は、人工心肺使用下に、瘻結紮・肺動脈内腔側からの瘻孔閉鎖・瘤切除・縫縮術を施行した。術後良好な経過を得たので報告する。

10：30～11：33　冠動脈 2

座長　　**高 梨 秀 一 郎**（新東京病院）

Ⅰ－7　低心機能、IMR、TRの１手術例

自衛隊中央病院　胸部心臓血管外科
野澤幸成、田中良昭、竹島茂人、三丸敦洋、大鹿芳郎、田中良弘

症例は69歳男性。平成13年２月23日、心不全にて近医入院。心カテにて３枝病変、severe MR、低心機能（EF20.4％）を認め、手術目的にて紹介入院となった。３月16日、CABG4 枝、MAP（28mm Cosgrove ring）、TAP（32mm Cosgrove ring）を施行。術後IABPの補助を必要としたが、21病日に軽快退院した。術後著明な左心機能の改善（EF42％）が認められた。若干の文献的考察を加えて報告する。

Ⅰ－8　MRを伴う巨大左冠動脈－右房瘻の一例

1東京臨海病院、
2日本大学第二外科
和久井真司[1]、山本知則[1]、柏崎　暁[1]、塩野元美[2]、
根岸七雄[2]、　在幸安[2]

症例は47歳女性。UCGでMR４度、CAGでは左冠動脈口が20mmと拡大、蛇行して右房に流入する冠動脈-右房瘻を形成していた。LAD及びCxはそれぞれ冠動脈瘻より分岐していた。ASDを合併していた為、経中隔的アプローチでMVRを施行。冠動脈瘻の起始部、右房流入部を閉鎖し、LADとCxに冠動脈バイパス術を追加した。術後合併症はなく経過は良好である。

Ⅰ－9　double patchによるVSPの１例

山梨大学医学部　第２外科
天野　宏、福田尚司、保坂　茂、石川成津矢、
松原寛知、加賀重亜喜、鈴木章司、吉井新平、多田祐輔

症例は66歳の男性。胸痛で発症した前下行枝seg.7 が責任病変の急性心筋梗塞。来院時、心尖部中隔に最大径8mm、Qp/Qs2.0、シャント率66％のVSPを認めた。seg.7へステントを留置し、IABPを挿入。内科的管理を行い、発症後17日目にウマ心膜を用い心室中隔穿孔部閉鎖および梗塞部exclusionを施行した。術後はすみやかにIABPより離脱し、心室間のシャントは消失した。経過良好で第10病日に内科転科となった。

Ⅰ－10　発症時期が不明な慢性期VSPに対し右房切開経三尖弁アプローチが有用であった一例

自治医科大学大宮医療センター　心臓血管外科
安藤　敬、川人宏次、村田聖一郎、安達秀雄、井野隆史

症例は82歳女性。2002年９月心不全にて入院加療後も呼吸苦が続き、11月当院紹介入院。下壁陳旧性心筋梗塞による慢性期心室中隔穿孔（RCA　#2　99％狭窄）と診断。11月14日手術施行。右心房切開経三尖弁到達法にて、自己心膜、ダクロンパッチにて、VSPを閉鎖。術後、循環動態も安定し無輸血で経過。高齢女性であったが、合併症なく軽快退院。慢性期のVSP修復に、有用な到達方法であったので、報告する。

Ⅰ－11　心停止下CJABG3枝、止血術施行の左塞破裂例

1岡谷塩嶺病院心臓血管外科、2日本大学第二外科*
吉武　勇[1]、畑　博明[1]、服部　努[1]、能見公二[1]、
奈良田光男[2]、塩野元実[2]、根岸七雄[2]、　在幸安[2]

症例85歳、男性H l4.9.28．AMI発症。CAGでLMT十TVDを組めた。保存的加療中 9.30．突然ショック状態になりTTEで心タンポナーデを舐め、穿刺ドレナージ施行。左室破製の診断下、手術目的にて当院転送。人工心肺下に対角枝領域にoozing typeのsmall rupture型左室自由壁破裂を認めた。心停止下にCABG3枝施行。LVFWR部位を被うようにGRFglueで自己心膜パッチを圧着。術後造影は左室瘤形成なく、graft はすべて開存。経過良好。

Ⅰ－12　超音波メスを用いた右胃大網動脈（RGEA）のcomplete skeletonizationについて

春日部中央総合病院　心臓血管外科
秋田雅史、忽滑谷通夫

（方法）剣状突起下約５cmまで皮切を延長し開腹。ITA採取と平行しRGEAを同定、拍動を確認の後網嚢を切開しRGEAをpedicleでtaping。RGEAの前面を超音波メスにて剥離しRGEAのみを再度taping。胃側、結腸側のRGEVとの間、背側を超音波メスにて剥離する。（結果）complete skeletonizationを行うことによって十分な長さが得られまたpedicleに比べ通常の吻合自体やsequential吻合も容易であった。（考察）超音波メスを用いたRGEAのcomplete skeletonizationは有用であった。

Ⅰ－13　Redo-OPCAB術中、GEA採取時に進行胃癌が発見された一例

防衛医科大学校病院　第２外科
井上慎也、尾崎重之、島内正起、村岡理人、志水正史、前原正明

症例は72歳の男性。1987年にCABG（SVG-LAD）を施行。2002年７月より階段昇降時の胸痛を自覚、９月のCAGでグラフトの閉塞とLMTを含む３枝病変を認めた。10/28 OPCAB（LITA-LAD,LITA-RA-OM,RITA-RA-RCA#4PD）施行、術中GEA採取の際に胃角部、前庭部に全周性の硬結を認め進行胃癌が疑われ、GEAの使用を断念した。11/5確認造影でグラフトは良好に開存。GIFで胃癌（Borr3）と診断され、11/29消化器外科で胃全摘脾合併切除術を施行、術後経過は良好である。

13：20〜14：14　冠動脈 3

座長　　**福　田　幸　人**（社会福祉法人三井記念病院循環器センター外科）

Ⅰ－14　高度頸動脈病変、僧帽弁閉鎖不全合併例に対するoff pump CABGの１例

東京医科大学　第２外科
三坂昌温、清水　剛、菊池裕二郎、松本正隆、
伊藤茂樹、平山哲三、石丸　新

症例は73歳の女性、不安定狭心症にて入院。高度の僧帽弁閉鎖不全と三尖弁閉鎖不全を伴う３枝病変で、右総頸動脈の完全閉塞と左総頸動脈の75%狭窄を認めた。頸動脈、弁膜症、冠動脈すべての同時手術は危険と考え、冠動脈バイパス術のみを施行した。手術はIABPを挿入しoff pumpでLITA-LAD，SVG-HL-D1（中枢側はAortic connector）の３枝バイパスを行い、経過良好であった。

Ⅰ－15　３枝閉塞、LITA graftのみ開存、Porcelain Aortaを伴う症例に対する、回旋枝領域への心拍動下再冠動脈バイパス術

1青梅市立総合病院　胸部外科、
2東京医科歯科大学　心肺機能外科
宮城直人[1]、大島永久[1]、松倉一郎[1]、白井俊純[1]、
砂盛　誠[2]

症例は62歳男性。86年に下側壁のAMIにてCABG2 枝（LITA-LAD,SVG-RCA）施行。95年SVG閉塞。01年〜3回CHFにて入院。CAGにて３枝閉塞LITA開存、LVGにてEF28%、心筋シンチにて側壁のviability認め、02年5/21、OPCAB１枝施行。胸部CTにてPorcelain Aortaを認めたため、lt.Ax-14PLをSVGを用いて行った。術後EFは43%と改善、第21病日に軽快退院となった。BNPは1835pg/ml→495pg/mlと低下した。

Ⅰ－16　慢性腎不全患者のRA採取後にe-PTFE graftで再建した緊急OPCAB症例

順天堂大学医学部　心臓血管外科
針谷明房、天野　篤、宮川弘之、高澤賢次、
川崎志保理、石川　昇、土肥静之、藤崎浩行

症例は57歳，女性．他院に尿毒症で緊急入院した．HD導入後に突然の胸痛を自覚したため，当院へ搬送され緊急入院となった．緊急CAGではTVD診断され，IABP挿入し緊急４枝OPCABを行った．左前腕より中枢側約12cmのlt RAを採取し，将来的なHD時の内シャント作製に備えて末梢側橈骨部約５cmを温存し，５mm e-PTFE graftを用いて再建を行った．採取・再建後の創部は良好で前腕・手掌の虚血所見は認めず，順調な経過を得た．

Ⅰ－17　心拍動下CABGにおけるAo Connecterの使用経験

獨協医科大学越谷病院　心臓血管外科
齊藤政仁、入江嘉仁、千葉知史、汐口壮一、佐藤康広、
垣　伸明、今関隆夫

心拍動下CABG症例中、SVG使用症例に対し、Ao Connecterを使用した３症例を経験した。症例１は75才男性。２枝バイパスに際し　＃9にSVＧでバイパス時使用した。症例２は66才男性。１枝バイパスに際し、＃7にSVＧでバイパス時使用した。症例３は72才女性。３枝バイパスに際し＃3、＃14にSVＧでバイパス時使用した。3症例ともに塞栓症等の手術による合併症は認めず、術後グラフト造影上、吻合部狭窄もなく良好な開存が確認された。

Ⅰ－18　多発性動脈硬化性病変（AAA、AP、TAA）に対しstaged operationを行った１例

北里大学医学部　胸部外科学
小川史洋、小原邦義、贄　正基、田崎尋美、友保貴博、
三好　豊、須藤恭一、武田裕子、鳥井晋造、麻生俊英、
吉村博邦

症例は74歳、男性。69歳時にAAAと診断され、Y-graftingを施行した。平成14年６月にTAAを指摘された。CAGでAP（DVD）、AOGでTAA（Des. Ao. 65mm）と診断し手術適応と判断した。Aortic connectorを用いてLAD、RCAへのOPCABを行った。術後のMDCT、Virtual endo-vascular scopeにて２枝ともの良好な開存を確認した。約３ヶ月後にステントグラフト内挿術を施行し、術後経過は良好である。

Ⅰ－19　高齢者OPCABとAAA同時手術の２症例

亀田総合病院　心臓血管外科
加藤全功、外山雅章、吉崎智也、古谷光久、呉　海松

症例１は77歳男性。症例２は85歳男性。いずれも腹部大動脈瘤がそれぞれ4.5cm、6.0cmで手術目的にて入院。術前冠動脈造影により冠動脈病変が確認された。症例１はLITA-LAD，RGEA -4PD、症例２はRITA-LADをそれぞれOPCABで施行後、腹部大動脈瘤切除人工血管置換術を一期的に施行した。症例２で術後に軽度の肺炎をきたしたが、２症例ともに術後13日目、術後20日目に軽快退院となった。

14：15〜15：18　大動脈 1

座長　　**坂　本　　哲**（恩賜財団済生会横浜市南部病院心臓血管外科）

Ⅰ－20　A型急性解離の32歳女性に施行したステントグラフト併用の上行弓部置換術

東京医科歯科大学心肺機能外科
黒木秀仁，田淵典之，恵木康壮，川口悟，荒井裕国，田中啓之，砂盛誠

腹部まで進展したA型解離の診断で緊急手術を行った．対外循環で体温20度まで冷やして循環停止，大動脈切開して内膜亀裂を確認した．左鎖骨下動脈の手前で弓部大動脈を横断して遠位吻合部とし，内視鏡ガイド下に下行大動脈内にステントグラフトを挿入した．GRFを併用して断端形成を行った後，４分枝付き人工血管を吻合して全身の順行性血流を開始した．内視鏡ガイド下のステント挿入によりの確実な遠位吻合部操作が行え，順調な術後経過を得ている

Ⅰ－21　下肢虚血を伴った急性大動脈解離の一手術例（下肢血行再建の工夫）

成田赤十字病院心臓血管外科
藤田久徳、武内重康、中島伸之

症例は32歳男性．主訴は胸背部痛，下肢冷感．CT等から下肢虚血を伴った急性大動脈解離（Stanford A型）と診断した．緊急で弓部全置換術施行したが下肢虚血は解除されず，下肢血行再建手術を追加した．バイパスの流入先を弓部４分枝付きグラフトの側枝とし，その先に腋窩動脈-両側大腿動脈バイパス用グラフトを吻合，肋骨弓に沿った皮下トンネルに通し，両大腿動脈に吻合した．分枝グラフトを利用した下肢血行再建術が有用であったので報告した．

Ⅰ－22　低血圧治療中に発症した急性解離性大動脈瘤IIIb型破裂の一例

東海大学　医学部　心臓血管外科
八木健太郎、藤邑尚史、林　高史、笠原啓史、稲村俊一、折井正博、川口　章、小出司郎策

症例は64歳、男性。DAAIIIbにて低血圧治療を施行。入院５日目に胸背部痛出現。CT上、DAAIIIb型破裂を認めたため、緊急手術を施行。Entryは左房レベルの下行大動脈に認め、弓部まで逆行性に解離が及んでおり、手術は胸骨正中切開+左前側方開胸で人工血管置換術を施行した。術後経過は良好であり、呼吸器症状も認められなかった。従来の低血圧治療中での発症であり、改めて厳重な低血圧治療の必要性があると思われた。

Ⅰ－23　骨髄異型性症候群を有する急性A型解離

国立国際医療センター病院　心臓血管外科
神谷健太郎、木村壮介、賀嶋俊隆、尾澤直美、杉山佳代、笠間啓一郎、ブィ クァンサム、河野康治、久米誠人

68歳女性。既往歴HT、骨髄異型性症候群（MDS）。平成14年９月23日突然左肩及び上腕痛が出現。急性A型解離による左鎖骨下動脈閉塞と診断、同日Total arch replacement施行。術後９日目より、発熱、循環動態不安定、術後14日目大量下血。偽膜性あるいは虚血性腸炎に伴う消化管出血と診断。術後19日目下血持続し、右半結腸切除術施行。MDSによる持続的汎血球減少があったが、軽快退院した。

Ⅰ－24　慢性A型解離に対する分割手術（第２報）

東京医科大学　第２外科
佐伯直純、小出研爾、小泉信達、横井良彦、島崎太郎、川口　聡、小櫃由樹生、石丸　新

症例は慢性腎不全にて維持血液透析中の53歳、男性．平成５年，急性A型解離を発症したが，手術拒否のため経過観察とした．心不全症状の自覚，AR，MR，TR出現，瘤径拡大を認めたため，平成13年12月にBentall変法，エレファントトランク併用全弓部置換，僧帽弁形成術を施行した．術後胸部下行大動脈の残存解離に対してエレファントトランクをランディングゾーンとしたステントグラフト内挿術を施行し良好な結果を得たので報告する．

Ⅰ－25　CABG後７年目に前胸部拍動性腫瘤が出現した慢性１型解離性動脈瘤の手術例

1板橋中央総合病院　心臓血管外科、
2自治医科大学附属大宮医療センター　心臓血管外科
野口権一郎[1]、山口敦司[1]、安達秀雄[2]

症例は78歳男性。平成７年CABG（SVG-LAD、PL）施行。平成11年１型解離性動脈瘤のため胸痛出現するも放置。平成14年９月、前胸部拍動性腫瘤を認め、CT上動脈瘤は８cmに拡大し胸骨裏面に浸潤していた。平成14年11月、低体温循環停止下に胸骨正中切開、開胸と同時に瘤を切開し弓部大動脈全置換術を施行した。術中、術後問題なく経過し第19病日目に軽快退院となったので報告する。

Ⅰ－26　Bentall手術20年後に大動脈解離（Debakey Ⅰ型）を発症し弓部置換した一例

1東京慈恵会医科大学、
2富士市立中央病院
花井　信[1]、橋本和弘[1]、益子建男[2]、奥山　浩[1]、
坂本吉正[1]、川田典靖[1]、井上天宏[1]

症例は56歳男性。36歳で大動脈解離（Debakey II）、大動脈弁輪拡張および僧帽弁閉鎖不全にてBentall手術および僧帽弁形成術(Kay法）施行。2002年８月大動脈解離（Debakey I）発症。同年11月に上行弓部置換を逆向性脳灌流irst Arch Techniqueを用い施行したので報告する。

15：30〜16：42　大動脈 2

座長　　**宮　入　　剛**（社会福祉法人三井記念病院循環器センター外科）

Ⅰ－27　88歳，超高齢者における上行大動脈瘤および大動脈弁閉鎖不全症の１治験例

恩賜財団済生会横浜市南部病院　心臓血管外科
軽部義久、磯田　晋、坂本　哲、相馬民太郎

88歳，女性。労作時呼吸困難で受診し，最大径75mmの上行大動脈瘤と３度大動脈弁閉鎖不全症と診断された。88歳と超高齢ではあったが，日常生活動作が自立していたため手術適応とした。上行大動脈瘤切除人工血管置換術（Hemashield 28mm）および大動脈弁置換術（Carpentier-Edwards弁 21mm）を行った。経過良好で術後20日目に軽快退院となった。

Ⅰ－28　体外循環送血部位に生じた上行大動脈仮性瘤の一手術例

1筑波大学臨床医学系外科、
2筑波大学附属病院心臓血管外科
今水流智浩[1]、軸屋智昭[1]、佐藤真剛[2]、松原宗明[2]、
徳永千穂[2]、野間美緒[1]、松下昌之助[1]、平松祐司[1]、
榊原　謙[1]

症例は、55歳女性。21年前にＶＳＤパッチ閉鎖・肺動脈形成術を施行された。2002年８月に胸部単純写真で異常陰影を指摘され、上行大動脈仮性瘤を認めた。2002年11月に仮性瘤切除・パッチ形成術を施行した。術中所見で瘤壁に縫合糸を認め、送血部位に一致していた。体外循環送血部位に生じた遠隔期仮性瘤の報告例は少なく、考察を加え報告する。

Ⅰ－29　AVR術後遠隔期にバルサルバ洞動脈瘤を生じた２例

東京女子医科大学附属第二病院　心臓血管外科
浅野竜太、新浪　博、須田優司、市川誠一、伴　哲雄、
田畑美弥子、山本真人、竹内靖夫

非マルファン症候群患者で、AVR術後６年目と８年目にそれぞれバルサルバ洞及び大動脈基部の拡大により、Bentall術を施行し良好な結果を得た２症例を経験し、病理所見などからその原因について考察を含め報告する。

Ⅰ－30　上行大動脈拡大を伴った大動脈弁狭窄症に対するaortoplastyの１経験

昭和大学病院　第１外科
松尾義昭、塩尻泰宏、丸田一人、沖　淳義、松岡　穣、
井上恒一、道端哲郎、川田忠典、高場利博

大動脈弁置換術後に発生する大動脈解離は知られた術後合併症である．上行大動脈拡大（55 mm）を伴った二尖弁大動脈弁狭窄症に対し人工弁置換術およびaortoplastyを施行した．症例は73歳，男性．圧較差が65 mmHgにて手術適応（EF28.4%）とした．大動脈遮断時間は78分で上行大動脈径は40 mmに縫縮された．AVR後の大動脈解離にて失った１経験を含め上行大動脈拡大を伴った弁置換術について文献的考察を含め報告する．

Ⅰ－31　Bentall術後グラフト感染に対し再Bentall術を施行した１例

千葉県循環器病センター　心臓血管外科
大場正直，村山博和，林田直樹，松尾浩三，浅野宗一，
ピアス洋子，大橋幸雄，矢内桃子，龍野勝彦

症例は52才，男性．平成12年AAE，ARの診断でBentall術施行．平成14年２月発熱，CRP上昇（40mg/dl），血液培養でgroup A streptococcus検出，UCGでグラフト周囲のeffusionの拡大傾向を認め，臨床的にグラフト感染と診断し再Bentall（Free style #27mm）施行．術後，弁，グラフトの再感染徴候なく退院となった．

Ⅰ－32　大動脈弁置換術後人工弁心内膜炎に対してRoss手術を施行した1例

東京女子医科大学日本心臓血圧研究所　循環器外科
立石　実、黒澤博身、遠藤真弘、山嵜健二、華山直二、
津久井宏行、石橋信之

32歳女性、2000年11月歯科治療後に感染性心内膜炎により急性心不全を伴う大動脈弁閉鎖不全症となり、機械弁にて大動脈弁置換術を施行。2002年５月MRSA敗血症から人工弁心内膜炎となり抗生物質にて炎症反応は沈静化したが、エコーにて大動脈弁に疣贅、弁下に細菌性動脈瘤あり。患者の出産希望を考慮しRoss手術を選択。自己肺動脈弁にて大動脈基部置換を行った。術後エコーは良好で合併症なく順調に退院したので報告する。

Ⅰ－33　大動脈弁輪拡張症，僧帽弁閉鎖不全症を来たしたMarfan症候群の小児に対しDavid手術，僧帽弁形成術を施行した１例

1東京大学医学部　胸部外科、
2日本赤十字社医療センター　心臓血管外科
平田康隆[1]、前田克英[1]、宮本隆司[1]、高岡哲弘[1]、
金子幸裕[2]、村上　新[1]、小塚　裕[1]、高本眞一[1]

患者は９歳女児。生後４ヶ月にて大動脈弁閉鎖不全，僧帽弁閉鎖不全，Marfan症候群を指摘。次第に上行大動脈径56mmまで拡大，MR4 度，AR2 度となり手術。26mmグラフトにてDavid手術を施行。僧帽弁はAlifieri法にて形成。MR2 度，AR1 度となる。小児における大動脈弁輪拡張症は稀であり，David手術および僧帽弁形成は抗凝固を必要とせず有用である。

Ⅰ－34　下行大動脈置換術後に発症した人工血管瘤の１例

日大板橋病院外科学講座外科二部門
舟橋道雄、塩野元美、井上龍也、奏　光賢、　在　明、
新野哲也、根岸七雄、　在幸安

60歳男性、下行大動脈瘤に対する人工血管置換術を施行後20年後に、下行大動脈胸部接合部動脈瘤の診断下、再手術を施行した。術中所見で、瘤を切開し検索すると、人工血管自体に亀裂が生じており、接合部瘤ではなく、人工血管瘤の状態であった。極めて稀な下行大動脈人工血管瘤の１治験例の詳細を報告する。

16：45～17：57　大動脈 3

座長　　**小 櫃 由 樹 生**（東京医科大学第 2 外科）

Ⅰ－35　右鎖骨下動脈起始異常を伴う遠位弓部大動脈瘤の一例

社会福祉法人三井記念病院　循環器センター外科
浦田雅弘、木川幾太郎、福田祐樹、三浦純男、
宮入　剛、福田幸人

症例は70歳男性。6cm径の遠位弓部大動脈瘤手術を目的に入院。入院後の精査で右鎖骨下動脈が弓部の第4分枝として、瘤化している遠位弓部より起始していた。本症例に対し、胸骨正中切開、脳分離体外循環下に弓部全置換および 4 分枝再建を行った。右鎖骨下動脈の再建については、起始部を閉鎖した後グラフトの送血用側枝を利用して右腋窩動脈で吻合を行った。稀な症例と思われるので若干の文献的考察を加え報告する。

Ⅰ－36　超低体温下に肋間動脈再建併施の下行大動脈置換術

1岡谷塩嶺病院心臓血管外科、2日本大学第二外科*
畑　博明[1]、吉武　勇[1]、服部　努[1]、能見公二[1]、
奈良田光男[2]、塩野元実[2]、根岸七雄[2]、　在幸安[2]

症例１　72歳、男性　横隔膜上最大径60mmの真性瘤。左後側方切開。下行大脈脈送血、右大腿静脈脱血。下行大動脈置換術施行。症例２　75歳、男性。AAA術後最大径60mmのB型慢性解離。正中切開+左側方切開、上行大脈脈送血、右房脱血。弓部下行大動脈置換術施行。両症例とも超低体温下、肋間動脈再建を併施した。神経学的異常を認めず、造影施行した症例 1で肋間動脈の開存を認めた。

Ⅰ－37　腎移植後の遠位弓部大動脈瘤に対する１治験例

1群馬大学　第二外科、
2群馬大学　泌尿器科
高橋　徹[1]、石川　進[1]、大嶋清宏[1]、相崎雅弘[1]、
森下靖雄[1]、羽鳥基明[2]、山中英寿[2]

症例は58歳，男性．53歳で糖尿病性腎不全のため献腎移植施行．その後，当院泌尿器科でfollow-up（FK506+ステロイド投与）中，胸部CTで遠位弓部大動脈瘤（弓部小弯側，嚢状瘤，径 3cm）を指摘され，平成14年 9 月当科で遠位弓部大動脈置換術施行．術後経過はほぼ良好で，腎機能にも影響を与えず，また術後も引き続き慎重に免疫抑制剤の投与を行ったが，感染等の問題を生じなかった．

Ⅰ－38　Giant cell arteritis による胸部大動脈瘤の１手術例

自治医科大学　胸部外科
齊藤　力、大木伸一、上沢　修、上西祐一朗、
小西宏明、加藤盛人、三澤吉雄、布施勝生

症例は59歳、男性、１年程前からの背部痛にて受診、胸部大動脈瘤を指摘された。術前検査にて大動脈弁閉鎖不全症の合併を認めた。待期的に弓部大動脈人工血管置換術および大動脈弁置換術を施行した。手術時の大動脈壁の病理組織学的所見から、giant cell arteritis による大動脈瘤と診断した。

Ⅰ－39　弁輪解離を伴う大動脈炎症候群の１例

武蔵野赤十字病院　心臓血管外科
染谷　毅、菅野隆彦、藤原　等

＜症例＞24歳女性。数年前より繰り返す発熱。平成14年 6 月 3 日心不全で循環器科入院。大動脈弁輪の解離、重症AR、上行・基部の拡張、大動脈壁の肥厚、腹部分枝の狭窄、炎症反応高値等から大動脈炎症候群と診断しPSL開始したがLVDd,BNP上昇し、ARが増悪したため 7 月20日大動脈基部・上行弓部置換術を施行。術中弁輪解離による大動脈と左室の交通を確認した。術翌日よりPSL再開し順調に経過し術後26病日に退院となった。

Ⅰ－40　MRSA敗血症に伴う近位下行仮性大動脈瘤肺穿通の１治験例

自衛隊中央病院　胸部心臓血管外科
三丸敦洋、田中良昭、竹島茂人、野澤幸成、大鹿芳郎、
田中良弘、千先康二

症例：60歳、女性。主訴：喀血。現病歴：H14年 5 月より他院にてC型肝炎に対するインターフェロン療法中、血液培養からMRSA検出しVCM投与。１週間後喀血が出現、近位下行大動脈瘤肺穿通疑われ、当院紹介入院。入院時喀血は軽快傾向のため、化学療法を先行したが、再び喀血出現し、準緊急的に近位下行大動脈人工血管置換術＋左上葉切除術を行った。病理診断は仮性大動脈瘤肺穿通であった。術後化学療法を持続し、41病日に軽快退院した。

Ⅰ－41　急性大動脈解離上行置換術２年後に基部仮性瘤破裂を発生した１例

1横浜市立大学医学部附属市民総合医療センター　心血管センター、
2横浜市立大学医学部附属市民総合医療センター　救命救急センター、
3横浜市立大学医学部　第一外科
町田裕之[1]、井元清隆[1]、鈴木伸一[1]、内田敬二[1]、
橋山直樹[1]、柳　浩正[1]、郷田素彦[1]、菅野伸洋[1]、
金子　卓[1]、小菅宇之[2]、豊田　洋[2]、高梨吉則[3]

症例は54歳、女性。A型急性大動脈解離に対し上行置換術を施行２年後に、路上で倒れているところを発見された。基部仮性瘤破裂と診断し緊急手術。手術所見では、中枢吻合部2/3周が縫合不全から仮性瘤を形成し、破裂。人工血管置換術により救命した。

Ⅰ－42　胸部下行炎症性破裂性大動脈瘤に対するカテーテル的SG内挿術の１例

1横浜市立大学医学部附属市民総合医療センター　心血管センター、
2横浜市立大学医学部附属市民総合医療センター　救命救急センター、
3横浜市立大学医学部　第１外科
金子　卓[1]、井元清隆[1]、鈴木伸一[1]、内田敬二[1]、
橋山直樹[1]、柳　浩正[1]、郷田素彦[1]、菅野伸洋[1]、
町田裕之[1]、小菅宇之[2]、豊田　洋[2]、高梨吉則[3]

症例は54歳、男性。約２週間前より腹痛あり。CTで胸部下行大動脈に破裂性嚢状瘤および周囲の炎症性変化が疑われ、緊急でカテーテル的SG内挿術を施行し、経過良好であった。

第 II 会場

9：35～10：38　先天性心疾患 1

座長　　**森　田　紀代造**（東京慈恵会医科大学心臓外科）

II－1　弁狭窄兼閉鎖不全を呈す生後４ヶ月のTruncus arteriosusに対するDouble Root Replacementの一例

1横浜市立大学医学部　第1外科、
2横浜市立大学医学部　麻酔科
町田大輔[1]、高梨吉則[1]、国井佳文[1]、飛川浩治[1]、
石井正徳[1]、寺田正次[1]、宮下徹也[2]

高度弁病変（狭窄兼閉鎖不全）を有する総動脈幹症に対して術前窒素吸入療法を行い、４ヶ月時に当院に搬送されFreestyle弁と生体弁付きcomposite graftを用い両心室流出路再建を行った。肺高血圧のために体外循環離脱困難だったが９日間の補助循環の後に離脱し、術後40日目に人工呼吸器を離脱し順調に経過している。

II－2　シャント術後心筋梗塞を合併したTA(Ia)+肺動脈弁欠損

1千葉県こども病院　心臓血管外科、
2千葉県こども病院　循環器科
渡辺　学[1]、藤原　直[1]、青木　満[1]、村田　明[1]、
青墳裕之[2]、中島弘道[2]、池田弘行[2]

１か月時にBTシャント術施行されたTA(Ia)+肺動脈弁欠損症。術前心カテにて右冠動脈と右室にcoronary AV fistula認めた。術後難治性の心室性不整脈を呈し、アンカロン、ジソピラミド、プロプラノロール内服にて症状安定した。５ヶ月時の心カテにて左室下壁のdyskinesisを認めた。心筋シンチは梗塞所見を示し、coronary AV fistula部位の心筋虚血が不整脈発生の原因と考えられた。BDG術の有効性を検討中である。

II－3　RV-PA conduitによる右室減圧を必要としたTA(Ia)に対するTCPCの１例

東京女子医科大学日本心臓血圧研究所　循環器小児外科
三浦　崇、黒沢博身、新岡俊治、長津正芳、磯松幸尚、
森島重弘、坂本貴彦、岩田祐輔

症例５歳，女児．TA(Ia)，Absent Pvalveの診断で日令19日にLMBTS，１ヶ月にCentral shunt（CS）を施行．１歳10ヶ月にLPA angioplasty，reCS，３歳９ヶ月にreLMBTSを施行.4歳11ヶ月の心臓カテーテル検査でPAP14mmHg，Rp1.7U・m2，PAindex220，Qp/Qs1.7，LVEDV233%ofNEF59%．今回，TCPC，LPA angioplastyを施行したが，人工心肺離脱後からRV拡張を認め，5mmのPTFE graftでRV-PA conduitによる右室減圧施行し良好な結果を得た.

II－4　IAAを合併したcriss-cross heartに対してfenestrated TCPCを施行した一例

東京女子医科大学日本心臓血圧研究所　循環器小児外科
吉田聡美、黒澤博身、新岡俊治、長津正芳、磯松幸尚、
森島重弘、坂本貴彦、岩田佑輔、滝口　信、小坂由道、
松村剛毅、山本　昇

症例は２歳の男児。日令５にductal shockにてNICUに収容。{SDL}CCH，DORV，IAA(A)，small RVと診断され，日令19でIAAに対してEAAA、PAB施行。11ヶ月時に進行するチアノーゼに対してblade BAS施行。今回、右房flapを用いたlateral tunnelによるfenestrated TCPC，MVP施行し、良好な結果を得たので報告する。

II－5　Fontan術後に大動脈弁狭窄が進行した両大血管右室起始症に対するDamus-Kaye-Stansel吻合の経験

新潟大学大学院　医歯学総合研究科　呼吸循環外科
渡辺　弘、羽賀　学、島田晃治、林　純一

症例は５歳、女児。DORV, MAで肺高血圧があるため、生後１カ月時に肺動脈絞扼術を施行した。２歳８カ月時にTCPCを行ったが、圧較差15mmHgの大動脈弁下狭窄に対しては心筋切除を追加した。術後に大動脈弁下狭窄が徐々に進行し、40mmHgの圧較差となっため５歳時にDamus-Kaye-Stansel吻合を追加した。肺動脈弁輪が狭小のために15mmHgの圧較差が残存した。Fontan術後遠隔期のDamus-Kaye-Stansel吻合の効果と問題点について検討した。

II－6　大動脈縮窄、右側大動脈弓を合併した大血管転位症II型の一例

1社会福祉法人聖隷福祉事業団総合病院聖隷浜松病院
心臓血管外科、
2社会福祉法人聖隷福祉事業団総合病院聖隷浜松病院
小児循環器科
初音俊樹[1]、打田俊司[1]、小出昌秋[1]、水上愛弓[2]、
武田　紹[2]

症例は１ヶ月女児。一ヶ月検診にて体重増加不良、チアノーゼを指摘され当院紹介入院。(S, D, D), TGA, VSD, CoA, RAAと診断。BAS後に大動脈再建、肺動脈絞扼術を行い、１ヶ月後にJatene手術を行った。術後経過は良好であった。CoAとRAAを同時に合併したTGAは稀であり術式の検討も含めて報告する。

II－7　Early two stage手術を施行したd-TGAの一例

長野県立こども病院　心臓血管外科
本橋慎也、岡　徳彦、平松健司、原田順和

症例はd-TGA(I 型)、PFO、PDAの男児で、生直後よりチアノーゼを認めたため当院に搬送され、日令 0 に緊急BASを施行した。BAS後PDAはほぼ閉鎖し、SpO2と左室圧の低下を来した。日令 6 に再度BASを施行したがSpO2と左室圧の低下は改善せず、同日緊急手術となった。手術は正中切開にて体外循環下にrt. m. BT shuntを施行した。術後SpO2は上昇し、左室圧は右室圧と等圧になった。日令21に待機的にJatene術を施行した。

10：40～11：25　先天性心疾患 2

座長　　**新　岡　俊　治**（東京女子医科大学日本心臓血圧研究所
循環器小児外科）

Ⅱ－8　CAVSD，TOF，PA，non confluent PA，Bil-BT shunt術後に根治術施行した 1 成人例

国保松戸市立病院　心臓血管外科
岡村　達、永瀬裕三、三井富士夫、芝入正雄、
宇津見和郎、渡辺　寛

症例は，20歳男性．生下時より心雑音を指摘．当院紹介されCAVSD，TOF，PAと診断，Bil-BTshuntを 2m，5y時施行．以降外来経過観察。10y時，cyanosis増強のため精査．Bil-BTshuntの狭窄を認めPTA．この時根治術勧めるも手術希望されず経過観察となる．最近になり，労作時の息切れ増強，根治術を目的とした心カテ施行．造影上，lt-PAの欠損を認めたもののPA index，RV，LVのバランスも良好であり弁付きconduitを使用した根治術を施行．現在外来通院中.

Ⅱ－9　Sutureless techniqueによるIa+IIa混合型TAPVR術後PVO再発の一治験例

東京慈恵会医科大学　心臓外科
松井道大、森田紀代造、橋本和弘、宇野吉雅、
松村洋高、井上天宏

症例は14ヶ月男児。生後 2 ヶ月でチアノーゼ出現。UCGにてTAPVR(IIa)と診断されICR施行。4 ヶ月時より哺乳障害出現し、両側PVOと診断。7 ヶ月時狭窄部拡大によるPVO解除術を施行したが、14ヶ月時に再びPVO出現。心カテにて右PVO及び初めて左側PVのIa混合型と診断され、Sutureless in situ pericardial repairと左側PV-LA吻合を施行し良好な結果を得た。

Ⅱ－10　乳児の急性僧帽弁閉鎖不全症 2 例の治療経験

1順天堂大学医学部　胸部外科
2岡山大学医学部　心臓血管外科
藤崎浩行[1]、川崎志保理[1]、南　　和[2]、天野　篤[1]

我々は、原因を特定できない乳児の急性僧帽弁閉鎖不全症の 2 例を経験した。1 例は発症 4 日目、2 例目は発症 2 日目にそれぞれ手術を施行した。僧帽弁へのアプローチは、通常の右側左房切開では僧帽弁への到達は極めて困難で、工夫が必要であった。1 例目は低左心機能によると思われる腎不全が遷延し、治療に難渋したが、2 例目は特に問題なく経過した。このことからも、早期の外科的治療の重要性が示唆された。

Ⅱ－11　Ebstein奇形、肺動脈閉鎖に対するbiventricular repairの一症例

神奈川県立こども医療センター
高崎泰一、長田信洋、宮地　鑑、小林城太郎

症例は 2 歳。女性。生直後から心雑音，cyanosisあり。心エコーにてEbstein's malformation，PA。RVP/LVP=1.2とRVP高いため、右室流出路形成の方針となり、日齢 7 にてPDA division,infundibulectomy & RVOT reconstraction（Gore-Tex 6mm）施行。1 歳 7 ヶ月時心カテにてRA 9/8 (6)，RV 50/-(EDP10)，rt.PA 16/10(12)，LVEDV 128% of N，RVEDV 117% of N，Qp/Qs 0.52，shunt R→L 1.87，TR III°。Biventricular repair可能と考えられ、平成14年10月29日右室流出路再再建，三尖弁形成術，心房中隔欠損閉鎖術施行した。

Ⅱ－12　腹部疾患を合併した多脾症候群に対するNorwood手術 2 例の経験

1財団法人日本心臓血圧研究振興会附属榊原記念病院
心臓血管外科、
2財団法人日本心臓血圧研究振興会附属榊原記念病院
小児科
山城理仁[1]、高橋幸宏[1]、安藤　誠[1]、林　弘樹[1]、
長町恵磨[1]、菊池利夫[1]、朴　仁三[2]

多脾症候群2例に対してNorwood手術を行い、共に術後に黄疸の増強を認め、それぞれ先天性胆道閉鎖症、腸回転異常症の診断で外科治療を行う経験をしたので報告する。多脾症候群に対する心臓外科治療においては腹部臓器の合併奇形を考慮した十分な術前評価と治療方針の決定が重要と思われた。

13：30〜14：24　弁膜症 1

座長　　**山　口　明　満**（葉山ハートセンター）

Ⅱ－13　超高齢（88歳）感染性心内膜炎・ARに対する緊急AVRの１治験例

1長野県厚生連北信総合病院　心臓血管外科、
2長野県厚生連北信総合病院　循環器科、
3東京医科歯科大学　心肺機能外科
長谷川悟[1]、吉田哲矢[1]、上石哲生[2]、宮崎晋介[2]、
高元俊彦[2]、砂盛　誠[3]

症例は88歳女性。発熱で当院循環器科に入院、エコーでAVにvegitation、中等度ARを認め、血液培養でenterococcusを検出。抗生物質治療開始から４週後ARが急激に重症化、急性肺水腫となり、超高齢ではあるが緊急AVR（Carbomedics-19mm）を施行した。右冠尖は弁輪付着部で脱落、弁輪部膿瘍を合併していた。順調に回復、術後約８週で退院となった。

Ⅱ－14　高齢者弧発性三尖弁閉鎖不全症の一例

1青梅市立総合病院　胸部外科、
2東京医科歯科大学大学院医歯学総合研究科　心肺機能外科
松倉一郎[1]、大島永久[1]、白井俊純[1]、宮城直人[1]、
砂盛　誠[2]

症例は78歳男性。1980年頃より心房細動を指摘。97年にうっ血性心不全の原因精査で、弧発性三尖弁閉鎖不全症と診断。経過観察中に著明な右房拡大（CTR85%）、肝及び脾腫（T.Bil 1.7，PT-INR 1.31，HPT 60.9，plt5.6万）を認め、2002年８月29日に手術を施行した。弁輪拡大が三尖弁逆流の主因で、右房縫縮を兼ねたメイズ手術とリング縫着による弁輪形成術を試みたが、逆流の残存を認め弁置換術に変更した。症状改善し、術後30病日で退院した。

Ⅱ－15　左房内Translocation法により弁置換術を施行した高度石灰化病変を有する連合弁膜症例

日本医科大学付属千葉北総病院
丸山雄二、井村　肇、小笠原英継、吉野直之、
久吉隆郎、山内茂生

症例は58歳、男性。13年の血液透析施行歴あり。MS、AS、CADの診断。僧帽弁は高度石灰化を認め完全切除不可能であり、弁輪上１cm部位の左房壁にATS27mm弁をTranslocation法により縫着、大動脈弁は傾斜縫着法によりAVR（ATS18mmAP）、同時にCABG２枝を施行した。高度石灰化病変を有する弁膜症に対して左房内Translocation法により良好な結果を得たので報告する。

Ⅱ－16　AVR術後，溶血尿出現に対し，re-re-MVRを施行した一治験例

財団法人日本心臓血圧研究振興会附属榊原記念病院　心臓血管外科
柴崎郁子、小柳俊哉、星野　竜、黄野皓木、和田直樹、
下川智樹、維田隆夫、加瀬川均

78歳女性．1978年MSに対しMVR (CE27)．1992年M弁malfunctionに対しre-MVR (CE27) の手術既往あり．2002年AR，APに対しAVR (ATS18AP) +CABG (SVG-LAD) 施行．術後27日目に溶血尿出現．術前軽微に認めた弁周囲逆流が増強．保存的治療するも改善せず，re-re-MVR (SJM25) +TAPを施行．溶血性貧血も改善し，軽快退院となった．

Ⅱ－17　MVR後、巨大右房、上下大静脈拡張を伴ったTRの１例

東京医科大学八王子医療センター　心臓血管外科
前田光徳、小長井直樹、矢野浩己、高江久仁、
飯田秦功、工藤龍彦

症例は65歳女性、MSにてS38年にOMC、S58年にMVR施行。H14年５月頃より心不全症状増悪したため入院。精査にて高度TR、巨大右房、上大静脈径80mm、下大静脈径40mmと拡張を認めた。このため術式は右開胸にてアプローチし、FFにて心肺開始後、上大静脈はバルーン付き脱血管、下大静脈は遮断鉗子にて遮断した後に右房切開を行い、TAP（32mm Carpentier ring）を行なった。術後改善し、退院した。

Ⅱ－18　妊娠を考慮して生体弁置換を施行したEhlers-Danlos症候群の１例

船橋市立医療センター　心臓血管外科
西田洋文、高原善治、茂木健司、櫻井　学

症例は24歳女性．16歳時にEhlers-Danlos症候群による大動脈弁閉鎖不全症に対し，妊娠出産を念頭において生体弁置換を施行．23歳時に第１子を妊娠出産.その後生体弁の開放制限が著明になり人工弁機能不全を呈したため，平成14年11月機械弁へ再置換を行った．術後経過は良好で術後10日目に退院した．Ehlers-Danlos症候群症例に対し再弁置換を行った報告はまれと考えられ，若干の文献的考察を加えて報告する．

14：25～15：10　弁膜症 2

座長　　**小　柳　俊　哉**（財団法人日本心臓血圧研究会附属榊原記念病院 心臓血管外科）

Ⅱ－19　潜在性甲状腺機能亢進症を合併していた僧帽弁逸脱症の１例

JR東京総合病院　胸部心臓血管外科
田中公啓、川内基裕、室田欣宏、古瀬　彰

症例は41歳男性。バセドウ氏病と診断されていたが、2002年５月、Forrester Ⅳ群のうっ血性心不全により入院加療した。心臓超音波検査では僧帽弁後尖の腱索断裂が認められ、ルゴール液の投与により甲状腺機能が改善し、心不全も軽快するのを待って、僧帽弁形成術を行った。術後経過良好であり、11月９日退院した。

Ⅱ－20　ASRを呈したベーチェット病の大動脈弁置換術の一例

総合病院横須賀共済病院　胸部外科
伊藤　聡彦、丸山　俊之、藤原　直之

症例は、血管ベーチェット、腸管ベーチェットにてPSL内服中の68歳男性。平成13年３月より胸部圧迫感が出現。圧較差50mmHgのAS、３°のARを認めた。術後のValve detachmentを危惧し、Freestyle弁を用いてFull-root法にてAVRを施行した。病理では、弁尖は石灰化を伴う線維性肥厚を呈しベーチェット病に特有な病変ではなかったが、大動脈壁はリンパ球主体の細胞浸潤や平滑筋の消失を認め、ベーチェット病に矛盾しない変化であった。

Ⅱ－21　血液第７因子欠損を合併したAR，MR，Afに対して二弁置換とMaze手術を施行した１例

東京大学大学院医学研究科　心臓外科
山本哲史、小塚　裕、大塚俊哉、小野　稔、柴田　講、末松義弘、高山博夫、高本眞一

AR3度、MR3度、Afを有する51歳の男性。PT-INRの延長(1.7)の精査で第７因子活性値42%と判明した。第７因子製剤および十分なFFPに加え、麻酔導入後に自己新鮮血を採取した。機械弁によるDVRおよびMaze手術を施行した。ポンプ後の出血傾向が危惧されたが、他家無輸血で手術を終了し、第7因子製剤も不要で、術後出血も少量であった。術後は洞調律に復し、ワーファリンコントロールも通常通り可能であった。

Ⅱ－22　胸壁MRSA感染を伴う重症ASの一例

水戸済生会総合病院　心臓血管外科
青木賢治、倉岡節夫、建部　祥

症例は、75歳女性。左乳癌術後照射の既往がある。重症ASに対し、手術を予定したが、胸骨及び左肋骨に放射線晩期障害である骨髄炎に２次感染を認めたため、縦隔炎、人工弁感染を危惧し、腐骨及び感染組織の除去を先行した。胸壁創は、その後MRSA創感染となり、長期の治療を要した。経過中、菌の完全な陰性化には至っていなかったが、ASによる心不全が増悪、これ以上の手術待機は不可能となった。感染創を回避すべく右傍胸骨切開よりAVRを施行し、術後感染は起こらなかった。

Ⅱ－23　縦隔炎に対する大網充填後の再正中開胸による大動脈弁置換術と僧帽弁形成術

信州大学医学部　心臓血管外科
北原博人、和田有子、坂口昌幸、河野哲也、高野　環、天野　純

症例は82歳男性．71歳時LMT病変による梗塞後不安定狭心症に対し大伏在静脈による2枝CABGを受けたが，その際に縦隔炎を合併し大網充填にて治癒．術後10年目より動脈硬化性の大動脈弁狭窄が急速に進行し左室機能の著しい低下と僧帽弁閉鎖不全を合併．バイパス造影では何れも開存し狭窄は認めなかった．本例に対し再正中開胸にて大動脈弁人工弁置換術及びリングによる僧帽弁形成術を施行した．術後IABPを必要としたが経過は良好であった．

15：25～16：28　塞栓・その他

座長　　**武　内　重　康**（成田赤十字病院心臓血管外科）

Ⅱ－24　肺癌手術待期中、肺動脈塞栓症を発症した１例

1財団法人山梨厚生会山梨厚生病院　心臓血管外科、
2山梨大学医学部　第２外科
有泉憲史[1]、天白典秀[1]、橋本良一[1]、吉井新平[2]

78歳、女性。左上葉肺癌の手術待期中、急性肺動脈塞栓症を発症。カテーテルによる緊急血栓溶解療法を行ったが、再検査時には肺動脈造影のみで低酸素血症をきたし、肺切除術の耐術能を失った。IVC filterを留置し保存的に経過観察中、肺動脈塞栓症が急性増悪したため失神し、緊急手術（間歇的低灌流体外循環下肺動脈血栓摘除術）を行った。術後肺高血圧と低酸素血症は著明に改善し、４ヶ月後、一側肺動脈閉塞試験を行ったのち左上葉切除+ND2aを行い得た。

Ⅱ－25　大腸癌術後，高齢者広範囲肺塞栓症の１緊急手術例

1大和徳州会病院　心臓血管外科
2大和徳州会病院　外科
寺田康[1]，中村勝利[1]，黒木則光[2]

症例は，84歳，女性．大腸癌手術後18日目に広範囲肺塞栓症を発症した．術前心エコー検査で右房と右室を往復する帯状の血栓を認めた．緊急で体外循環下に血栓摘除術を施行した．肺循環再開後に大量の肺出血を認め，PCPS補助下に両側肺をダメージコントロールの状態でICUに帰室した．PCPSから離脱出来ず翌日死亡した．

Ⅱ－26　肺動脈血栓塞栓症に対して血栓除去術が奏効した一例

新潟大学　第二外科
島田晃治、番場竹生、曽川正和、中山　卓、名村　理、林　純一

症例は60才女性。約一ヶ月前から呼吸困難が出現し、肺血流シンチで肺梗塞と診断された。CT上肺動脈主幹部から左右肺動脈にかけて多量の血栓を認め手術目的に当科紹介された。手術は完全体外循環・心拍動下に肺動脈を切開し直視下および硬性鏡を用いて鏡視下に器質化した血栓を除去した。術後経過は良好で術前高度であった肺高血圧は消失した。内視鏡を用いることで末梢の肺動脈の血栓除去が安全に行うことが可能であった。

Ⅱ－27　開心術後に硬膜下出血を合併した２例

山梨県立中央病院　心臓血管外科
中島雅人、土屋幸治、井上秀範、内藤祐次、水谷栄基

症例１は、70歳の女性。急性大動脈解離（Stanford A）の診断で緊急上行大動脈置換術を行った。第４病日に、病棟で意識障害を呈し、CT検査で硬膜下出血を認め、緊急でドレナージ術を行った。症例２は、49歳の女性。MVP，OAC後、ASR，MSR，TRに対して、AVR，MVR，TAPを行った。第２病日に意識障害をきたし、CT検査で硬膜下出血を認めた。緊急で、開頭血腫除去、ドレナージ術を行った。いずれも術後経過は良好であった。開心術後の出血性脳合併症は非常に希と思われたので報告する。

Ⅱ－28　ペースメーカーリード抜去術を要した一症例

獨協医科大学越谷病院　心臓血管外科
汐口壮一、入江嘉仁、千葉知史、齊藤政仁、佐藤康広、垣　伸明、今関隆雄

症例は87才、男性。71才時、SSSにて恒久的ペースメーカー埋め込み術施行。H14年、８月他院にてジェネレーター交換術施行したところ、ペースメーカー感染を発症し当科紹介。創部洗浄、抗生剤投与にて寛解した為外来経過観察としていたが、感染の再燃を認め再入院。長期リード留置のため、リードと心筋の強度癒着が予想されたため、人工心肺下リード抜去術を施行し良好な術後経過が得られた。

Ⅱ－29　左室造影（LVG）後ショックとなった左室穿孔の１手術例

栃木県済生会宇都宮病院　心臓血管外科
元神賢太、森　厚夫、木曽一誠、高橋隆一、井上仁人

83歳，男性，ASにて心カテ中，LVG直後にショックとなり，穿孔による心タンポナーデと診断，持続ドレナージ後もバイタルが保てないため緊急手術となった．心嚢切開で左室前壁よりactiveな出血を認めたため，心停止後，穿孔部位をフェルト付き縫合で閉鎖，フィブリン糊，ウマ心膜で補強後，圧迫止血，IABP補助下で手術終了．3PODにIABP抜去，その後経過は概ね良好で，心エコー上も心機能は保たれていた．LVGで心穿孔を起こし，手術を施行した報告例は稀なので報告する．

Ⅱ－30　脾梗塞を合併した胸部大動脈血栓の一治験例

聖マリアンナ医科大学心臓血管外科
村上　浩、幕内晴朗　裕、菊池　慶太、北中陽介

症例は49才男性、左上腹部痛を主訴に当院救命センターを受診。腹部造影CT検査にて脾梗塞及び腔動脈分岐直上胸部下行大動脈内に腫瘤陰影を認めた。脾梗塞は大動脈内病変の一部遊離による塞栓症と診断し、緊急手術を行った。手術はF-Fバイパスによる部分体外循環下に病変を含む大動脈を部分切除し、人工血管にて置換した。術後の病理組織学的検査にて大動脈病変は血栓と診断され、その原因として血管炎の存在が示唆された。非常に希な疾患であるため、若干の文献的考察を加えて報告する。

16：30〜17：33　心臓腫瘍・その他

座長　　**白　井　俊　純**（青梅市立総合病院胸部外科）

Ⅱ－31　出血性脳梗塞を発症し診断された巨大左房粘液腫の１例

東邦大学医学部　胸部心臓血管外科
高橋祥司、渡邉善則、塩野則次、横室浩樹、小澤　司、藤井毅郎、益原大志、和田真一、佐々木雄毅、佐藤史朋、吉原克則、小山信彌

55歳男性。職場で意識消失し倒れているところを発見された。救急外来受診時JCSIII-200、出血性脳梗塞と診断されICU管理となった。心エコーで左房に巨大な腫瘍とMRを認めた。意識レベル回復後も失見当識、失認、歩行障害などの後遺症が認められていたが、Brain CTで出血巣は完全に吸収され、再梗塞の危険を考え左房粘液腫摘出術＋僧帽弁輪縫縮術を施行した。術後経過は順調である。

Ⅱ－32　左房内浮遊球状血栓の１例

船橋市立医療センター　心臓血管外科
桜井　学、高原善治、茂木健司、西田洋文

症例は82歳女性。他院より心房細動、左房内血栓、僧帽弁閉鎖不全症、三尖弁閉鎖不全症の診断で当センター紹介。来院時心エコーにて左心房内に巨大な浮遊血栓を確認し僧帽弁への嵌頓の危険があり、同日緊急手術を施行した。上左房切開経中隔アプローチにて左心房内に到達、径３cmの浮遊球状血栓を認め、血栓摘除、僧帽弁置換術、三尖弁縫縮術を施行した。人工心肺からの離脱もスムースで、術後経過良好であったので若干の文献的考察を加えて報告する。

Ⅱ－33　上肢動脈閉塞で発症した弁疾患を伴わない左房内血栓症の１例

群馬県立心臓血管センター　心臓血管外科
長谷川豊、金子達夫、江連雅彦、坂田一宏、吉田浩紹、木村知恵里

VVI pacemaker植え込み後の77歳女性，右上肢急性動脈閉塞の診断で入院．椎骨動脈分岐直下で鎖骨下動脈が閉塞しており，tPA, Urokinaseの投与，heparinの持続投与を開始，右上肢の虚血症状は徐々に回復した．胸部CT，心エコーで径３cm大の左房内腫瘤を認め，体外循環下に腫瘤摘除術を行った．病理診断は血栓で，脱落した血栓により，右鎖骨下動脈の急性閉塞を生じたものと考えられた．術後経過は良好で第19病日に退院した．

Ⅱ－34　胸腺癌心膜播種によると思われる不安定狭心症・左冠動脈主幹部病変の１例

伊勢崎市民病院 心臓血管外科
安原清光、大林民幸、大木　聡

53歳女性。労作時胸痛のため、心臓カテーテル検査施行。その結果左冠動脈主幹部＃5-90%を認めた。直ちにIABP挿入し、緊急手術を行った。前縦隔に上行大動脈と固着し、心臓播種・左胸膜浸潤を伴う巨大な腫瘍が認められた。左回旋枝領域には心膜播種著明ため、体外循環非使用下にLITA-LAD吻合を行った。第４病日LITAへの腫瘍浸潤を考慮し、主幹部に対してステント留置を行った。このとき動脈硬化性の病変は見られなかった。前縦隔腫瘍は組織診・心嚢液細胞診の結果、胸腺癌であった。

Ⅱ－35　右室流出路閉塞を伴った血管腫の１例

聖路加国際病院　ハートセンター　心臓血管外科
伊庭　裕、渡邉　直、秋本剛秀、阿部恒平、小柳　仁

症例は46才女性。めまいを主訴に当院外来受診し、その際に心雑音を聴取した。心エコーを施行したところ、収縮期に肺動脈弁にほぼ嵌頓する右室流出路腫瘤を認めた。手術は体外循環下に主肺動脈を縦切開し、経肺動脈弁にて腫瘤の付着部を確認した後、右室流出路を切開し、心内膜とともに腫瘤を摘出した。摘出標本は病理で血管腫と診断された。経過良好で術後８日目に退院した。血管腫は心臓腫瘍の中でも頻度が少なく、特に右室流出路に発生するものは稀であるため報告する。

Ⅱ－36　心臓脂肪腫の一例

1立川メディカルセンター　心臓血管外科、
2立川メディカルセンター放射線科
菊地千鶴男[1]、田中佐登司[1]、杉本　努[1]、齊藤典彦[1]、山本和男[1]、春谷重孝[1]、池田実徳[2]

症例は49歳女性。検診で不整脈を指摘され精査目的に当院を受診した。心エコーで右房後方から左肺静脈付近にかけて高輝度な腫瘤陰影を認めた。長径８cmと大きく、MRIでは内部不均一で左房との境界は不明瞭であった。CT値から脂肪腫と診断し左後側方開胸にて心膜を切開し摘出した。摘出された腫瘍は被膜を有し、内部は黄色のゼリー状であった。病理は脂肪腫であった。大変稀なケースであるため若干の文献的考察をあわせて報告する。

II－37　著しい胸郭変形患者に発症した大動脈弁下乳頭状線維弾性腫の一手術例

川崎市立川崎病院心臓血管外科　保土田健太郎、
古梶清和、岡本雅彦、中冨岳

症例は、41歳男性。労作時胸部不快感を主訴に当院受診。心エコー上、大動脈弁無冠尖に可動性の乏しい腫瘍を認めた。小児麻痺後遺症に伴う著しい胸郭変形と脊椎彎曲による低肺機能を認めたが、人工心肺下に腫瘍のみ切除した。腫瘍は細かい葉状突起に覆われ、無冠尖弁腹に付着していた。病理組織学的診断は乳頭状線維弾性腫(papillary fibroelastoma)であった。術後は全身状態の回復に時間を要したが、第35病日に退院した。

第Ⅲ会場

9：35～10：38　縦隔腫瘍

座長　　**宮　元　秀　昭**（順天堂大学医学部呼吸器外科）

Ⅲ－1　術前化学療法を行った未熟奇形腫の１切除例

群馬大学医学部　第２外科
清水公裕、大谷嘉己、伊部崇史、川島　修、
上吉原光宏、菅野雅之、懸川誠一、森下靖雄

症例は30歳男性。平成14年８月、胸部異常陰影を指摘され精査加療目的で当院内科入院。生検にて未熟奇形腫と診断されたが、AFP 770 ng/ml、β-HCG 1.2 ng/ml と高値であることからmixed germ cell tumorと考え、CDDP、VP16、BLMによる化学療法を２クール施行した。腫瘍が縮小し、AFP、β-HCGも正常化したため同年10月前縦隔腫瘍摘出術を施行した。病理組織診断は未熟奇形腫であり他の成分は認められなかった。

Ⅲ－2　ネフローゼ症候群を合併した成熟奇形腫の１例

長野市民病院　外科
椎名隆之、西村秀紀

症例は24歳の女性で，下肢浮腫を主訴に近医を受診した．ネフローゼ症候群と診断され，プレドニン内服（50mg/day）を開始したが，胸部X線で腫瘤陰影を認めた．CT，MRI検査では前縦隔に長径10cmを越える，境界明瞭，辺縁平滑，多房性の腫瘤を認め，嚢胞性奇形腫を疑った．プレドニンを20mg/dayまで漸減した後に，胸骨正中切開で胸腺摘除術を施行した．周囲臓器への癒着は認めなかった．術後経過は良好で，さらにプレドニンを減量中である．

Ⅲ－3　集学的治療により長期生存が得られている胸腺癌一例

1埼玉県立循環器・呼吸器病センター、
2埼玉県立循環器・呼吸器病センター　検査部
須田一晴[1]、星　永進[1]、青山克彦[1]、村井克己[1]、
池谷朋彦[1]、河端美則[2]

症例は50歳男性．平成10年秋頃より胸痛を自覚．平成11年５月検診で胸部異常陰影を指摘され，当センター受診．CT上左主肺動脈及び大動脈弓に接する約9cm大の腫瘤陰影あり，浸潤性胸腺種又は胸腺癌を疑った．手術を施行したが，左肺動脈浸潤及び同起始部に播種性病変を認め，腫瘍の一部を残し手術を終了．術後放射線照射，化学療法の併用療法を施行．初回手術より３年５ヶ月，再発兆候認めず，外来経過観察中である．

Ⅲ－4　診断に難渋した胸腺癌の一切除例

順天堂大学医学部　呼吸器外科
園部　聡、宮元秀昭、二川俊郎、泉　浩、王　志明、
山崎明男、守尾　篤、高橋宜正

66歳、男性。2002年５月Parkinson病で入院時、胸部X線にて縦隔異常陰影を指摘された。CT上石灰化、嚢胞を有する径12cm大の前縦隔腫瘍を認めた。CEAが8.1と上昇、カルチノイドまたは胸腺腫を疑ったが、CT下生検で胸腺上皮性悪性腫瘍が考えられたが確定診断は得られず。８月27日、胸骨正中切開拡大胸腺全摘術施行。腫瘍は被膜に被れ癒着はあったが浸潤なし。病理診断では、胸腺癌で、組織型は分類不能であった。

Ⅲ－5　化学療法に抵抗した縦隔胚細胞性腫瘍の１切除例

1筑波大学医学部臨床医学系　呼吸器外科、
2筑波大学医学部臨床医学系、
3筑波大学
小澤雄一郎[1]、山本達生[2]、河合弘二[2]、中村亮太[1]、
小貫琢哉[1]、薄井真悟[1]、酒井光昭[1]、石川成美[2]、
鬼塚正孝[2]、榊原　謙[2]、野口　雅之[3]

症例は30歳，男性。インドネシアから治療のため来日。前縦隔から左胸腔に張り出す腫瘤を認め，CT画像所見とAFP 6895ng/mlとあわせて縦隔胚細胞性腫瘍と診断。化学（VIP）療法５コース行うも，正常化したAFPが再上昇するため切除に踏み切った。切除標本に悪性像なく，化療終了後２カ月，腫瘍マーカー，画像上の再発徴候はない。

Ⅲ－6　左房粘液腫合併，縦隔腫瘍の同時手術例

1埼玉医科大学　呼吸器外科、
2埼玉医科大学　心臓血管外科、
3埼玉医科大学　病理
山崎庸弘[1]、森田理一郎[1]、中村聡美[1]、赤石　亨[1]、
金子公一[1]、西村元延[2]、舛岡　歩[2]、朝野晴彦[2]、
許　俊鋭[2]、島田志保[3]、島田哲也[3]

35歳女性．健診で胸部異常陰影指摘され当科入院．大動脈弓下の中縦隔腫瘍と診断されたが，心エコーで左房粘液腫を認めたため，同時手術を施行した。胸骨正中切開で縦隔腫瘍摘出後，人工心肺下左房粘液腫摘出術施行．病理学的に迷走神経発生と思われる神経鞘腫と左房粘液腫であった．

III－7　赤芽球癆合併胸腺腫の一手術例

東京女子医科大学　第１外科
吉川拓磨、足立　孝、村杉雅秀、小山邦広、池田豊秀、桜庭　幹、高田陽子、大貫恭正

症例は58歳男性。直腸癌精査中に高度貧血、網赤血球減少を認め、骨髄穿刺で赤芽球癆と診断、また胸部CTで前縦隔腫瘍を認めた。赤芽球癆及び画像所見より胸腺腫を疑い、直腸癌手術後入院となる。術前貧血に対し輸血を行い、貧血改善後に胸骨正中切開で拡大胸腺胸腺腫摘出術を施行した。病理で胸腺腫(typeB2)と診断された。術後、予定していたシクロスポリン投与により貧血は改善。現在外来経過観察中である。

10：40～11：34　肺癌 1

座長　　**池　田　晋　悟**（社会福祉法人三井記念病院呼吸器センター外科）

III－8　心嚢外で左上下肺静脈が単幹を形成していた肺癌症例の１例

1前橋赤十字病院　呼吸器外科、
2前橋赤十字病院　心臓血管外科、
3群馬大学医学部　第２外科
上吉原光宏[1]、大滝章男[2]、行木太郎[2]、森下靖雄[3]

症例は59歳，女性．2002年７月31日，左S10原発肺扁平上皮癌(c-T2N0M0，stageIB)に対し下葉切除ND2aを行った．その際，上下葉は全くの分葉不全肺であり，心嚢外で左上下肺静脈が単幹を形成していた．肺静脈が左心房へ流入する際の解剖学的異常は，術中，術後の合併症発生との関連性において臨床的意義を有することがあり，若干の文献的考察を加えて報告する．

III－9　One stoma型再建術を施行した気管浸潤右上葉肺癌の一手術例

1利根中央病院　呼吸器外科、
2伊勢崎市民病院　外科
郡　隆之[1]、松本　裕史[2]

症例は、ｃT4N0M0の右上葉扁平上皮癌で、腫瘍は分岐部から1ring口側の気管右壁まで達していた。分岐部合併切除を考慮し、PCPSとjet ventilationを準備し、第５肋間後側方切開でアプローチ。術中BFで腫瘍を確認し、口側は気管右縁を2ring切り上げる逆S字状に切離。迅速診断で断端陰性を確認。気管右縁を３針縫合し口径差を合わせsleeve lobectomy、ND2a+3p施行した。気管支動脈は温存し、断端はpericardial fat padで被覆した。

III－10　胸壁合併切除後に髄液瘻を併発した右上葉肺癌の一例

横浜市立大学医学部附属市民総合医療センター　総合外科
伊藤宏之、乾　健二、後藤直樹

症例は56才男性．右上葉肺癌の診断で，2002年10月15日に右上葉切除+胸壁合併切除(第３～５肋骨部分切除)を肋横突起靱帯で行った．術後胸腔ドレーンから漿液性淡々黄色の排液を500ml以上/日が一週間以上続き，また頭痛・目眩・耳鳴等の症状が継続したため．椎間孔からの髄液瘻を疑い，脳槽シンチを行い診断確定した．ドレーンをクランプし，胸水貯留による肺虚脱が起きないことを確認した後，ドレーンを抜去し，一週間で症状は消失した．若干の文献的考察を加え報告する．

III－11　腫瘍の接触角度の小さい大動脈浸潤肺癌の１切除例

1自治医科大学　外科学講座呼吸器外科、
2自治医科大学　外科学講座心臓血管外科
宇井　崇[1]、大谷真一[1]、斉藤紀子[1]、長谷川剛[1]、
佐藤幸夫[1]、遠藤俊輔[1]、蘇原泰則[1]、斉藤　力[2]、
上沢　修[2]

66歳の男性。左B6a原発の扁平上皮癌で入院。CTで大動脈壁への接触角度は９０度で浸潤なしと診断し、c-T3N2M0でCDDP+DTXによる化学療法に続き手術を施行。腫瘍は石灰化した11番リンパ節と一塊となって大動脈に強固に癒着していたため、部分体外循環を用い、大動脈合併左肺全摘術，縦隔リンパ節郭清術を施行した。病理組織では腫瘍は大動脈外膜まで浸潤していた。

III－12　縦隔腫瘍様の画像を呈し、体外循環を用いて切除し得た原発性肺癌の一症例

社会福祉法人三井記念病院　呼吸器センター外科
横田俊也、池田晋悟、坂口浩三、川野亮二、
竹内惠理保、深井隆太、佐野　厚、羽田圓城

症例は53歳男性。嗄声を主訴に近医受診し胸部異常影を指摘された。上縦隔に径10cm大の腫瘤影を認め、気管・食道・大動脈弓を圧排していた。CTガイド下経皮生検で非小細胞癌と診断され左肺上葉発生の原発性肺癌と判断した。縦隔臓器への直接浸潤のため、胸骨正中アプローチによる常温下部分体外循環を用いた手術を施行して切除し得たので報告する。

III－13　肺性肥大性骨関節症を伴った原発性肺癌の１切除例

1東京医科大学外科第一講座、2東京医科大学病理学第2
菅　泰博[1]、吉田浩一[1]、一ノ瀬修二[1]、梶原直央[1]、
林　和[1]、坪井正博[1]、筒井英光[1]、奥仲哲弥[1]、
池田徳彦[1]、平野　隆[1]、中村治彦[1]、海老原善郎[2]、
加藤 治文[1]

40歳女性。ばち状指および両下腿の浮腫、両側膝、足関節痛を認めNSAIDを内服するも軽快せず、当院受診。CTにより右S1に4cm大で胸壁に浸潤 する腫瘍を認めた。TBLBにより原発性肺癌と診断。骨シンチでは両側下腿骨に線状集積があり、骨単純写真で長管骨の骨膜肥厚を認め肺性肥大性骨間節症と診断。cT3N0M0 stageIIBの診断にて，右上葉切除＋胸壁合併切除術を施行、術後速やかに下腿浮腫関節症状は消退し、骨シンチで異常集積は消失した。

13：30〜14：24　肺癌 2

座長　　**白　石　裕　治**（財団法人結核予防会複十字病院呼吸器外科）

III－14　胸腔内洗浄細胞診が陽性であった３症例

昭和大学病院　第１外科
片岡大輔、野中　誠、山本　滋、道端哲郎、井上恒一、川田忠典、高場利博

開胸時胸腔内洗浄細胞診陽性例の予後はいまだ明らかとされていない。今回我々は、洗浄細胞診が陽性であった3 例を経験した。症例 1 は72歳男性。右肺腺癌でcT2N1M0、pT2N1M0であった。症例２は60歳男性。左肺腺癌でcT1N0M0、pT1N1M0であった。症例３は47歳男性。左肺腺癌でcT1N1M0、pT1N1M0であった。いずれもP0、PM0であった。臨床上、胸水が認められず、P0、PM0の症例でも洗浄細胞診陽性例が含まれる可能性が示唆された。

III－15　両側異時性三重肺癌に対し手術を行い長期生存中の１例

国立がんセンター東病院
門田英輝、吉田純司、似鳥純一、塩野知志、船井和仁、高持一矢、西村光世、永井完治

症例は64歳男性。検診で胸部異常影を指摘される。気管支鏡下生検にて左上葉腺癌（cT1N0M0）と診断され、1994年12月16日、左上葉切除、リンパ節郭清施行。以後、当院外来にて経過観察中、右下葉に異常影出現。右下葉腺癌（cT1N0M0）の診断にて1999年２月９日、右S6 区域切除、リンパ節郭清施行。2002年２月、右下葉に再度異常影出現。右下葉腺癌（cT1N0M0）にて同年４月１日、右肺S10部分切除施行。以後、現在まで非担癌生存中である。

III－16　腔内照射のCR後の第２癌を切除した１症例

新潟県立がんセンター呼吸器外科
喜納五月、吉谷克雄、大和　靖、小池輝明

症例は78歳男性。平成11年８月喀痰検診のD判定で当院に紹介された。気管支鏡にて右B 2B 3spurの表層浸潤型早期扁平上皮癌と診断され、腔内照射と40Gyの外照射の併用にてCRとなった。外来フォロー中、平成14年６月右S 2にnoduleが出現し、喀痰細胞診にて扁平上皮癌を認め、第２癌を疑い、平成14年11月25日S2とS6の部分切除を施行した。S2は低分化型扁平上皮癌、S6は中分化型扁平上皮癌であった。

III－17　２回の肺温存術後、第3癌を切除しえた異時性肺癌の１例

杏林大学　第二外科
渡辺健一、大野陽子、喜多秀文、増井一夫、輿石義彦、呉屋朝幸

症例は初診時54歳男性。92年５月右上葉扁平上皮癌でスリーブ右上切ND2a施行（P-T2N2MO）。経過中左舌区の未分化癌を発見され、98年 6 月胸骨正中切開左舌区切除ND2a、3γ施行（P-T2NOMO）。今回左S6 に第３癌を発見され、胸腔鏡補助下聴診三角開胸でS6 区域切除を行い、P-T1NOMOであった。末梢発生の３センチ以上の腫瘍に対する区域切除の評価は未確定であるが、多発癌治療に対し有利な結果を得たので報告した。

III－18　Bowen病と肺扁平上皮癌を合併した一例

亀田総合病院　外科
佐藤光希、渡辺理江、田辺晴山、大原一規、玉木雅人、山田成寿、渡井　有、黒木基夫、草薙　洋、武士昭彦、加納宣康

症例は61歳、男性。1984年に肛門管の扁平上皮癌で肛門切断術施行。1998年より、四肢・背部・陰茎に次々とBowen病を認め、その都度切除された。合併癌発見のため定期的に精査を行っていたところ、2002月９月に胸部CTにて異常陰影を指摘、気管支鏡下肺生検にて右B3 における扁平上皮癌の診断となり、同年11月に右上葉切除施行。多発Bowen病患者に対する他臓器癌検索が肺癌の早期発見につながった症例を報告する。

III－19　SIADH合併肺扁平上皮癌の一切除例

財団法人結核予防会複十字病院　呼吸器外科
葛城直哉、中島由槻、白石裕治、藏井　誠、今野秀洋

症例は64才男性。10年前に脳梗塞の既往。高血圧の外来定期受診時、胸部レントゲン異常陰影を指摘。左肺S1+2にブラと隣接する20mm大の腫瘤はTBLBで中分化扁平上皮癌と判明。低ナトリウム血症(122mEq/l)を認め、SIADHを合併したcT1N0M0-stage1A肺癌と診断。左肺上葉切除+ND2a施行。術後血清ナトリウム値は緩徐に上昇し正常範囲内に戻った。非小細胞肺癌に合併したSIADHは稀であり、臨床病理学的特徴を検討する。

14：25～15：10　嚢胞・その他

座長　　**矢　野　　真**（武蔵野赤十字病院呼吸器外科）

III－20　両側主気管支及び右肺動脈を圧排するように発育した縦隔原発気管支原性嚢胞の一例

財団法人結核予防会複十字病院　呼吸器外科
今野秀洋、中島由槻、白石裕治、葛城直哉、花岡孝臣、藏井　誠

症例は31歳女性。平成13年６月より咳と痰を認め10月26日当科初診。胸部CT上気管分岐下に両側主気管支を圧排する５センチ大の嚢胞性腫瘍を認めた。肺換気血流シンチで右肺中下葉の洗い出しの遅延と右肺動脈の途絶を認めた。中縦隔腫瘍の診断で14年１月８日嚢胞摘出術施行。病理組織学的診断は気管支原性嚢胞であった。嚢胞性縦隔腫瘍による気管支及び肺動脈の圧排は稀な例であり報告する。

III－21　胸骨正中小切開により切除した胸腺内分葉状気管支嚢胞の１例

1東邦大学医学部付属大森病院　胸部心臓血管外科、
2東邦大学医学部付属大森病院　病院病理科
秦　美暢[1]、高木啓吾[1]、加藤信秀[1]、笹本修一[1]、
片柳智之[1]、長谷川千花子[2]、渋谷和俊[2]

51歳、男性。検診で左肺門部異常影を指摘され、胸部CTで前縦隔に分葉状で壁不整像を伴う嚢胞性病変を認め胸腺嚢腫が疑われた。約12cmの皮切で胸骨を上縁から第４肋間の高さまで縦切開し、嚢胞を含め胸腺全摘をおこなった。嚢胞は 5×3cm大、弾性硬で胸腺左葉内に存在し、線毛上皮と軟骨を有する胸腺内気管支嚢胞であった。

III－22　気胸を併発した気管支性嚢胞壁発生肺癌の１例

日本大学医学部　外科学講座外科二部門
西井竜彦、大森一光、村松　高、四万村三恵、
長谷川雅江、古市基彦、根岸七雄

症例は70歳、男性。平成14年８月下旬に呼吸苦を主訴に某病院を受診。右気胸の診断下に10月16日、嚢胞縫縮術施行された。しかし、切除嚢胞壁に癌細胞を認めたため、11月１日当科に紹介入院となった。11月16日、術前の画像診断から気管支性嚢胞壁発生肺癌と診断して右上葉切除術を施行。術後経過良好にて12月１日退院となる。今回気管支性嚢胞発生肺癌の一例について若干の文献的考察を加え報告する。

III－23　嚢胞内に結石を認めた心膜嚢胞の１例

武蔵野赤十字病院　呼吸器外科
染谷　毅、菅野隆彦、矢野　真

＜症例＞69歳男性。平成14年５月の検診で右上縦隔の異常影を指摘され、他病にてCT施行、縦隔腫瘍の診断で当科紹介となった。CT、MRIにて気管前方から右側に位置し上大静脈を圧排する嚢胞性病変を認めた。10月２日胸腔鏡下縦隔腫瘍摘出術を施行した。内容液は漿液性で、嚢胞内には径 4mmの結石を認めた。病理学的に嚢胞内腔の細胞は脱落し一部硝子化を認めたが心膜嚢胞が最も考えられた。結石との関連を踏まえ考察する。

III－24　家族性顔面多汗症の３手術例

1大和徳州会　心臓血管外科
2筑波大学臨床医学系　外科
中村勝利[1]，寺田　康[1]，山本達生[2]

母，子供２人の顔面多汗症に対して胸腔鏡下交感神経遮断術を施行した．手術はいずれも全身麻酔，分離肺換気で両側第２胸椎上縁のレベルで交感神経幹を切離した．全例日帰り手術であった．顔面の発汗は全例で停止した．生活に支障のある代償性発汗を認めず，患者の満足度は高かった．

15：25～16：28　外傷・ヘルニア・食道

座長　　**中　島　　淳**（東京大学医学部附属病院呼吸器外科）

III－25　胸部刺創による肺損傷の１手術例

総合病院土浦協同病院　心臓血管呼吸器外科
稲垣雅春、井口けさ人、船越尚哉、牧田　哲、
大貫雅裕、広岡一信

症例は59歳、男性。慢性アルコール中毒。2002年９月21日小刀で胸部を刺され来院。レントゲン・CTで左肺損傷・血気胸と診断し、緊急手術施行。第３肋間胸骨左縁からの刺創は左上葉を貫き、葉間を越え下葉に達し、第5肋間鎖骨中線からの刺創は下葉におよんでいた。左肺上葉切除・S8・９区域切除を施行した。出血量は900ml、MAPを４単位輸血した。術後せん妄が高度であったが、術後20日目に軽快退院した。退院後は来院していない。

III－26　胸部貫通創に対する胸腔鏡下手術の１例

労働福祉事業団横浜労災病院　呼吸器外科
西井鉄平、武井秀史、前原孝光

31歳，男性．草刈機のローラーにはじかれた鋼線で受傷．右前胸部鎖骨下に３cmの刺創を認めた．画像所見上右血気胸，右肺挫傷，胸腔内異物と診断，緊急胸腔鏡手術を施行した．前胸壁第１肋間の貫通創と，対峙する右上葉S１の貫通創を認め，後胸壁第３，４肋骨上の挫滅創の中に3.3cm長の金属片を認めた．外傷学会分類でLU[S,Ⅰb(rUL)]+TH[S,Ⅰb(r,Ant,PHt)]．全出血量は730ml．金属片を摘出し，坐滅の強いS１を部分切除した．経過良好で術後７日目に退院した．

III－27　墜落外傷により肺葉切除を要した一例

1東京大学医学部附属病院　呼吸器外科、
2同　救急部
木下　修[1]、松本　順[1]、中島　淳[1]、田中真人[1]、
村川知弘[1]、高本眞一[1]、矢作直樹[2]

29歳女性。８階から墜落し救急搬送。両側血気胸を認めドレーン挿入。出血多量で開胸、肋間動脈起始部断裂に対してクリップ止血。術後は肺挫傷により呼吸状態悪化、術翌日にドレーンからの流出は減少したものの左胸腔内に巨大な血腫を形成。呼吸状態改善したところで血腫除去目的にて手術。画像上胸腔内血腫と思われたものは肺内出血により緊満した左肺上葉であり、左肺上葉切除を施行。術後概ね順調に経過して、リハビリ病院に転院となった。

III－28　食道裂孔ヘルニアに併発したため縦隔腫瘍と鑑別を要したgastro-intestinal stromal tumor(GIST)の一例

獨協医科大学　胸部外科
青木秀和、池田康紀、小林　哲、苅部陽子、梅津英央、
田村元彦、石濱洋美、長井千輔、三好新一郎

60歳女性。数年来の胸部異常陰影を主訴に来院。胸部CT・MRでは、後縦隔腫瘍が疑われた。食道内視鏡検査では、食道裂孔ヘルニアとヘルニア内に存在する粘膜下腫瘍と診断された。腫瘍摘出目的にて右開胸すると、胃噴門部から発生した粘膜下腫瘍が胸腔側に出ていたものと判明したため、自動吻合器にてstaplingし摘出した。迅速病理診断にてGISTと診断された。

III－29　後縦隔横隔膜ヘルニアの一例

順天堂大学医学部　呼吸器外科
高橋宜正、宮元秀昭、二川俊郎、王　志明、山崎明男、
守尾　篤、園部　聡、泉　　浩

症例は66歳,女性．2000年11月，胸部CTで右側後縦隔に径５cm大の内部均一，辺縁整な腫瘤を認めた．後縦隔脂肪腫を疑い外来でfollow upされていたが，2002年11月のCTで径６cm大と増大傾向を認めたため，胸腔鏡下に摘出術を施行．縦隔の腫瘤は大網がヘルニア内容の横隔膜ヘルニアであった．ヘルニア門は食道裂孔で３横指に開大し，胃は滑脱していなかった．ヘルニア門を縫縮し，ヘルニア根治術を施行した．

III－30　８年間嚥下障害に悩まされた亜全周性の食道平滑筋腫の一例

1昭和大学横浜市北部病院　呼吸器センター、
2昭和大学横浜市北部病院　消化器センター、
3昭和大学横浜市北部病院　病理科
和田祥城[1]、神尾義人[1]、門倉光隆[1]、中島宏昭[1]、
井上晴洋[2]、塩川　章[3]

24歳女性。８年前から嚥下時のつかえ感を自覚していた。健診で胸部異常陰影を指摘され、縦隔腫瘍を疑い当院へ紹介された。術前検査で確定診断はつかず、右胸腔鏡＋小開胸にて腫瘍核出術を行った。腫瘍は食道筋層より発生、ほぼ全周性に取り巻き内腔を狭窄させていた。病理組織学的に食道平滑筋腫と診断された。若年女性に発生した亜全周性の食道平滑筋腫の経験を報告する。

III－31　術前診断に3D-CTが有用であった単発性末梢肺動脈瘤の一切除例

1千葉大学大学院医学研究院 胸部外科学、
2千葉大学大学院医学研究院 放射線腫瘍学
穴山貴嗣[1]、安福和弘[1]、和田啓伸[1]、芳野　充[1]、
藤原大樹[1]、横井左奈[1]、尾辻瑞人[1]、斎藤幸雄[1]、
藤澤武彦[1]、本折　健[2]

症例は62才女性。検診で胸部異常影を指摘され当科受診。胸部CT上右S10に径20mm大の腫瘤影を認め、頭部MRIでは多発性脳梗塞を認めた。肺動脈造影では肺動静脈瘻も否定できなかったが、胸部3D-CTにて肺動脈瘤が疑われ、右下葉切除術を施行した。切除標本では明らかな流出静脈を認めずA9-10に拡張した肺動脈を認めた。病理組織学的に肺動脈瘤と診断された。

16：30〜17：24　感染・その他

座長　　**川　村　雅　文**（慶應義塾大学医学部呼吸器外科）

III－32　喀血に対して手術を実施した肺放線菌の１例

1JA神奈川厚生連　相模原協同病院　呼吸器外科、
2同　呼吸器科、3同　病理部
谷村繁雄[1]、田中直彦[2]、山本博之[2]、本間和夫[2]、
相田芳夫[3]

近年稀な疾患になってきたが、喀血に対して手術を実施した肺放線菌症の１例を経験したので報告する。患者は59歳、男性。平成７年４月血痰を主訴に呼吸器科を初診、気管支鏡で左Ｂ4aに狭窄を認め、S4のTBLBで肺放線菌症と診断され抗生剤を投与されたが、その後も時々血痰を繰り返していた。平成14年７月喀血し、気管支動脈塞栓術を試みたが成功せず、７月17日左開胸、舌区域切除を施行した。５ヶ月後の現在再発なく良好である。

III－33　緊急CABG後の気管閉塞に対する気管形成術の１例

1大和徳州会病院　耳鼻咽喉科
2大和徳州会病院　心臓血管外科
望月高行[1]，寺田　康[2]，中村勝利[2]

症例は55歳，男性．他院で緊急PCI，CABGを施行され，当院を気道狭窄の診断で気管切開の状態で紹介受診．冠動脈バイパス２枝は開存していたが，気管は閉塞していた．肉芽組織による声門下閉塞の診断で肉芽摘除を施行し気管切開孔も閉鎖し退院した．術後１か月で気管が再狭窄．気管形成術，Tチューブを挿入し退院．現在外来にて経過観察中である．

III－34　結核性気管・気管支狭窄に対し気管分岐部形成を行った一例

慶應義塾大学医学部　呼吸器外科
神山育男、木下桂一、藤本博行、木村吉成、小山孝彦、
後藤太一郎、山本　学、泉陽太郎、江口圭介、
渡辺真純、川村雅文、堀之内宏久、小林紘一

28歳女性．2000年８月より肺結核の診断にて抗結核剤で内服治療．2001年３月より気管・気管支狭窄に対し気管支鏡下バルーン拡張術を計７回試みたが充分な拡張は得られなかった．2002年７月狭窄を認める主気管支と右中下葉を切除し，右上葉支を気管側壁に吻合，新しい分岐部を形成した．切除した主気管支は肥厚した瘢痕組織でバルーン拡張は困難であったと考えられた．

III－35　急激に気管支内ポリープ状進展を来した肺癌肉腫の１例

東京医科歯科大学心肺機能外科
渡辺大樹，小島勝雄，赤松秀樹，砂盛　誠

結腸癌手術の際に右肺腫瘍を発見，診断に難渋するうちに腫瘍が増大(径 8cm)し呼吸困難が出現した．この際のBFで右主気管支内が腫瘍により完全閉塞しており，スネアで腫瘍を部切して内腔確保後当科へ紹介，手術となった．術中所見では腫瘍は径15cmに増大，一部壁側胸膜へ浸潤するが上葉枝人口部への浸潤は軽度で，気管支楔状切除を伴う右上葉切除・下葉部切・気管支形成・壁側胸膜合切を施行した．術後病理では横紋筋成分への分化を伴う癌肉腫と診断された．

III－36　胸腔鏡下に転移性肺癌を疑わせたサルコイドーシスの一手術例

1国家公務員共済組合連合会虎の門病院　呼吸器外科、
2虎の門病院　呼吸器科
浜田理宇[1]、文　敏景[1]、阿部能明[1]、河野　匡[1]、
中谷龍王[2]

症例は50歳女性。全身倦怠感、体重減少にて医療機関受診。胸部CTでは両側肺門部リンパ節腫大、両肺野の円形結節陰影を多数認め、審査開胸となった。胸腔鏡下に観察すると、臓側胸膜面には多数の白色隆起性病変、壁側胸膜面にも多数の腫瘤性病変を認めた。病理結果はサルコイドーシスと診断された。今回、我々は胸腔鏡下にサルコイド病変を観察することができ、認識を新たにしたのでここに報告する。

III－37　術前肺血流シンチが有効であったSwyer-James syndromeの一例

1東京女子医科大学呼吸器センター　外科、
2北里大学医学部　胸部外科
高田陽子[1]、小山邦広[1]、池田豊秀[1]、神崎正人[1]、
宮野　裕[1]、青島宏枝[1]、森田裕人[2]、大貫恭正[1]

症例は55歳、女性。既往歴にSLE。検診時の胸部Xpで右肺野に異常陰影を指摘された。胸部CT上、右下葉に結節影が認められたため、近医でTBLB施行。右肺腺癌の診断で手術目的に当院当科入院となる。術前肺血流比精査のため施行した肺血流シンチにおいて、左肺血流の完全欠損を認めたため、手術を断念。術前の肺血流シンチの有用性が示唆された。

日本胸部外科学会関東甲信越地方会

賛　助　会　員

会社名	住所	電話番号 FAX番号
(株)アスト	355-0063 東松山市元宿2-36-20	0493-35-1811
アベンティスベーリングジャパン(株) 東日本営業本部	104-0054 中央区勝どき1-13-1 イヌイビルカチドキ13F	03-3534-5847 03-3534-5863
(株)ゲッツブラザース CV事業部推進室	107-0062 港区南青山3-1-30 住友生命青山ビル	03-3423-6470 03-3478-5693
コスモテック(株)	113-0033 文京区本郷3-3-11 IPBビル 2F	03-5802-3831 03-5802-3881
泉工医科工業(株)	113-0033 文京区本郷3-23-13	03-3812-3254
テルモ(株) 東京支店	151-0072 渋谷区幡ヶ谷2-44-1	03-3374-8211
トーアエイヨー(株) 東京第一支店	101-0032 千代田区岩本町3-5-5 安田生命岩本町ビル5F	03-5825-1951 03-5825-1953
日本メドトロニック(株) CS事業部	212-0013 川崎市幸区堀川町5810 ソリッドスクエア西館6F	044-540-6125 044-540-6180
日本ライフライン(株)	171-0014 豊島区池袋2-38-1 東邦生命ビル	03-3590-1600
(株)バイタル	108-0075 港区港南3-8-1 森永乳業港南ビル8F	03-3458-1261 03-3458-1263
バクスターエドワーズライフサイエンス(株) 心臓製品販売部	102-1075 千代田区三番町6-14 日本生命三番町ビル2F	03-5213-5710 03-5213-5711
ユフ精器(株)	113-0034 文京区湯島2-31-20	03-3811-1131

平成14年12月末日現在

日本胸部外科学会関東甲信越地方会
平成15・16年度予定表

平成15年度

回　数	会　長	所　属	開催日	会　場
第126回	長田　博昭	聖マリアンナ医科大学 呼吸器外科	6月28日（土）	京王プラザホテル （JR・京王・小田急・西武・地下鉄 新宿駅，都営大江戸線都庁前駅）
第127回	小林　紘一	慶應義塾大学 医学部外科	9月	未定
第128回	黒澤　博身	東京女子医科大学 心臓血管外科	12月	未定

平成16年度

回　数	会　長	所　属	開催日	会　場
第129回	藤澤　武彦	千葉大学大学院 医学研究院胸部外科学	2 月	未定
第130回	小山　信彌	東邦大学医学部 付属大森病院 心臓血管外科学教室	6 月	未定

平成14年11月23日　幹事会決定

ご　案　内

会員の皆様には、日頃会務にご協力いただきましてありがとうございます.

さて住所変更，入会の折には必ず，下記 2 ヶ所の事務所宛，それぞれに提出していただきますようお願い申し上げます.

記

◎ご入会・住所変更等の連絡先

日本胸部外科学会事務局

〒112-0004　東京都文京区後楽2-3-27
テラル後楽ビル 1 階
TEL：03－3812－4253　FAX：03－3816－4560

日本胸部外科学会関東甲信越地方会事務局

〒113-8622　東京都文京区本駒込5-16-9
(財)日本学会事務センター内
TEL：03－5814－5801　FAX：03－5814－5820