骨盤骨折により尿道がふさがり長い間膀胱瘻で過ごす

Aさん（男性、40代、茨城県）

けがで入院後、尿が出ない

２０１１年５月のことです。午後の作業中、フォークリフトに背後から引かれ、救急車で病院に搬送されました。気がついたときは病院のベッドでした。右足首、足の腓骨、大腿骨、それに骨盤の両側を骨折するという大けがで、体は動かず、痛みとの戦いでした。骨盤の骨折により、尿道がふさがってしまい、入院時から尿が出ない状況でしたので、入院中は膀胱瘻を作ってもらって過ごしました。骨折などのけがが落ち着いたので１ヵ月半で退院し、その後はリハビリ治療を続けました。

内尿道切開は失敗、膀胱瘻で２年間過ごす

同じ年の10月、地元の病院で内視鏡で尿道を開通させる手術（内尿道切開）を受けました。しかし、早くも翌日には開通させた尿道が詰まってしまい、尿が出なくなりました。膀胱瘻のカテーテルはまだ付けたままだったので、あわてて予備の集尿袋をつないだのです。

狭窄している部分が長いため開通することができず、今後は自力排尿を諦めて、一生膀胱瘻による排尿を続けなければならないと、地元の病院の医師に告げられ、絶望的な気持ちになりました。膀胱瘻はその後２年間、装着していました。

膀胱瘻は、苦痛でした。交換するときの痛みや管の管理も大変でしたが、外出すると人目が気になります。不安を抱え、ずいぶんつらい思いをしました。

２０１３年11月、担当医から尿道形成術という治療法を聞き、この治療を行っている堀口先生の存在を知りました。12月に堀口先生を受診すると、堀口先生からは「内視鏡の手術で余計な傷を付けて遠回りしてしまいましたね」と言われました。まさにその通りだったのです。

膀胱瘻の生活から解放されて良かった

いよいよ手術のために防衛医大病院に入院しました。検査を受け、最初の１週間は抗菌薬を服用して尿をきれいにします。術前の説明は丁寧にしていただきました。期待が裏切られるかもしれないという多少の不安はあったものの、これで良くなるんだという希望でいっぱいでし

た。むしろ、信じる気持ちのほうが大きかったと思います。

手術は、尿道の狭窄部分を切り取り、つぶれていない尿道をつなぎ合わせる方法でした。術後3週間で尿道に入っていたカテーテルが外れ、自力排尿を試みました。ところが、長い間自力で排尿をしていなかったためか、最初は立ち上がるととたんに尿意を感じてしまい、排尿のコントロールができません。しかたなく、オムツで対処しました。先生からは、時間とともに改善すると説明を受け、少し安心しました。退院してもしばらくはオムツをしていました。

現在は手術直後のような強い尿意や尿失禁はなく、普通に自力で排尿できています。1年に1回受診して、尿流測定などで様子を確認してもらっています。ただ、骨盤骨折の影響で足の障害が残っていることもあり、立って用を足すことができないので、洋式を利用しています。

私自身、苦しい時期を過ごしましたが、もしも同じようなけがで尿道狭窄症になって困っている人がいれば、ぜひ〝尿道形成術を受けてみたい〟と担当医に相談されることをお勧めします。どうかあきらめないでいただきたいと思います。

Aさんの画像

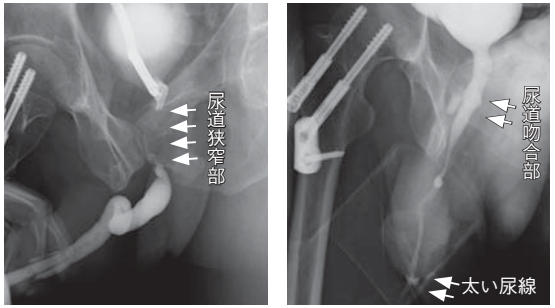

（左）尿道形成術前、外傷により尿道が断裂して頭側に大きく偏位しています。内腔は完全に閉塞しています。

（右）EPA（狭窄部切除・尿道端々吻合術）後、外尿道口からの尿線は、正常にもどりました。

【解説】

骨盤骨折による後部尿道外傷の患者さんです。先程のNさんと同様に内視鏡的な治療を受けましたが、全く効果がありませんでした。かなり大きなけがで、尿道狭窄も長かったのですが、幸い会陰の創だけで尿道を修復することができ、無事に排尿できるようになりました。術後一時的に尿失禁が見られましたが、現在は回復して快適に過ごされています。あきらめないで本当に良かったですね。

（堀口）