臨床工学士の業務に関して，誤っているのはどれか．

a　静脈穿刺による採血は，医師の指示下に行う
b　術野側カニューレは，医師により患者に接続される
c　動脈カテーテルからの採血は，医師の指示下に行う
d　人工心肺の操作条件については，術前に医師から指示を受ける
e　人工心肺操作中に疑義がある場合は，改めて医師の確認を受ける

解説

チーム医療に関わる他職種の理解を問う問題である．心臓血管外科専門医にとって，臨床工学士の業務範囲を理解し，医師との関係を理解する事は必須である．

臨床工学士とは，1987年に制定された「臨床工学技士法」に基づく医学と工学の両面を兼ね備えた国家資格であり，医師の指示の下に，生命維持管理装置の操作及び保守点検を行う事を業とする医療機器の専門医療職種である．医師をはじめ，看護師などと共に医療機器を用いたチーム医療の一員として生命維持をサポートする．

「臨床工学技師業務指針」が2010年に制定され，臨床工学技士の主な業務として「呼吸治療」「人工心肺」「血液浄化」「手術領域」「集中治療」「心・血管カテーテル治療」「高気圧酸素治療」「その他の治療業務（除細動器，ペースメーカ，植込み型除細動器）」「医療機器管理」に分類される．

医師の指示に関する一般的事項として，臨床工学技士は，生命維持管理装置の操作に係る装置の運転条件（運転時間，運転速度，又は変更を行うべき条件），患者及び装置の監視条件（監視時間，監視項目，又は変更を行うべき条件），薬剤及び酸素ガス等の投与量，投与方法及び投与時期について，書面等により医師の指示を受けなければならない．また，業務の遂行に当たり，疑義がある点についてはその都度医師に確認を求めるものとされる．

また，人工心肺に関する特記事項として，1）身体（術野）側のカニューレはすべて医師により身体に接続・固定される．2）医師の決めた人工心肺装置の操作条件及び薬剤の投与量等に従い，臨床工学技士は条件等の設定及び変更を行う．操作前に医師から受ける書面等による指示の他，操作中の指示についても，できる限り具体的に受けなければならない．3）治療開始前に，人工心肺装置の操作に必要な薬剤・治療材料及び使用する機器等の操作条件の指示を医師から受けている場合でも，業務遂行に当たり機器等の操作に関して疑義のある点については治療に先立ち，改めて医師の最終確認を受けなければならない（出題者注：疑義を感じたら医師に報告し指示を受ける義務を負う）．4）回診や術前検討会に際しては，医師又はその他の医療関係職種が必要とする情報の提供を十分に行う．5）身体に直接針を穿刺して行う血管からの採血及び血管内への輸血等を，臨床工学技士は行ってはならない（出題者注：侵襲的採血・輸血業務は医師または看護師が行う）．6）留置カテーテル採血は医師の指示を受けなければならない．7）開胸時心内除細動にあっては，通電用電極を身体に接触させ保持し又は接続した後固定することは医師が行う．8）IABP，ECMO，PCPS，VAS 等の循環補助装置業務は人工心肺業務に準ずる．とされている．

参考文献「臨床工学技師業務指針2010」

解答　a

生下時より，2：1の房室ブロックとチアノーゼ，呼吸不全を認め，1ヵ月時に肺動脈絞扼手術を行った．1歳3ヵ月時の心臓カテーテル検査時の左室造影（図1），右室造影（図2）を示す．1歳11ヵ月時に心内修復術を行い，同時に予防的にペースメーカーリードを植えこんだ．術後の上大静脈造影（図3），左室造影（図4），右室造影（図5）を示す．この症例について，誤っているのはどれか．なお，選択肢中の右心室，左心室は，それぞれ解剖学的右室，解剖学的左室を表すものとする．

a　心室中隔欠損閉鎖のみでは，遠隔期の右室機能に問題を残す
b　心房心室不一致と心室大血管不一致による先天性心疾患の一つである
c　心内修復術は心房レベルでの血流転換と心室レベルでの血流転換が行われている
d　本症に合併しやすい房室ブロックは先天的にHis 束が著しく長くなることに関係している
e　左室側から心室中隔欠損を閉鎖する時には，房室ブロックを防ぐために一部右室側から縫合糸をかける必要がある

【図1】

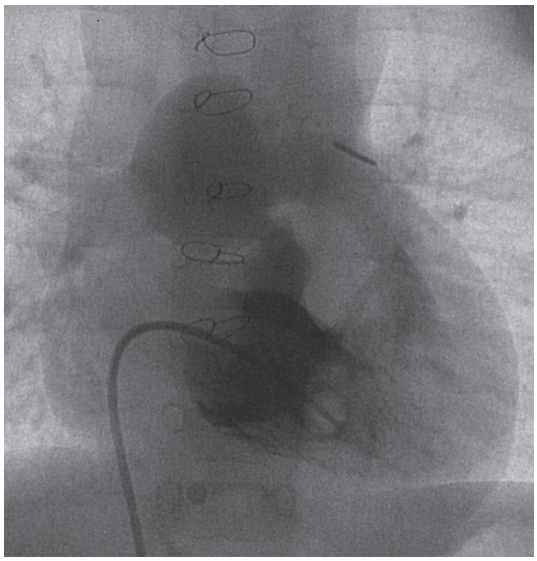

【図2】

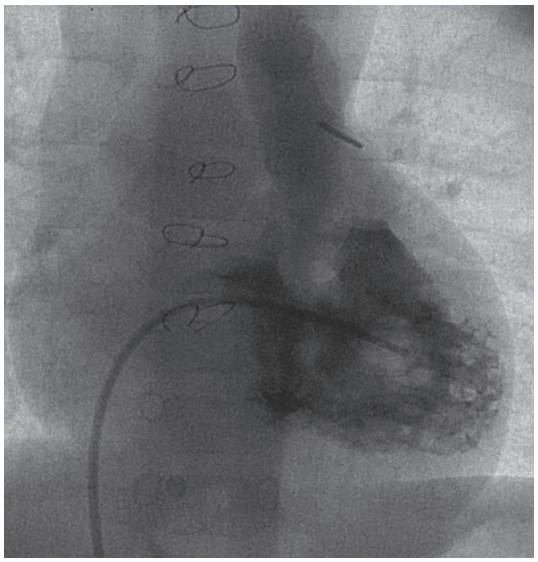

【図3】

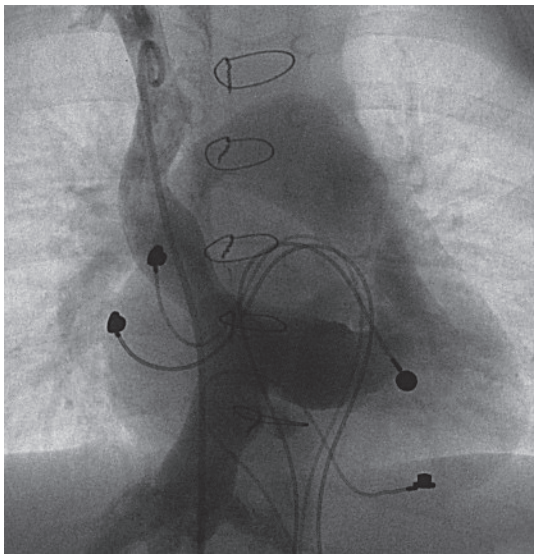

【図4】

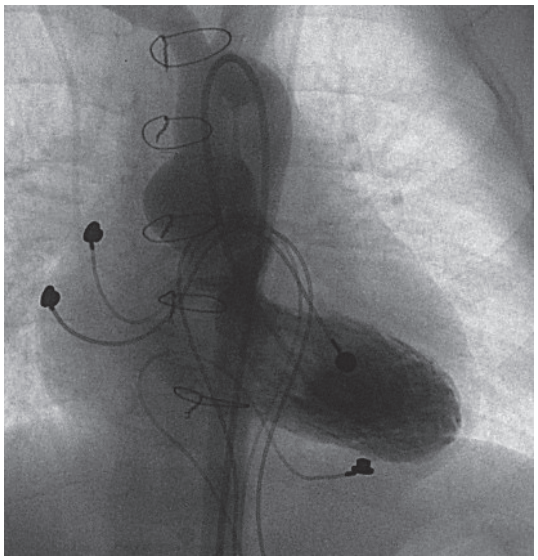

【図５】

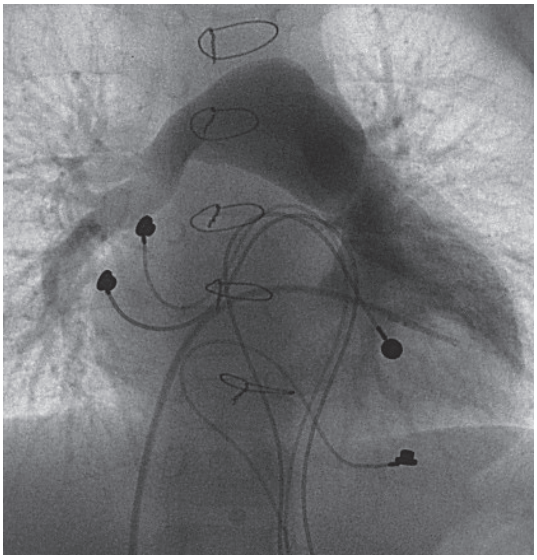

解説

cTGA, VSD, PHに対するPAB後に2期的に行ったSenning+Jateneによるdouble switch手術

心房心室不一致と心室大血管不一致が同時に起こることにより，解剖学的右心室が体心室として，また解剖学的左心室が肺心室として機能する修正大血管転位症に関する出題である．心室中隔欠損症を伴う修正大血管転位症では，肺血流が増加する型と，減少する型に分類され，増加型では肺動脈絞扼術，減少型ではブレロック手術が姑息術として行われることが多い．以前は，心室中隔欠損を閉鎖して，解剖学的右室を体心室として機能させる手術法が行われたが，体心室としての右室機能が長期的には問題になることが指摘され，近年では，心房レベルと同時に，心室あるいは大血管レベルとでの血流転換を行い，解剖学的左心室を体心室として，解剖学的右心室を肺心室として機能させる手術（double switch手術）が行われるようになった．修正大血管転位症における刺激伝道系は，心室中隔欠損孔の前縁の解剖学的左心室側を走行しているため，ヒス束が長くなり，そのため，房室ブロックが起こりやすいとされている．また，左室側からの心室中隔欠損症孔閉鎖に際しては，欠損孔前縁の部分は，刺激伝道系の損傷を避けるため，欠損孔を通して解剖学的右室側から針を刺入することになる．本症例は，肺動脈絞扼術後に，心房レベルでの血流転換をSenning手術，大血管レベルでの血流転換をJatene手術により行ったdouble switch手術である．

解答　c

後尖逸脱部の弁尖高が20mm の僧帽弁閉鎖不全に弁形成術を行うとき, 僧帽弁収縮期前方運動を回避するために有効なのはどれか. 2 つ選べ.

a　逸脱部の三角切除
b　undersized 人工弁輪
c　逸脱部の矩形切除とsliding leaflet technique
d　逸脱部の人工腱索再建とleaflet height reduction
e　逸脱部の矩形切除と前尖の拡張（leaflet augmentation）

解説

（選択肢aに関して）後尖逸脱部の三角切除を行っても, 弁尖高が高い場合には folding technique, posterior leaflet shorteningなどの leaflet height reductionによりSAMを予防する必要がある[1,2].
（選択肢bに関して）小サイズの人工弁輪を使用すると弁尖の接合ポイントは前方に移動し, 前尖はbulgingすることでSAMが起こりやすくなる[2].
（選択肢cに関して）Carpentierの後尖の矩形切除に追加するsliding leaflet technique は, SAMの予防法として広く認められている[2-4].
（選択肢dに関して）弁尖高が高い症例では, 後尖逸脱部の人工腱索再建のみではSAMを起こす可能性がある. leaflet height reductionはSAMの予防法としてだけではなくSAM合併例に追加される手技でもある[2].
LawrieのAmerican correction（nonresectional dynamic repair＝人工腱索＋flexible ring）では leaflet height reductionは不要とされているが, 一般論として設問dは正しい[5].
（選択肢eに関して）余剰な前尖に対しては楕円形切除などを加えSAMを予防するが, 前尖の拡張（leaflet augmentation）は逆効果でSAMを誘発する可能性もある[2].

（参考文献）

1 Suri RM, Burkhart HM, Hartzell V. Schaff HV. A Novel Method of Leaflet Reconstruction After Triangular Resection for Posterior Mitral Valve Prolapse. Ann Thorac Surg 2010;89:e53–e56.
2 Ibrahim M, Rao C, Ashhrafian H, et al. Modern management of systolic anterior motion of the mitral valve. Eur J Cardiothorac Surg 2012;41:1260-1270.
3 Jebara VA, Mihaileanu S, Acar C, et al. Left ventricular outflow tract obstruction after mitral valve repair. Results of the sliding leaflet technique. Circulation 1993;88(5 Pt 2):II30-34.
4 Perier P, Clausnizer B, Mistarz K. Carpentier "sliding leaflet" technique for repair of the mitral valve: early results. Ann Thorac Surg 1994;57:383-386.
5 Lawrie GM, Earle EA, Eaele N. Intermediate-term results of a nonresectional dynamic repair technique in 662 patients with mitral valve prolapse and mitral regurgitation. J Thorac Cardiovas Surg 2010;141:368-376.

解答　c, d

左室形成術について正しいのはどれか.

a　Laplace の定理に基づき左室の壁張力が小さくなる
b　拡張型心筋症では前壁中隔に対する形成が主となる
c　術後は僧帽弁逆流が減少するので僧帽弁手術は必要ない
d　STICH trial の結果では, 冠状動脈バイパス術を追加すると生存率が上がった
e　虚血性心疾患においては冠状動脈バイパス術が可能であれば左室形成術は適応にならない

解説

低心機能を示す虚血性心筋症においては冠動脈バイパス術により心機能が改善する場合も多いが, 心筋のバイアビリティーの低い心筋ではその回復はあまり期待できない. その様な部分が広範囲にある左心室では左室形成の適応になる.
虚血性心筋症では, 左室形成の対象になる部分は前壁中隔である症例が圧倒的に多く, Dor手術, SAVE手術, Overlapping手術等がなされるが, 拡張型心筋症では主には側壁に左室形成がなされる場合が多く, その手術はバチスタ手術として有名である.
拡張型心筋症, 虚血性心筋症どちらにおいても僧帽弁が左室に引き込まれ, いわゆるtetheringをおこすために僧帽弁逆流を生ずる場合も多い. その場合は僧帽弁形成術あるいは置換術を要する.
左室形成術においてはその内径が短縮することによってLaplaceの法則に基づいて内圧が変わらないとすれば, 左室壁張力を減ずることが理論的には可能で, 左室心筋の仕事量, つまりは心筋酸素消費量を減らすことができる. 特に拡張型心筋症に対する左室形成術ではその効果を第一義的に期待する.
最近STICH trialにおいて, EF<35%の虚血性心筋症に対して, 冠動脈バイパス術のみの治療と冠動脈バイパス術に左室形成を加える治療の大規模前向き試験がなされ, 結果が発表されたが, その治療効果の差は認めなかった. ただこのtrialの問題として, 術前の心筋バイアビリティー評価が曖昧であったり, また左室形成による容積減少率も以前の諸家の報告より低く, このtrialにおける手術の適応と方法について疑義が唱えられている.

解答　a

68 歳女性. CT に示す胸部大動脈瘤（図 1 ）に対してステントグラフト手術を施行した（図2 ）. 外来フォロー中に急な発熱を来たし入院した（図3）. 治療法として適しているのはどれか. 2 つ選べ.

a　肺切除を行う
b　食道切除を行う
c　人工血管置換術を行う
d　追加ステントグラフト治療を行う
e　至急に喀痰培養を行い抗生剤治療を行う

【図 1 】

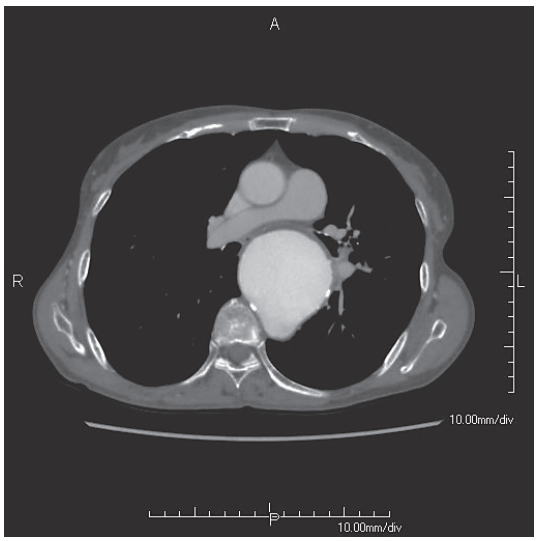

【図 2 】

【図 3 】

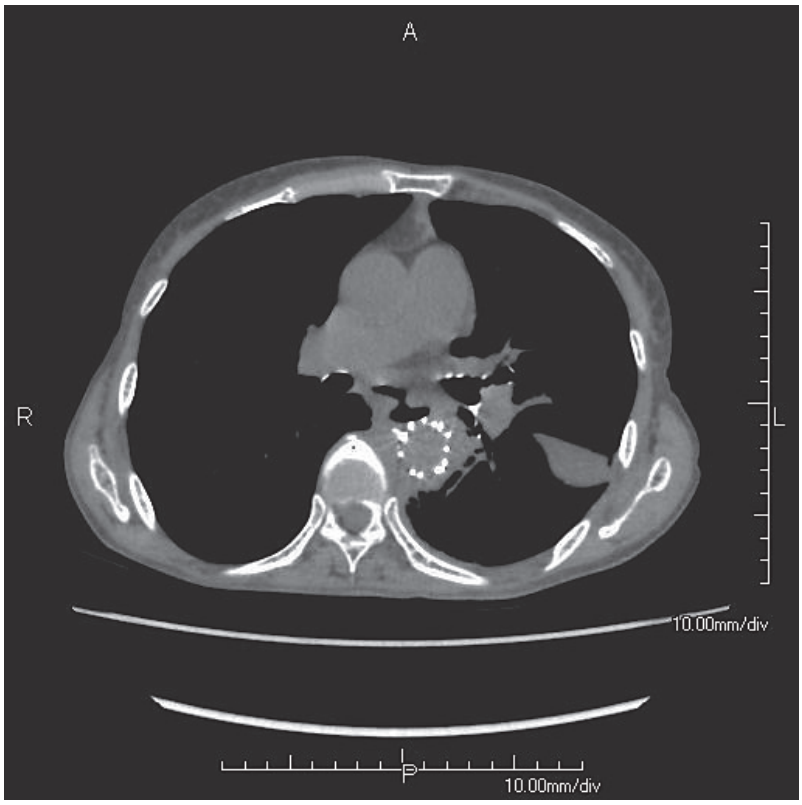

解説

この病態はTEVAR術後の大動脈-食道瘻である. TEVAR術後の合併症としては, もっとも重篤な疾患であり, 治療方法にも難渋することが多い.

今回のこの問題ではまず, 図 3 のCT画像より, 縮小した大動脈瘤腔と食道に交通があることを認識することが重要である. それを同定した時点で, aは除外される. 大動脈-食道瘻に対する治療法は, 多くの報告があり, 最近の国際学会では一つのトピックスとなっている. 現状では, 食道切除（抜去）および感染しているステントグラフトを取り除き人工血管置換術を行うことが原則とされている. そのため抗生剤治療を行うeは除外される（この治療が優先されない）. また通常の大動脈-食道瘻とは違い, 大出血を来さないため, 緊急で再TEVARを行ったり, 感染創に再TEVARを行うdは除外となる. そのためb及びcが正解となる.

その2つの手術を同時に行うのか二期的に行うかなどの時期においては多くの議論がある. 我々は, 低侵襲（非開胸）の食道抜去を行い, その後に左開胸で人工血管置換術および大網充填術を行うこととしている. 今後この術式に関しては, さらなる検討がなされるであろう.

解答　b , c

60 歳男性. 1ヵ月前にアーチェリー練習後に左1指のチアノーゼと疼痛が出現. 痛みが前腕に広がってきたため受診. 生活歴：タバコ40 本/ 日, 40 年. 既往歴：高血圧, 糖尿病（薬物療法）. 理学所見：血圧, 脈拍正常, 不整脈なし. 左母指球の圧挫痕は消失, 同部の班紋状の発赤, 圧痛あり. 左上肢脈拍：上腕動脈＋＋, 橈骨動脈－, 尺骨動脈－. 右上肢は全て触知. 運動, 感覚神経麻痺なし. 胸部X 線と造影CT を示す. 診断はどれか.

a　Bürger 病
b　大動脈炎症候群
c　胸郭出口症候群
d　外傷性動脈解離
e　閉塞性動脈硬化症

【左上肢造影ＣＴ】

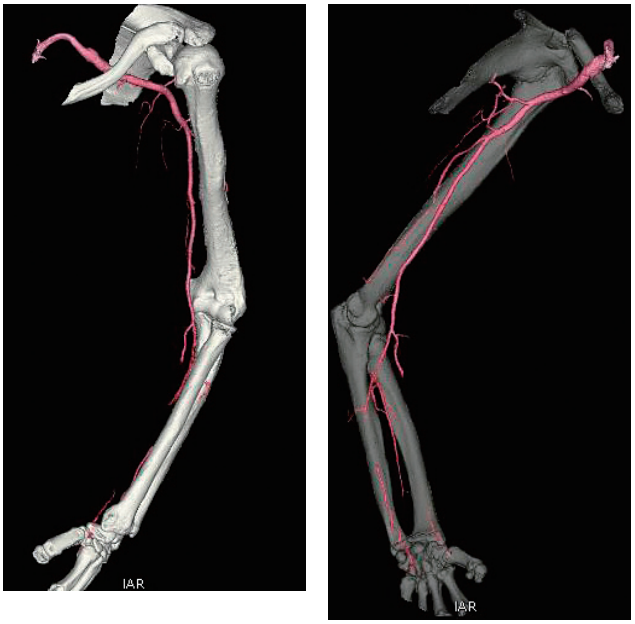

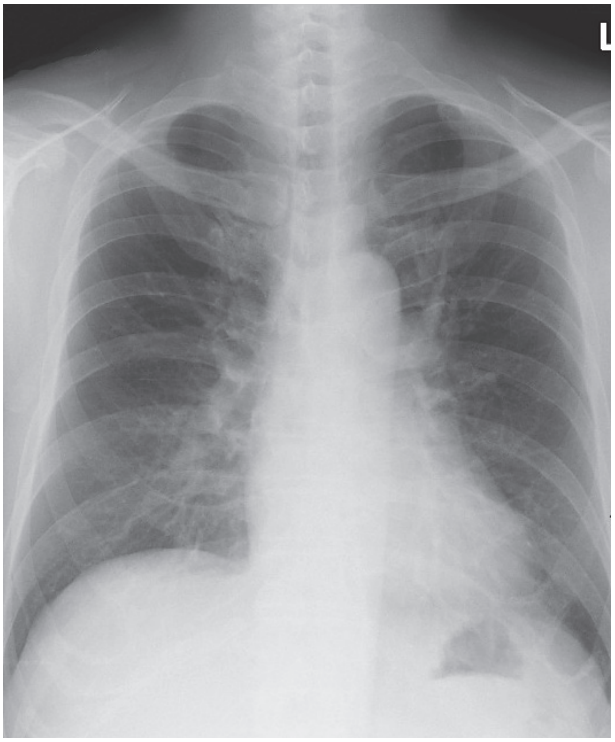

解説

アーチェリーの練習開始後の虚血症状の発現から, アーチェリーの体位である左上肢外転が関係していることが考えられる. 造影CTでは動脈壁の虫食い増所見はなく, 肘関節より末梢の動脈が閉塞している. さらに注意深くみると鎖骨より中枢側の鎖骨下動脈が拡張し, この部分の壁は不整である. 最大のヒントは胸部単純写真で, 第一肋骨の頭側に, 左側のみ頸肋がみられる. 以上から頸肋が原因の胸郭出口症候群で鎖骨下動脈は狭窄後拡張, 壁在血栓を有しており, 末梢動脈への多発生塞栓を引き起こしたと考えられる. アーチェリーの練習による圧迫が原因か否かの確証はないが, 可能性は高い.
治療としては, 抗血小板剤内服とアーチェリーを中止することで, 虚血症状は改善し, 橈骨動脈, 尺骨動脈の脈拍も触知可能となった.

解答　c