

# 日本口蓋裂学会

## 耳鼻咽喉科分野

### 認定師 重点症例研修記録用紙

2022年度審査用

申請者氏名： 山田 太郎

所 属： 日本口蓋裂大学

# 重点症例 一覽

| 番号 | 区分 | 年齢  | 診断名    | 術式・治療法    |
|----|----|-----|--------|-----------|
| 1  | a  | 12歳 | 右慢性中耳炎 | 右鼓室形成術 I型 |
| 2  |    |     |        |           |
| 3  |    |     |        |           |

会 員 番 号 : 1111

申 請 者 氏 名 : 山 田 太 郎

所 属 名 : ○○大学耳鼻咽喉科

・施設名：〇〇大学 耳鼻咽喉科

・カルテ番号：1234567

・診断名：右慢性中耳炎

・手術前の経過・状態（検査・記録）

唇顎口蓋裂の既往があり、2歳右滲出性中耳炎でチューブ留置、4歳脱落、4歳両耳の滲出性中耳炎で再チューブ留置術を施行。5歳右チューブ脱落、6歳左チューブを抜去する。以後右鼓膜に穿孔が残存している。

・検査所見

純音聴力検査

右 28 d B、左17 d B 4分法

CT検査 別紙参照

両乳突蜂巣の含気良好

耳小骨破壊なし

・他領域との連携体制：

形成外科にて口蓋形成術

言語聴覚士により言語評価と訓練

矯正歯科により将来歯科矯正治療

・特記事項：

特記すべきことは無い。

・症例番号： 1

・手術時年齢：12歳

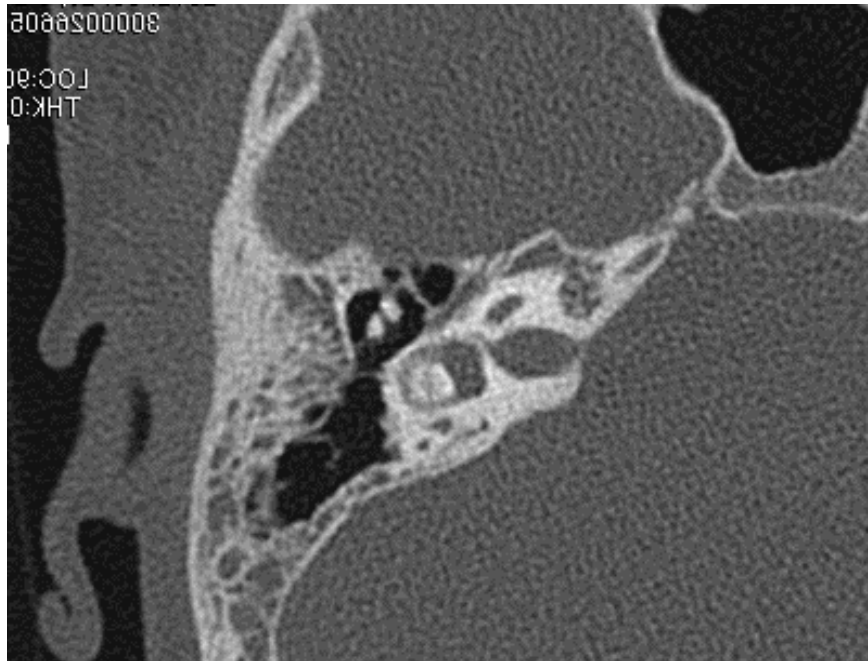
・手術名：右鼓室形成術 I 型

・手術記録

耳後部切開にて筋膜を採取する。  
鼓膜穿孔周囲に石灰化部分があり、これを除去する。穿孔縁をローゼンの針でトリミングする。外耳道のhumpをノミ、バーで落とす。Tympanomeatal flapを挙上する。鼓膜が薄く、under layで筋膜を2枚挿入する。再びflapを戻し、フィブリン糊を滴下した。  
外耳道骨面露出部位には有茎弁をおろす。  
外耳道にパッキングして手術終了。

・術後経過

術後10日でパッキングガーゼ抜去する。  
1か月後には鼓膜が上皮化し聴力も20 d Bと改善した。



症例1 術前の聴器CT

重点症例研修記録用紙 2-a

・施設名：

・カルテ番号：

・診断名：

・手術前の経過・状態（検査・記録）

・検査所見

・他領域との連携体制：

・特記事項：

・症例番号：

・手術時年齢：

・手術名：

・手術記録

・術後経過



・症例番号： 2

写真1：

・写真2：

撮影日： 年 月 日

撮影日： 年 月 日

(写真1の説明)

(写真2の説明)

・症例番号： 2

写真3：

・写真4：

撮影日： 年 月 日

撮影日： 年 月 日

(写真3の説明)

(写真4の説明)



重点症例研修記録用紙 3-a

・施設名：

・カルテ番号：

・診断名：

・手術前の経過・状態（検査・記録）

・検査所見

・他領域との連携体制：

・特記事項：

・症例番号：

・手術時年齢：

・手術名：

・手術記録

・術後経過

重点症例研修記録用紙 3-b (手術記録)

・症例番号： 3

・手術日： 年 月 日

・執刀者： 指導者：

・助手：1： 2： 3：

・麻酔： 手術時間： 時間 分 出血量： cc

・術中の特別な処置：

・手術記録

・付図・説明など

・症例番号： 3

写真1：

・写真2：

撮影日： 年 月 日

撮影日： 年 月 日

(写真1の説明)

(写真2の説明)

・症例番号： 3

写真3：

・写真4：

撮影日： 年 月 日

撮影日： 年 月 日

(写真3の説明)

(写真4の説明)